461848
611
С-19

ТОМ 1

Сапин М.Р.
Никитюк Д.Б.
Швецов Э.В.

АТЛАС НОРМАЛЬНОЙ АНАТОМИИ ЧЕЛОВЕКА

М.Р.Сапин
Д.Б.Никитюк
Э.В.Швецов

АТЛАС НОРМАЛЬНОЙ АНАТОМИИ ЧЕЛОВЕКА

В двух томах

Том 1

Рекомендуется
Учебно-методическим объединением
по медицинскому и фармацевтическому
образованию вузов России в качестве учебного пособия
для студентов медицинских вузов

3-е издание

БИБЛИОТЕКА
КЫРГЫЗСКОЙ ГОСУДАРСТВЕННОЙ
МЕДИЦИНСКОЙ АКАДЕМИИ
инв.№ 46154

Москва
«МЕДпресс-информ»
2007

Оглавление

Предисловие ... 5
Введение ... 7

УЧЕНИЕ О КОСТЯХ (osteologia) ... 11
Кости ... 13
Классификация костей ... 15
Строение кости ... 17
Строение скелета ... 21
Скелет туловища ... 22
Позвонки ... 23
Ребра и грудина ... 32
Череп ... 36
Кости мозгового отдела черепа ... 39
Кости лицевого отдела черепа ... 58
Топография черепа ... 69
Придаточные пазухи полости носа (околоносовые пазухи) ... 84
Индивидуальные и возрастные особенности черепа ... 85
Череп новорожденного ... 86
Скелет конечностей ... 88
Кости верхней конечности ... 88
Кости пояса верхних конечностей ... 88
Кости свободной части верхней конечности ... 92
Кости предплечья ... 92
Кости кисти ... 99
Кости пальцев кисти ... 103
Кости нижней конечности ... 104
Кости пояса нижних конечностей ... 104
Кости свободной части нижней конечности ... 109
Кости голени ... 113
Кости стопы ... 117
Плюсневые кости ... 120
Развитие и возрастные особенности костей ... 124

УЧЕНИЕ О СОЕДИНЕНИЯХ КОСТЕЙ (artrologia) ... 127
Классификация соединений костей ... 129
Развитие и возрастные особенности соединений костей ... 133
Соединения костей черепа ... 134
Соединения костей туловища ... 139
Соединения позвоночного столба с черепом ... 143
Позвоночный столб в целом ... 146
Соединения ребер с позвоночным столбом и грудиной ... 148
Соединения ребер с грудиной ... 151
Грудная клетка ... 153
Соединения костей верхней конечности ... 153
Соединения костей пояса верхних конечностей ... 153
Соединения костей свободной части верхней конечности ... 155
Соединения костей нижней конечности ... 166
Соединения костей пояса нижних конечностей ... 166
Таз в целом ... 170
Соединения костей свободной части нижней конечности ... 173
Соединения костей голени ... 184
Соединения костей стопы ... 184

УЧЕНИЕ О МЫШЦАХ (myologia) ... 195
Строение мышц ... 197
Классификация мышц ... 197
Вспомогательные аппараты мышц ... 203
Развитие мышц ... 206
Мышцы и фасции частей тела ... 206
Мышцы и фасции спины ... 206
Поверхностные мышцы спины ... 206
Глубокие мышцы спины ... 214
Фасции спины ... 223
Топографическая анатомия и клетчаточные пространства спины ... 224

Мышцы и фасции груди ... 225
Поверхностные мышцы груди ... 228
Собственные мышцы груди ... 230
Фасции груди ... 236
Топографическая анатомия и клетчаточные пространства груди ... 236
Мышцы и фасции живота ... 238
Мышцы передней и боковых стенок живота ... 238
Мышцы задней стенки брюшной полости ... 248
Топографическая анатомия и клетчаточные пространства стенок живота. Фасции живота ... 248
Мышцы и фасции головы ... 252
Мимические мышцы ... 254
Мышцы свода черепа ... 254
Мышцы, окружающие глазную щель ... 254
Мышцы, окружающие ноздри ... 257
Мышцы, окружающие ротовое отверстие ... 257
Мышцы ушной раковины ... 260
Жевательные мышцы ... 260
Фасции головы ... 265
Топографическая анатомия и клетчаточные пространства головы ... 265
Мышцы и фасции шеи ... 267
Поверхностные мышцы шеи ... 267
Надподъязычные мышцы шеи ... 267
Глубокие мышцы шеи ... 273
Латеральная группа ... 273
Медиальная группа мышц ... 273
Топография фасций и клетчаточные пространства шеи ... 275
Области и треугольники шеи ... 277
Мышцы и фасции верхней конечности ... 279
Мышцы плечевого пояса ... 280
Мышцы свободной части верхней конечности ... 284
Мышцы плеча ... 284
Мышцы предплечья ... 287
Мышцы кисти ... 297
Фасции, синовиальные сумки и влагалища сухожилий верхней конечности ... 304
Топография верхней конечности ... 310
Мышцы и фасции нижней конечности ... 314
Мышцы таза ... 318
Внутренняя группа мышц таза ... 318
Наружная группа мышц таза ... 321
Мышцы свободной части нижней конечности ... 325
Мышцы бедра ... 325
Мышцы голени ... 332
Мышцы стопы ... 343
Фасции и синовивильные сумки, влагалища сухожилий нижней конечности ... 352
Топография нижней конечности ... 384

УЧЕНИЕ О ВНУТРЕННОСТЯХ (splanchnologia) ... 369

Пищеварительная система ... 374
Полость рта ... 375
Язык ... 379
Мышцы языка ... 382
Зубы ... 384
Железы рта ... 391
Глотка ... 394
Пищевод ... 401
Желудок ... 403
Тонкая кишка ... 411
Толстая кишка ... 418
Печень ... 427
Желчный пузырь ... 435
Поджелудочная железа ... 436
Полость живота и брюшина ... 439
Брюшина ... 440

Дыхательная системе ... 452
Нос ... 453
Полость носа ... 454
Гортань ... 457
Трахея ... 468
Главные бронхи ... 473
Легкие ... 473
Плевра и плевральная полость ... 484
Средостение ... 485

Предисловие

Анатомический атлас является необходимым учебным пособием для студентов-медиков и биологов, полезной книгой для врачей всех специальностей, для читателей, желающих узнать, как устроено тело человека, какой вид имеют его органы. Анатомический атлас очень удобен при самоподготовке, для работы на практических занятиях, для закрепления знаний, полученных на лекциях.

Атлас содержит большое число цветных рисунков всех частей тела, органов, включая их микроскопические картины. Обозначения к рисункам, деталям строения органов приведены по-русски и по-латыни, в соответствии с современной Международной анатомической номенклатурой.

В атласе, наряду с рисунками, дано краткое описание анатомии человека (по системам). Расположение рисунков в атласе и построение сопровождающего эти рисунки текста сделаны с учетом учебных программ по анатомии человека, традиций изучения этого предмета и расположения глав в учебниках.

Предлагаемый читателям анатомический атлас содержит как классические, так и новые материалы по анатомии человека. Анатомические денные, описания и рисунки расположены в той последовательности, которая испытана временем и опытом праподавания анатомии человека в высших и средних учебных заведениях.

Анатомический атлас состоит из двух книг (томов). В первом томе приведены рисунки (и описание) костей скелета, соединений костей, скелетных мышц, а также органов пищеварительной и дыхательной систем. Второй том содержит материалы по анатомии мочеполового аппарата, иммунной и лимфатической систем, эндокринных желез. Во втором томе приводятся денные по анатомии сердца и кровеносных сосудов (артерий и вен), нервной системы и органов чувств.

Авторы благодарят сотрудников и коллег, всех тех, кто высказал замечания и пожелания при подготовке двнного издания. Авторы будут также признательны всем организациям и лицам, которые сочтут возможным высказать свои замечания и советы, познакомившись с содаржанием атласа.

Авторы

Введение

Организм человека состоит из клеток, тканей и органов. Органы построены из тканей, образуют системы и аппараты органов, которые складываются в единый, целостный организм.

Клетка (célula), являющаяся элементарной единицей живого, имеет оболочку (цитолемму), цитоплазму, состоящую из гиалоплазмы, расположенных в ней органелл и включений, и ядро (рис. 1).

В органах и тканях клетки имеют разную форму: плоскую, шаровидную, кубическую, призматическую, пирамидальную, звездчатую и др.

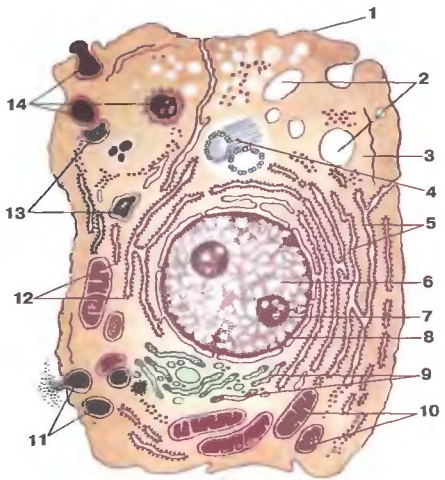

1 **Схема строения клетки**

1 — цитолемма (цитоплазматическая мембрана); 2 — пиноцитозные пузырьки; 3 — гиалоплазма; 4 — клеточный центр (цитоцентр); 5 — эндоплазматическая сеть; 6 — ядро; 7 — ядрышко; 8 — перинуклеарное пространство; 9 — внутренний сетчатый аппарат; 10 — митохондрии; 11 — секреторные вакуоли; 12 — рибосомы; 13 — лизосомы; 14 — три последовательные стадии фагоцитоза.

1 — cytolémma; 2 — vesícula pinocytótica; 3 — hyaloplásma; 4 — cytocéntrum; 5 — reticulum endoplasmicum; 6 — núcleus (kárion); 7 — nucleólus; 8 — spátium perinucleáre; 9 — compléxus golgiensis (apparátus reticulátus internus); 10 — mitochóndrion (mitochóndrium); 11 — gránulum secretórium; 12 — ribosóma; 13 — lysosóma; 14 — phagocytósis.

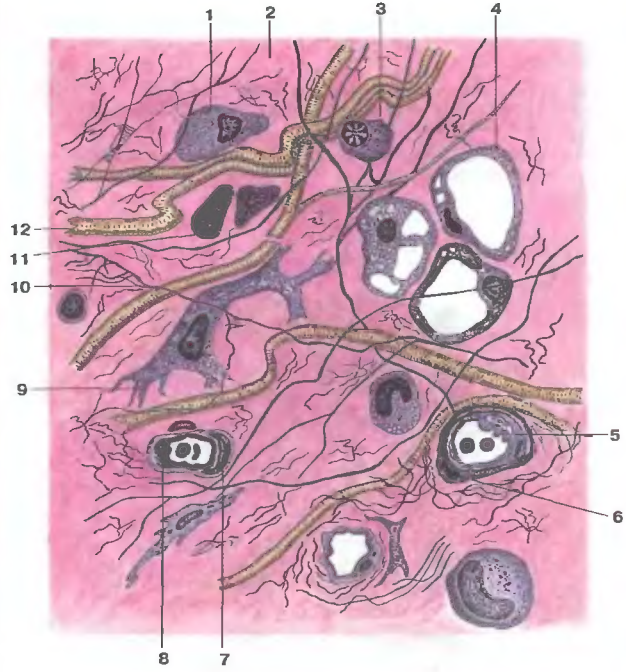

2 **Рыхлая волокнистая соединительная ткань**

1 — макрофагоцит; 2 — межклеточное (основное) вещество; 3 — плазмоцит (плазмотическая *клетка*); 4 — *липоцит (жировая клетка)*; 5 — *кровеносный сосуд*; 6 — *миоцит*; 7 — *перицит*; 8 — *эндотелиоцит*; 9 — фибробласт; 10 — эластическое волокно; 11 — тканевой базофил; 12 — коллагеновое волокно.

1 — macrophagocýtus; 2 — substántia intercelluláris (fundamentális); 3 — plasmocýtus; 4 — lypocitus; 5 — vás sanguíneum; 6 — myocýtus; 7 — pericýtus; 8 — endotheliocýtus; 9 — fibroblástus; 10 — fibra elástica; 11 — basophilus téxtus; 12 — fibra collagenósa.

Клетки и их производные объединяются в **ткани**. В организме человека выделяют четыре вида тканей: эпителивльную, соединительную, мышечную и нервную.

Эпителиальная ткань (téxtus epitheliális) покрывает поверхность тела и слизистых оболочек (покровный эпителий), образует различные по величине и по строению железы (железистый эпителий). *Покровный эпителий*, выполняющий барьерную и защитную функции, подразделяют на однослойный и многослойный. Клетки *железистого эпителия* образуют одноклеточные (бокаловидные экзокриноциты) и многоклеточные железы, имеющие различную форму.

Соединительные ткани (téxtus connectivus), в зависимости от строения и расположения в органах, выполняют опорную, защитную (механическую), питательную (трофическую) функции. Различают волокнистые соединительные ткани (рыхлую и плотную) и соединительные ткани со специальными свойствами (ретикулярную, жировую, пигментную), твердые, скелетные — опорные ткани (костную и хрящеаую) и жидкую (кровь). *Рыхлая волокнистая соединительная ткань* состоит из межклеточного вещества, коллагеновых и эластических волокон и различных видов клеток соединительной ткани (фибробластов, фиброцитов, ретикулярных), а также пришлых клеток (тканевых базофилов, тучных клеток, макрофагоцитов, адипоцитов, лимфоцитов, плазмоцитов, лейкоцитов, пигментных клеток) (рис. 2). Этот вид соединительной ткани присутствует во всех органах, участвует в образовании их стромы (внутриорганной соединительной ткани), окружает сосуды и нераы, формирует их соединительнотканные влагалища. *Плотная волокнистая соединительная ткань* состоит из переплетающихся в разных направлениях волокон (неоформленная плотная соединительная ткань) или из волокон, расположенных параллвльно друг другу (оформленная плотная соединительная ткань). *Костная ткань* состоит из костных клеток (остеобластов, остеоцитов и остеокластов), замурованных в основное костное вещаство, пропитанных неорганическими соединениями. *Хрящевая ткань*, образующая суставные хрящи, межпозвоночные диски, хрящи гортани, трахеи, бронхов и других органов, состоит из хрящевых клеток (хондробластов, хондроцитов) и плотного, упругого межклеточного вещаства.

Кровь является жидкой разновидностью соединительной ткани, которая состоит из жидкой части (плазмы кроаи) и форменных элементов (клеток) крови.

Мышечная ткань (téxtus musculáris), обладающая способностью сокращаться (укорачиваться), включает исчерченную (поперечно-полосатую, скелетную) мышечную ткань, из которой построены скелетные мышцы, и неисчерченную (гладкую) мышечную ткань, образующую мышечную оболочку кровеносных и лимфатических сосудов, полых внутренних и др. органов.

Нервная ткань (téxtus nervósus) образует центральную и периферическую нервную систему (головной и спинной мозг, черепные и спинномозговые нервы, вегетативную нервную систему и нервные окончания). Состоит нервная ткань из различной величины и формы нервных клеток — нейроцитов и вспомогательных клеток — нейроглии.

Учение о костях

Кости

Кости образуют **твердый скелет,** который состоит из позвоночного столба (позвоночника), грудины и рабар (костей туловища), черапа, костей верхних и нижних конечностей. **Скелет** (skéleton, рис. 3 и 4) выполняет функции опоры, движения, рессорную, защитную, а также является депо различных солей (минеральных вещаств).

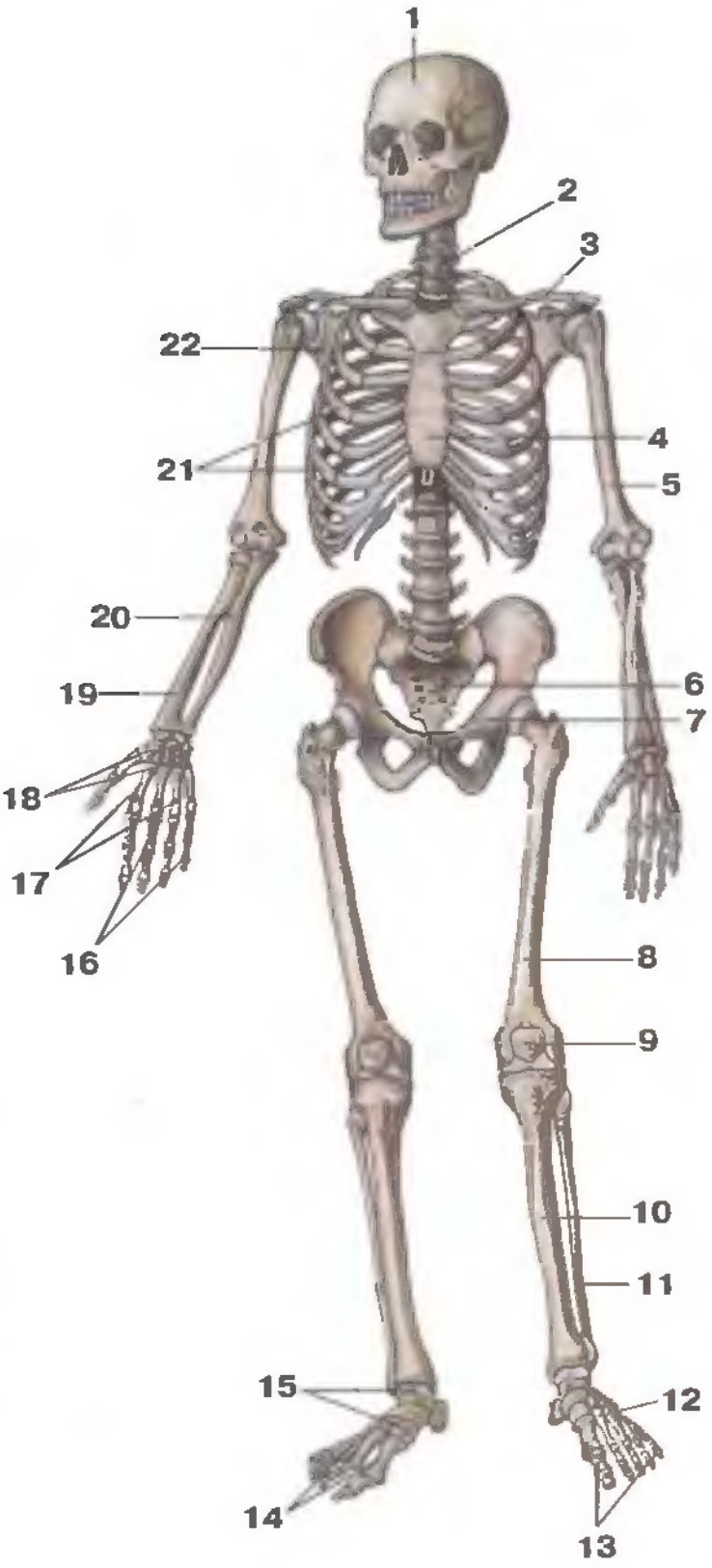

3 **Скелет человека. Вид спереди**

1 — череп; 2 — позвоночный столб; 3 — ключица; 4 — грудина; 5 — плечевая кость; 6 — крестец; 7 — тазовая кость; 8 — бедренная кость; 9 — надколенник; 10 — большеберцовая кость; 11 — малоберцовая кость; 12 — кости стопы; 13 — кости пальцев (фаланги); 14 — плюсневые кости; 15 — кости предплюсны; 16 — кости пальцев (фаланги); 17 — пястные кости; 18 — кости запястья; 19 — лучевая кость; 20 — локтевая кость; 21 — ребре; 22 — лопатка.

1 — cránium; 2 — colúmna vertebrális; 3 — clavícula; 4 — stérnum; 5 — húmerus; 5 — os sácrum; 7 — os cóxae; 8 — fémur; 9 — petélla; 10 — tibia; 11 — fibula; 12 — óssa pédis; 13 — óssa digitórum; 14 — óssa metatársi; 15 — óssa társi; 15 — óssa digitórum; 17 — óssa metacárpi; 18 — óssa cárpi; 19 — rádius; 20 — úlna; 21 — cóstae; 22 — scápula.

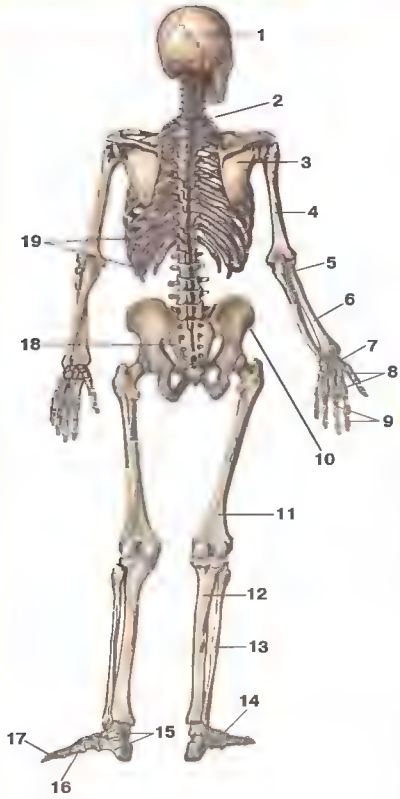

4 **Скелет человека. Вид сзади**

1 — череп; 2 — позвоночный столб; 3 — лопатка; 4 — плечевая кость; 5 — локтевая кость; 6 — лучевая кость; 7 — кости запястья; 8 — пястные кости; 9 — кости пальцев (фаланги); 10 — тазовая кость; 11 — бедренная кость; 12 — большеберцовая кость; 13 — малоберцовая кость; 14 — кости стопы; 15 — кости предплюсны; 18 — плюсневые кости; 17 — кости пальцев (фаланги); 18 — крестец; 19 — ребра.

1 — cránium; 2 — colúmna vertebrális; 3 — scápula; 4 — húmerus; 5 — úlna; 8 — rádius; 7 — óssa cárpi; 8 — óssa metacárpi; 9 — óssa digitórum; 10 — os cóxae; 11 — fémur; 12 — tíbia; 13 — fíbula; 14 — óssa pédis; 15 — óssa társi; 16 — óssa metatársi; 17 — óssa digitórum; 18 — ós sácrum; 19 — cóstae.

В составе скелета имеется примерно 206 костей. Из них 36 непарных и 85 парных. Масса «живого» скелета составляет у новорожденных детей примерно 11% массы тела. У взрослых людей масса скелвта удерживается на уровнв 20%. У пожилых и старых людей масса скелета уменьшается. В учебных целях используют специально обработанные, мацерированные кости (последовательно обезжиренные, отбеленные, высушенные). Такой «сухой» скелет имеет массу 3-5 кг.

Классификация костей

Учитывая особенности формы и строения костей, различают длинные (трубчатые) кости, короткие (губчатые), плоские (широкие), смешанные и воздухоносные кости (рис. 5).

Длинные кости (óssa lónga) выполняют функции костных рычагов. У длинных костей различают тело кости — *диафиз* (diáphysis), имеющий форму трубки (цилиндрической или трехгранной) (рис. 6). Утолщенные концы трубчатой кости называются *эпифизами* (epiphysis). На эпифизах находятся суставные поверхности (fácies articulâres), покрытые суставным хрящом, которые служат для соединения с соседними костями. Часть длинной кости, находящуюся между диафизом и эпифизом, называют *метафизом* (metáphysis). Метафиз образовался на месте эпифизарного хряща (cartilágo epiphysiális), который в детском возрасте соединял эпифиз с диафизом. Среди трубчатых костей принято выделять длинные трубчатые (плечевая, бедренная и др.) и короткие (пястные, плюсневые) кости.

5 **Различные виды костей**

1 — воздухоносная кость (решетчатая); 2 — длинная кость (плечевая); 3 — плоская кость (лопатка); 4 — короткие кости (кости предплюсны); 5 — ненормальная кость, или смешанная кость (позвонок).

1 — os pneumáticum (os ethmoidále); 2 — os lóngum (húmerus); 3 — os plánum (scápula); 4 — óssa brévis (óssa társi); 5 - ós irreguláre (vértebra).

6 **Длинная трубчатая кость. Продольный распил**

1 — эпифизарная линия; 2 — губчатое вещество; 3 — компактное вещество; 4 — костномозговая полость; 5 — губчатое вещество; 6 — эпифизарная линия.

1 — linea epiphysiális; 2 — substántia spongiósa; 3 — substántia compácta; 4 — cávitas medulláris; 5 — substántia spongiósa; 6 — linea epiphysiális.

Короткие кости (óssa bréves), или **губчатые,** имеют неправильную кубическую или полигональную форму. Такие кости располагаются в тех частях тела, где значительная подвижность сочетается с большой механической нагрузкой (кости запястья и предплюсны). К коротким костям относят также сесамовидные кости, расположенные в толще сухожилий и увеличивающие угол прикрепления сухожилия к кости.

Плоские кости (óssa plána) образуют стенки полостей, выполняют защитные функции (кости крыши черепа и таза, грудина, ребра, лопатка).

Смешанные кости, или неправильные (óssa irreguláres), построены сложно, их части имеют различную форму. Так, например, у позвонка его тело имеет вид короткой (губчатой) кости, а отростки и дуга являются плоскими костями.

Воздухоносные кости (óssa pneumática) содержат полости, выстланные слизистой оболочкой и заполненные воздухом. Такие полости имеют некоторые кости черепа (лобная, клиновидная, решетчатая, височные, верхнечелюстные кости). Наличие полостей в костях черепа облегчает массу головы. Эти полости служат также резонаторами голоса.

На поверхности каждой кости имеются неровности — возвышения, отростки, бугры, которые называются *апофизами* (apóphysis). Эти места служат для начала и прикрепления мышц, фасций, связок. На участках, где мышца прикрепляется своей мясистой частью, имеются углубления (ямки). В местах прилегания сосудов или нервов на поверхности костей имеются борозды, вырезки. На поверхности каждой кости (после удаления покрывающей ее надкостницы) видны мелкие *питательные отверстия* (forámina nutritia), через которые проходят кровеносные сосуды, нервные волокна.

Строение кости

У кости взрослого человека различают компактное и губчатое вещество (рис. 7 и рис. 8).

Компактное вещество (substántia compácta) образует диафиз трубчатых костей, в виде тонкой пластинки покрывает снаружи их эпифизы, а также короткие (губчатые) и плоские кости. Компактное вещество кости пронизано тонкими каналами (центральными), стенки которых образованы концентрическими пластинками (от 4 до 20), как бы вставленными друг в друг. Центральный канал вместе с окружающими его пластинками получил название *остеона* (osteónum), или *гаверсовой системы* (рис. 9). Между остеонами находятся *вставочные пластинки*. Наружный слой компактного вещества образован *наружными окружающими пластинками*. Внутренний слой, ограничивающий костномозговую полость, сформирован *внутренними окружающими пластинками*. Костные пластинки построены из костных клеток (остеоцитов), межклеточного вещества, пропитанного солями, и соединительнотканных волокон, имеющих в соседних пластинках различную ориентацию (рис. 10). Отростчатые костные клетки расположены в миниатюрных лакунах, содержащих костную (тканевую) жидкость (рис. 11).

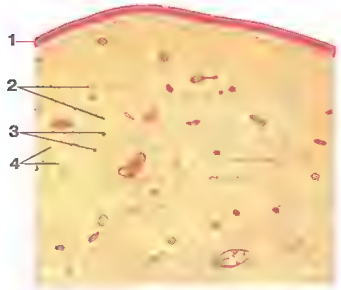

А

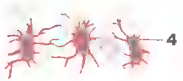

Б

7 **Костная ткань**

А — шлиф кости (малое увеличение); **Б** — надкостница (большое увеличение); 1 — надкостница; 2 пластинки остеонов; 3 — центральные каналы (каналы остеоне); 4 — остеоциты.

А — шлиф кости (малое увеличение); **Б** — костные клетки (большое увеличение); 1 periósteum; 2 — lamélłae osteóni; 3 — canális centrális; 4 osteocýti.

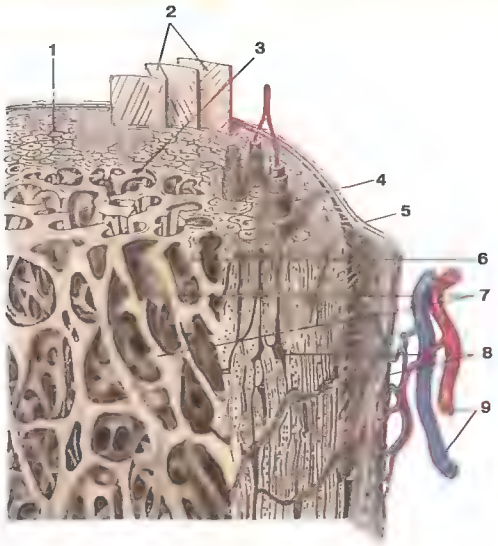

8 **Строение компактного (твердого) и губчатого вещества кости**

1 — компактное вещество; 2 — наружные окружающие пластинки; 3 — внутренние окружающие пластинки; 4 – остеон; 5 — надкостница; 6 — губчатое вещество; 7 — костные трабекулы; 8 — питательные каналы; 9 — кровеносные сосуды.

1 — substántia compáctae; 2 — laméllae circumferentáles extérnae; 3 – laméllae circumferentáles intérnae; 4 — osteón; 5 — periósteum; 6 — substántia spongiósa; 7 — trabéculae óssei; 8 — canélis nutricius; 9 — *vása sangúinea.*

Из-зв наличия в костной ткани значительного количества солей кальция (Ca), фосфора (P) и других химических элементов, задерживающих рентгеновские лучи, кость хорошо видна на рентгеновских снимках (рис. 12).

Губчатое (трабекулярное) вещество (substántia spongiósa, s.trabeculáris) построено из костных пластинок (балок) с ячейками между ними. Ориентация костных балок губчатого вещества определяется направлением нагрузок, которые действуют на кость. Костные балки направлены навстречу силвм девления и силам растяжения (рис. 13). Такое расположение костных балок способствует равномерной передаче давления на кость, что придает кости большую прочность при наименьшей затрате костного вещества.

9 ***Остеон. Продольный разрез***

1 - пластинки остеона; 2 — остеоциты (костные клетки); 3 — центральный канал (канал остеона).

1 — laméllae osteóni; 2 — osteocýti; 3 — canális centrális (osteoni).



10 **Расположение соединительнотканных волокон в пластинках остеона**

1 — пластинки остеона; 2 — костные клетки (остеоциты); 3 — центральный канал (остеона)

t — laméllae osteóni; 2 — osteocýti; 3 — canális centrális (osteoni).

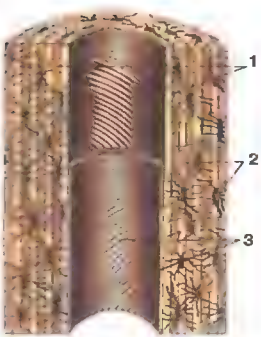

Все кости, кроме их суставных поверхностей, покрыты соединительнотканной оболочкой — надкостницей (рис.14). *Надкостница* (periósteum) прочно сращена с костью за счет соединительнотканных волокон, проникающих вглубь кости. Стенки костномозговых полостей, а также ячеек губчатого вещества выстланы тонкой соединительнотканной пластинкой — *эндостом*, который, как и надкостница, выполняет костеобразующую функцию. Из остеогенных клеток эндоста образуются внутренние окружающие пластинки компактного костного вещества.

11 **Костная клетка (остеоцит) в костной лакуне**

1 — костная клатка (остеоцит); 2 — костная лакуна.

1 - osteocýtus; 2 — lacúna óssea.

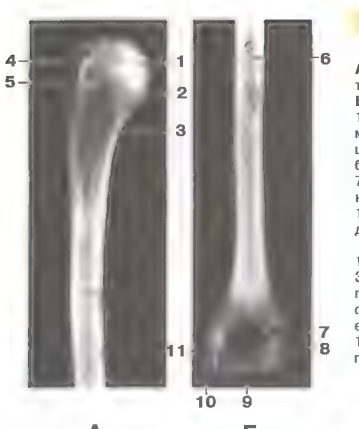

12 **Плечевая кость на рентгеноаском снимке**

А — проксимальный конец плечевой кости.
Б - дистальный конец плечевой кости.
1 — головка плечевой кости; 2 — анатомическая шейка; 3 — хирургическая шейка; 4 — малый бугорок; 5 большой бугорок; 6 — диафиз плечевой кости; 7 — локтевая ямка; 8 латеральный надмыщелок; 9 — блок плечевой кости; 10 — борозда локтевого нерва: 11 — медиальный надмыщелок.

1 — cáput húmeri; 2 — cóllum anatómicum; 3 — cóllum chirúrgicum; 4 — tubérculum minus; 5 — tubérculum május; 6 — diáphysis húmeri; 7 — fóssa olecráni, 8 — epicóndylus laterális; 9 — tróchlea húmeri; 10 súlcus nérvi ulnáris; 1t — epicóndylus mediális.

13 **Расположение костных балок в губчатом веществе трубчатой кости (схема)**

1 — линии сжатия (давления); 2 — линия растяжения

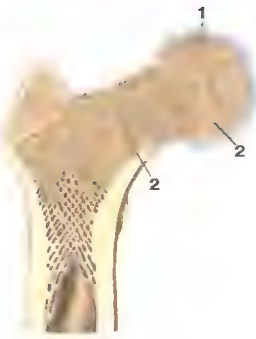

14 **Надкостница трубчатой кости**

1 — кость; 2 — надкостница; 3 — костномозговая полость.

1 — os; 2 — periósteum; 3 — cávitas medulláris.

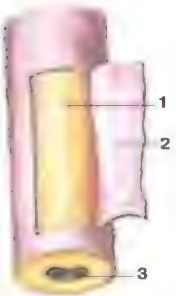

Строение скелета

В связи с особенностями строения костей и их функциями выделяют осевой скелет и добавочный скелет. В состав осевого скелета (skéleton axiále) входит позвоночный столб (colúmna vertebrális), череп (cránium), кости грудной клетки (óssa thóracis). К добавочному скелету (skéleton appendiculáre) относят кости верхней конечности (óssa membri superióris) и кости нижней конечности (óssa membri inferióris). У осевого скелета, в свою очередь, выделяют скелет туловища и скелет головы (череп).

Скелет туловища

Скелет туловища включает позвоночный столб (позвоночник) и грудную клетку. *Позвоночный столб* (colúmna vertebrális) состоит из 32-34 позвонков (рис. 15), в числе которых 7 шейных, 12 грудных, 5 поясничных, 5 крестцовых позвонков, которые срастаются в единую кость — крестец (крестцовую кость). Копчик состоит из 3-5 копчиковых позвонков.

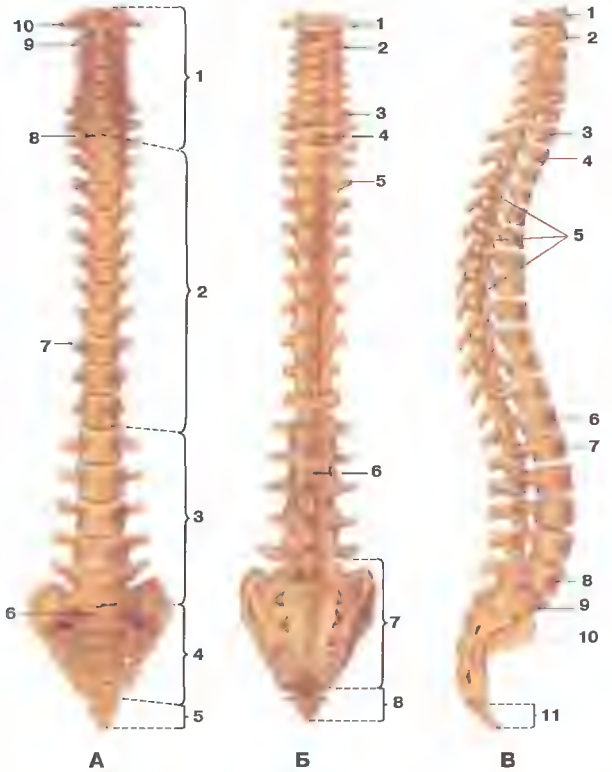

Вне зависимости от принадлежности к какому-либо определенному отделу позвоночника все позвонки имеют общий план строения.

Позвонок (vértebra) состоит из тела, дуги и отростков (рис. 16). *Тело позвонка* (córpus vértebrae) обращено кпереди, *дуга позвонка* (árcus vértebrae) соединяется сзади с телом позвонка с помощью *ножек дуги позвонка* (pedúnculi árcus vértebrae). Между телом и дугой располагается крупное *позвоночное отверстие* (forámen vertebrále).

На задней поверхности тела позвонка находятся *питательные отверстия* (forámina nutrícia) для прохождения кровеносных сосудов, а также нервов. От дуги позвонка отходят отростки, к которым прикрепляются мышцы и фасции. Назад, к срединной плоскости отходит непарный *остистый отросток* (procéssus spinósus), направо и налево от дуги — *поперечный отросток* (procéssus transvérsus). У грудных позвонков вверх и вниз от дуги позвонка идут парные *верхние и нижние суставные отростки* (procéssus articuláres superióres et inferióres). Основания суставных отростков ограничивают *верхнюю и нижнюю позвоночные вырезки* (incisúrae vertebráles supérior et inférior). При соединении соседних грудных позвонков друг с другом верхняя и нижняя вырезки образуют *правое и левое межпозвоночное отверстие* (forámen intervertebrále). Через эти отверстия проходят кровеносные сосуды и спинномозговые нервы. Вместе с тем, позвонки в разных отделах позвоночного столба имеют свои особенности строения.

Шейные позвонки. *Шейные позвонки* (vértebrae cervicáles) имеют небольшое тело. Поперечные отростки всех шейных позвонков имеют *отверстие поперечного отростка* (forámen procéssus transvérsi) (рис. 17). На верхней стороне поперечного отростка находится *борозда спинномозгового нерва* (súlcus nérvi spinális). Поперечный отросток заканчивается *передним и задним бугорками* (tubérculum antérius et tubérculum postérius). Передний бугорок шестого (VI) шейного позвонка называют *сонным бугорком* (tubérculum caróticum). К нему при необходимости может

15 **Позвоночный столб**

А — вид спереди.
1 — шейная часть позвоночного столба; 2 — грудная часть позвоночного столба; 3 — поясничная часть позвоночного столба; 4 — крестцовая кость; 5 — копчиковая кость; 6 — мыс; 7 — поперечный отросток позвонка; 8 — первый грудной позвонок; 9 — осевой позвонок; 10 - атлант
Б — вид сзади.
1 — атлант; 2 — осевой позвонок; 3 — выступающий позвонок; 4 — первый грудной позвонок; 5 — поперечный отросток; 6 - остистый отросток; 7 — крестцовая кость; 8 — копчиковая кость.
В — вид сбоку.
1 — атлант; 2 — осевой позвонок; 3 — выступающий позвонок; 4 — первый грудной позвонок; 5 — межпозвоночные отверстия; 6 — двенадцатый грудной позвонок; 7 — первый поясничный позвонок; 8 — пятый поясничный позвонок; 9 — мыс; 10 — крестцовая кость; 11 — копчиковая кость

А – вид спереди.
1 — pars cervicális colúmnae vertebrális; 2 — pars thorácica colúmnae vertebrális; 3 — pars lumbális colúmnae vertebrális; 4 — os sácrum; 5 — os cóccygis; 6 — promontórium; 7 — procéssus transvérsus; 8 — vértebra thorácica I; 9 — áxis; 10 — átlas.
Б — вид сзади.
1 — átlas; 2 — áxis; 3 — vértebra próminens; 4 — vértebra thorácica I; 5 — procéssus transvérsus; 6 — procéssus spinósus; 7 — os sácrum; 8 — os cóccygis.
В — вид сбоку.
1 — átlas; 2 — áxis; 3 — vértebra próminens; 4 — vértebra thorácica I; 5 — forámina intervertebrália; 6 — vértebra thorácica XII; 7 — vértebra lumbális I; 8 — vértebra lumbális V; 9 — promontórium; 10 — os sácrum; 11 — os cóccygis.

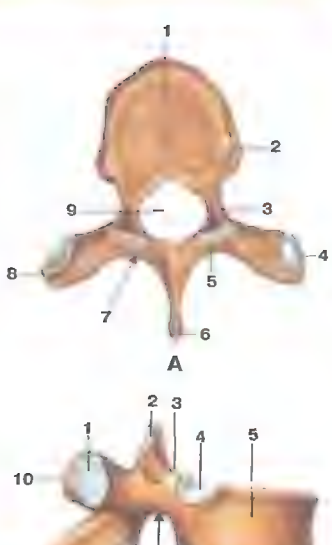

16 Строение позвонка (грудного)

А — вид сверху.
1 — тело позвонка; 2 — верхняя реберная ямка; 3 — ножка дуги позвонка; 4 — реберная ямка поперечного отростка; 5 — верхняя суставная поверхность; 6 — остистый отросток; 7 - дуга позвонка; 8 — поперечный отросток; 9 позвоночное отверстие.
Б вид сбоку.
1 — поперечная реберная ямка; 2 — верхний суставной отросток; 3 — верхняя позвоночная вырезка; 4 — верхняя реберная ямка; 5 — тело позвонка; 6 — нижняя реберная ямка; 7 нижняя позвоночная вырезка; 8 — нижний суставной отросток; 9 — остистый отросток; 10 — поперечный отросток.

А — вид сверху.
1 — córpus vértebrae; 2 — fóvea costális supérior; 3 — pedúncus árcus vértebrae; 4 fóvea costális procéssus transvérsus; 5 — fácies articulária supérior; 6 - procéssus spinósus; 7 — árcus vértebrae; 8 — procéssus transvérsus; 9 — foramen vertebrále.
Б - вид сбоку.
1 — fóvea costális procéssus transvérsalis; 2 — procéssus articulária supérior; 3 — incisúra vertebrális supérior; 4 — fóvea costális supérior; 5 — córpus vértebrae; 6 - fóvea costális inférior; 7 — incisúra vertebrális inférior; 8 — procéssus articulária inférior; 9 — procéssus spinósus; 10 — procéssus transvérsus.

быть прижата сонная артерия, проходящая кпереди от этого бугорка. Суставные отростки шейных позвонков короткие. Их суставные поверхности располагаются в среднем положении между фронтальной и горизонтальной плоскостями. Остистые отростки у большинства шейных позвонков короткие, раздвоены на конце. Остистый отросток VII шейного позвонка длиннее и толще, чем у других позвонков, его называют *выступающим позвонком* (vértebra próminens).

I-й шейный позвонок, *атлант* (átlas), не имеет тела (рис. 18). У атланта выделяют *переднюю и заднюю дуги* (árcus antérior et árcus postérior), которые соединяются по бокам и образуют две *латеральные массы* (mássae lateráles). Позвоночное отверстие большое, круглое. На передней дуге спереди расположен *передний бугорок* (tubérculum antérius). На внутренней (задней) поверхности этой дуги имеется углубление — *ямка зуба* (fóvea déntis). Эта ямка предназначена для соединения с зубом II-го шейного позвонка. На задней дуге атланта находится *задний бугорок* (tubérculum postérius), который представляет собой недоразвитый остистый отрос-

17 Шейный позвонок (IV)

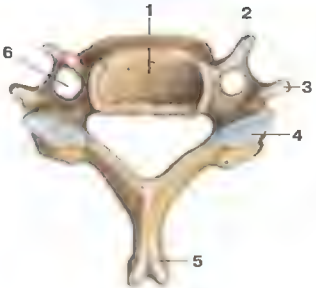

1 — тело позвонка; 2 — реберный отросток; 3 — поперечный отросток; 4 — верхний суставной отросток; 5 — остистый отросток; 6 — отверстие поперечного отростка.

1 — córpus vértebrae; 2 — procéssus costális; 3 — procéssus transvérsus; 4 — procéssus articuláris supérior; 5 — procéssus spinósus; 6 — forámen procéssus transvérsus.

18 Первый шейный позвонок

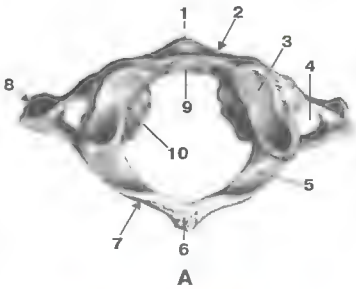

А — вид сверху.
1 — передний бугорок; 2 — передняя дуга; 3 — верхняя суставная ямка; 4 — отверстие поперечного отростка; 5 — борозда позвоночной артерии; 6 — задний бугорок; 7 — задняя дуга; 8 — поперечный отросток; 9 — ямка зуба; 10 — латеральная масса.
Б — вид снизу.
1 — передний бугорок; 2 — ямка зуба; 3 — нижняя суставная ямка; 4 — латеральная масса; 5 — поперечный отросток; 6 — отверстие поперечного отростка; 7 — позвоночное отверстие; 8 — задний бугорок; 9 — задняя дуга; 10 — передняя дуга.

А

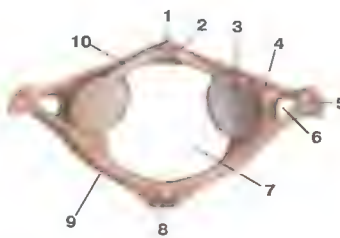

А — вид сверху.
1 — tubérculum antérius; 2 — árcus antérior; 3 — fóvea articuláris supérior; 4 — forámen procéssus transvérsus; 5 — súlcus artériae vertebrális; 6 — tubérculum postérius; 7 — árcus postérior; 8 — procéssus transvérsus; 9 — fóvea déntis; 10 — mássa laterális.
Б — вид снизу.
1 — tubérculum antérius; 2 — fóvea déntis; 3 — fóvea articuláris inférior; 4 — mássa laterális; 5 — procéssus transvérsus; 6 — forámen procéssus transvérsus; 7 — forámen vertebrále; 8 — tubérculum postérius; 9 — árcus posterior; 10 — árcus antérior.

Б

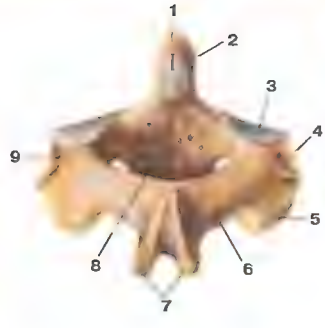

А

Б

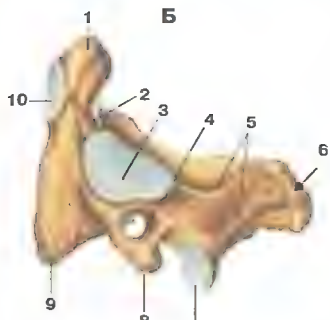

В

19 Второй шейный позвонок

А — вид сверху и сзади.
1 — задняя суставная поверхность; 2 — зуб; 3 — верхняя суставная поверхность; 4 — поперечный отросток; 5 — нижний суставной отросток; 6 — дуга позвонка; 7 — остистый отросток; 8 — тело позвонка; 9 — отверстия поперечного отростка.
Б — вид спереди
1 — передняя суставная поверхность; 2 — зуб; 3 — верхняя суставная поверхность; 4 — поперечный отросток; 5 — нижний суставной отросток; 6 — тело позвонка.
В — вид сбоку.
1 — зуб; 2 — задняя суставная поверхность; 3 — верхняя суставная поверхность; 4 — отверстие поперечного отростка; 5 — дуга позвонка; 6 — остистый отросток; 7 — нижняя суставная поверхность; 8 — поперечный отросток; 9 — тело позвонка; 10 — передняя суставная поверхность.

А — вид сверху и сзади.
1 — fácies articulária posterior; 2 — dens; 3 — fácies articuláris supérior; 4 — processus transvérsus; 5 — processus articuláris inférior; 6 — arcus vertebrális; 7 — processus spinósus; 8 — córpus vértebrae; 9 — forámen processus transvérsus.
Б — вид спереди.
1 — fácies articuláris antérior; 2 — dens; 3 — fácies articuláris supérior; 4 — processus transvérsus; 5 — processus articuláris inférior; 6 — córpus vértebrae.
В — вид сбоку.
1 — dens; 2 — fácies articuláris posterior; 3 — fóvea articuláris supérior; 4 — forámen processus transvérsus; 5 — arcus vértebrae; 6 — processus spinósus; 7 — fácies articuláris inférior; 8 — processus transvérsus; 9 — córpus vértebrae; 10 — fácies articuláris antárior.

Десятый грудной позвонок (X). Вид сбоку

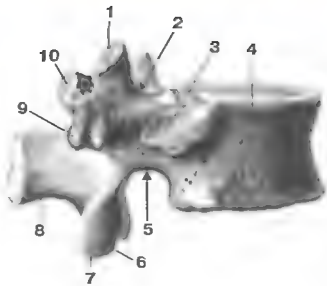

1 — верхний суставной отросток; 2 — верхняя позвоночная вырезка; 3 — верхняя реберная ямка; 4 — тело позвонка; 5 — нижняя позвоночная вырезка; 6 — нижний суставной отросток; 7 — нижняя суставная поверхность; 8 — остистый отросток; 9 — поперечный отросток; 10 — сосцевидный отросток.

1 — *processus articularis superior*; 2 — *incisura vertebralis superior*; 3 — *fovea costalis*; 4 — *corpus vertebrae*; 5 — *incisura vertebralis inferior*; 6 — *processus articularis inferior*; 7 — *facies articularis inferior*; 8 — *processus spinosus*; 9 — *processus transversus*; 10 — *processus mamillaris*.

ток. Сверху и снизу на каждой латеральной массе располагаются суставные поверхности. *Верхняя суставная поверхность* (fácies articuláris supérior) имеет овальную форму, она соединяется с мыщелком затылочной кости. *Нижняя суставная поверхность* (fácies articuláris antérior), округлая, предназначена для сочленения со II-м шейным позвонком. На верхней поверхности задней дуги первого шейного позвонка с двух сторон видна *борозда позвоночной артерии* (súlcus a. vertebrális).

II-й шейный позвонок, *осевой* (axis), имеет зуб — отросток, отходящий вверх от тела позвонка (рис. 19). *Зуб* (dens) имеет *верхушку* (ápex) и две суставные поверхности — переднюю и заднюю. *Передняя суставная поверхность* (fácies articuláris antérior) сочленяется с ямкой на задней поверхности передней дуги первого шейного позвонка. *Задняя суставная поверхность* (fácies articuláris postérior) служит для соединения с поперечной связкой атланта. По бокам от зуба на теле осевого позвонка имеются суставные поверхности для соединения с атлантом. Нижние суставные поверхности осевого позвонка служат для сочленения с третьим шейным позвонком.

Грудные позвонки. *Грудные позвонки* (vértebrae thorácicae) крупнее шейных, высоть их тела увеличивается в направлении сверху вниз. Грудные позвонки (начиная со II по IX) на заднебоковых поверхностях тела имеют верхнюю и нижнюю реберные полуямки (fóvea costáles supérior et inférior) (см. рис. 16). Верхняя полуямка нижележащего позвонка вместе с нижней полуямкой вышележащего позвонка образуют суставную поверхность для головки соответствующего ребра. I, X, XI и XII грудные позвонки имеют особенности. На теле I-го грудного позвонка имеются верхние полные реберные ямки для сочленения с головками первых ребер, а также нижние полуямки. Эти полуямки вместе с верхними полуямками II-го шейного позвонка образуют полные ямки для головок вторых ребер. X грудной позвонок имеет лишь верхние полуямки, образующие с нижними полуямками IX позвонка полные ямки для головок десятых ребер (рис. 20). XI и XII позвонки имеют полные ямки для соответствующих ребер.

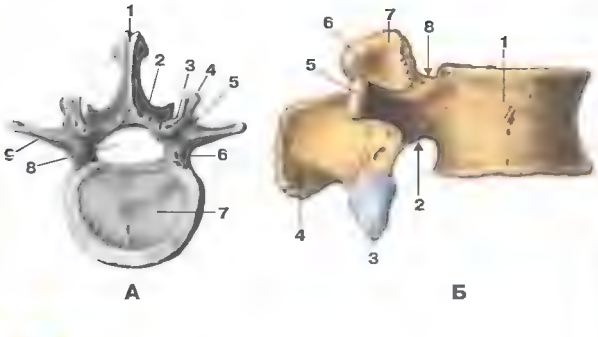

21 **Поясничный позвонок**

А — вид сверху
1 — остистый отросток; 2 — дуга позвонка; 3 — верхний суставной отросток; 4 — сосцевидный отросток; 5 — добавочный отросток; 6 — ножка дуги позвонка; 7 — тело позвонка; 8 — позвоночное отверстие; 9 — поперечный отросток.
Б — вид сбоку
1 — тело позвонка; 2 — нижняя позвоночная вырезка; 3 — нижний суставной отросток; 4 — остистый отросток; 5 — поперечный отросток; 6 — сосцевидный отросток; 7 — верхний суставной отросток; 8 — верхняя позвоночная вырезка.

А — вид сверху
1 — procéssus spinósus; 2 — árcus vértebrae; 3 — procéssus articuláris supérior; 4 - procéssus mamilláris; 5 — procéssus accessórius; 6 — pedunculus árcus vértebrae; 7 — córpus vértebrae; 8 — fórámen vértebrale; 9 — procéssus transvérsus.
Б — вид сбоку
1 — córpus vertébrae; 2 — incisúra vertebrális inférior; 3 — procéssus articuláris inférior; 4 — procéssus spinósus; 5 — procéssus transvérsus; 6 — procéssus mamilláris; 7 — procéssus articuláris supérior; 8 — incisúra vertebrális supérior.

На передней поверхности поперечных отростков грудных позвонков имеются *реберные ямки поперечного отростка* (fóvea costális procéssus transvérsus), с которыми бугорки ребер образуют реберно-поперечные суставы. XI и XII позвонки не имеют таких ямок на их поперечных отростках. Остистые отростки грудных позвонков длинные, наклонены вниз. Такое их расположение препятствует переразгибанию позвоночного столба. Суставные отростки грудных позвонков расположены во фронтальной плоскости. При этом суставные поверхности верхних суставных отростков направлены латерально и кзади, а нижних отростков — медиально и кпереди.

Поясничные позвонки. *Поясничные позвонки* (vértebrae lumbáles) имеют крупное тело бобовидной формы (рис. 21). Высота тела позвонка увеличивается в направлении от I-го к V-му поясничному позвонку. Позвоночные отверстия крупные, имеют почти треугольную форму. Поперечные отростки располагаются во фронтальной плоскости. На задней стороне основания каждого поперечного отростка имеет-

22 **Крестец. Вид спереди**

1 — основание крестца; 2 — верхний суставной отросток; 3 — латеральная часть; 4 — поперечные линии; 5 — верхушка крестца; 6 — копчик; 7 — передние крестцовые отверстия

1 — básis óssis sácri; 2 — procéssus articulāris supérior; 3 — pérs laterālis; 4 — lineae transvérsae; 5 — ápex óssis sácri; 6 — ós cóccygis; 7 — forámina sacrália anterióra (pelvina)

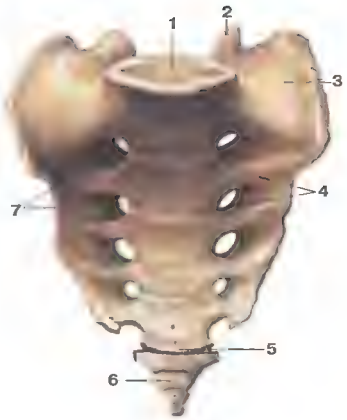

ся небольшой выступ — *добавочный отросток* (procéssus accessórius). Остистые отростки плоские, короткие, с утолщенными концами. Суставные поверхности верхних суставных отростков направлены медиально, а нижних — латерально. На латеральной стороне каждого верхнего суставного отростка имеется небольших размеров бугорок — *сосцевидный отросток* (procéssus mamilláris).

Крестец. *Крестец, или крестцовая кость* (ós sácrum), состоит из пяти сросшихся крестцовых позвонков (vértebrae sacráles), которые срастаются в одну кость в юношеском возрасте. Крестец имеет треугольную форму (рис. 22), он крупный, поскольку принимает на себя тяжесть почти всего тела. Выделяют *основание крестца* (básis óssis sácri), *верхушку крестца* (ápex óssis sácri), его *тазовую поверхность* (fácies pélvica), обращенную вперед, и *дорсальную поверхность* (fácies dorsális), ориентированную кзади. У основания крестца имеются суставные отростки для соединения с нижними суставными отростками V-го поясничного позвонка. Основание крестца выдается вперед, образует *мыс* (promontórium). На вогнутой тазовой поверхности видны четыре *поперечные линии* (lineae transvérsae), следы сращения тел крестцовых позвонков. С каждой стороны на уровне этих линий имеются *тазовые крестцовые отверстия* (forámina sacrália antériora, s. pélvica). На выпуклой дорсальной стороне крестца видны с каждой стороны *дорсальные крестцовые отверстия* (forámina sacrália posterióra, s. dorsália) и пять продолных гребней (рис. 23). Непарный *срединный крестцовый гребень* (crista sacrális mediána) является результатом сращения остистых отростков. Парный *промежуточный крестцовый гребень* (crista sacrális intermédia) является результатом сращения суставных отростков, а парный *латеральный крестцовый гребень* (crista sacrális laterális) образуется при сращении поперечных отростков.

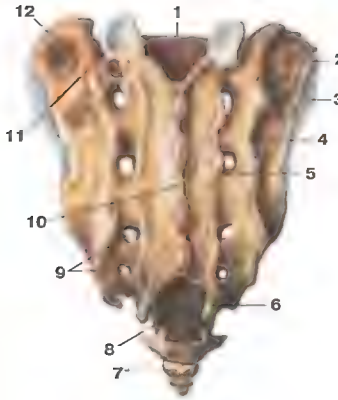

23 **Крестец. Вид сзади**

1 — крестцовый канал; 2 — крестцовая бугристость; 3 — ушковидная поверхность; 4 — латеральный крестцовый гребень; 5 — промежуточный крестцовый гребень; 6 — крестцовый рог; 7 — копчик; 8 — крестцовая щель; 9 — задние крестцовые отверстия; 10 — срединный крестцовый гребень; 11 — верхний суставной отросток; 12 — крыло крестца.

1 — canális sacrális; 2 — tuberósitas sacrális; 3 — fácies auriculáris; 4 — crista sacrális laterális; 5 — crista sacrális intermédia; 6 — córnu sacrále; 7 — os coccýgis; 8 — hiátus sacrális; 9 — forámina sacrália dorsália; 10 — crista sacrális mediéna; 11 — procéssus articuláris supérior; 12 — éla sacrális.

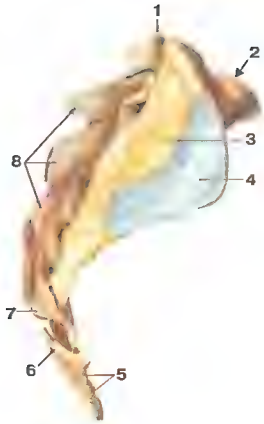

24 **Крестец. Вид сбоку**

1 — верхний суставной отросток; 2 — основание крестца; 3 — крестцовая бугристость; 4 — ушковидная поверхность; 5 — копчик; 6 — копчиковый рог; 7 — крестцовый рог; 8 — срединный крестцовый гребень

1 — procéssus articuláris supárior; 2 — bésis ósis sácri; 3 — tuberósitas sacrális; 4 — fácies auriculáris; 5 — os cóccygis; 6 — córnu coccýgeum; 7 — córnu sacrále; 8 — criste sacrális mediána.

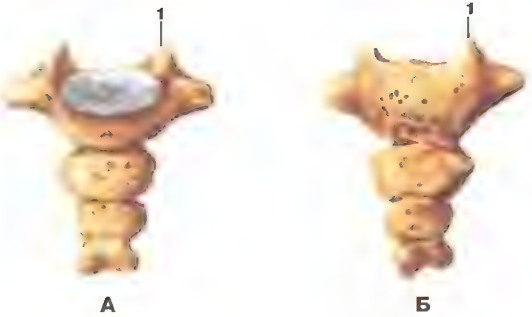

25 **Копчик**

А — вид спереди.
1 — копчиковый рог.
Б — вид сзади.
1 — копчиковый рог.

А — вид спереди.
1 — córnu coccýgeum.
Б — вид сзади.
1 — córnu coccýgeum.

На каждой боковой стороне основания крестца находится *ушковидная поверхность* (fácies auriculáris), которая служит для сочленения с одноименной поверхностью соответствующей подвздошной кости (рис. 24). С каждой стороны между ушковидной поверхностью и латеральным крестцовым гребнем имеется *крестцовая бугристость* (tuberósitas sacrális), к которой прикрепляются связки и мышцы. Позвоночные отверстия сросшихся крестцовых позвонков образуют *крестцовый канал* (canális sacrális), который оканчивается внизу *крестцовой щелью* (hiátus sacrális). По бокам эта щель ограничена парным *крестцовым рогом* (córnu sacrále) — рудиментом нижних суставных отростков.

Копчик. *Копчик*, или копчиковая кость (ós cóccygis), образовался в результате сращения 2-4 копчиковых позвонков. Копчик имеет треугольную форму (рис. 25). Основание копчика обращено вверх, верхушка — вниз и вперед. Для сочленения с крестцом у копчика имеется парный *копчиковый рог* (córnu coccýgeum).

Ребра (cóstae), 12 пар, являются длинными, тонкими, изогнутыми костными пластинками (рис. 26). Спереди *костная часть ребра* (ós costále) продолжается в хрящевую часть — *реберный хрящ* (cartilágo costális). Семь верхних пар ребер, соединяющихся с грудиной, называются *истинными ребрами* (cóstae vérae). VII, IX и X ребра, соединяющиеся своими передними концами с хрящевой частью вышележащего ребра, называются *ложными ребрами* (cóstae spúriae). XI и XII ребра заканчиваются в толще мышц живота. Их называют *колеблющимися ребрами* (cóstae

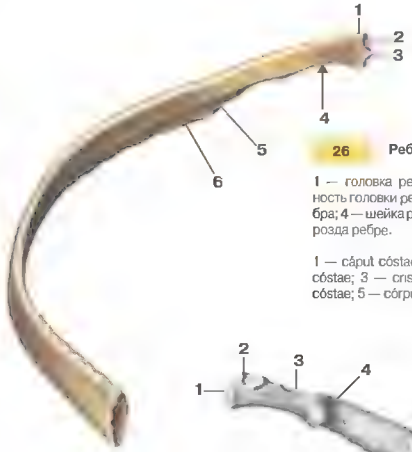

26 **Ребра. Вид сверху и изнутри**

1 — головка ребра; 2 — суставная поверхность головки ребра; 3 — гребень головки ребра; 4 — шейка ребра; 5 — тело ребра; 6 — борозда ребре.

1 — cáput cóstae; 2 — fácies articulária capítis cóstae; 3 — crista cápitis cóstae; 4 — cóllum cóstae; 5 — córpus cóstee; 6 — sulcus costae.

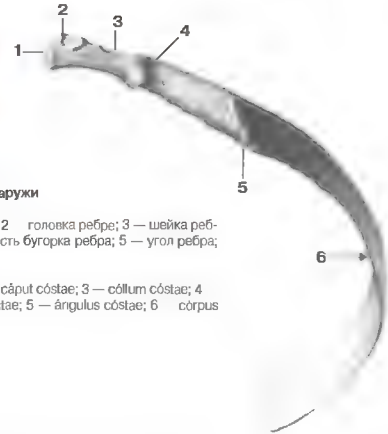

27 **Ребро. Вид снаружи**

1 — гребень головки ребра; 2 — головка ребре; 3 — шейка ребре; 4 — суставная поверхность бугорка ребра; 5 — угол ребра; 6 — тело ребра.

1 — crista cápitis cóstae; 2 — cáput cóstae; 3 — cóllum cóstae; 4 fácies articulária tubérculi cóstae; 5 — ángulus cóstae; 6 — córpus cóstae.

fluctuántes) (см. рис. 30А). На заднем конце каждого ребра находится утолщение — *головка ребра* (cáput cóstae) с *суставной поверхностью головки ребра* (fácies articulāris cápitis cóstae) для соединения с соответствующей реберной ямкой на грудных позвонках. На головке II-X-го ребер имеется *гребень головки ребра* (crista cápitis cóstae), разделяющий суставную поверхность на две части, соответственно двум реберным полуямкам на соседних грудных позвонках. Головка XI и XII ребер такого гребня не имеет. Латеральнее головки ребра расположена узкая *шейка ребра* (cóllum cóstae), переходящая в *тело ребра* (córpus cóstae). У I-X-го ребер на границе их шейки и тела имеется *бугорок ребра* (tubárculum cóstae) с *суставной поверхностью бугорка* (fácies articulāris tubárculi cóstae) (рис. 27). Эта поверхность служит для сочленения с поперечным отростком соответствующего позвонка. Недалеко от бугорка ребра оно делает резкий изгиб, образующий *угол ребра* (ángulus cóstae). На вогнутой внутренней поверхности, внизу вдоль ребра проходит *борозда ребра* (súlcus cóstae), к которой прилежат межреберные сосуды и нерв. Первое и второе ребра имеют отличия (рис. 28). I-е ребро имеет верхнюю и нижнюю поверхности, латеральный и медиальный края. На верхней поверхности этого ребра находится *бугорок передней лестничной мышцы* (tubérculum músculi scaléni anteriórіs). Кпереди от этого бугорка имеется *борозда подключичной вены* (súlcus vénae subcláviae), а позади бугорка — *борозда подключичной артерии* (súlcus artériae subcláviae). Второе ребро на своей верхней стороне имеет *бугристость передней зубчатой мышцы* (tuberósitas músculi serráti anteriórіs).

Грудина. *Грудина* (stérnum) — это плоская кость, к которой справа и слева присоединяются ребра. У этой кости выделяют широкую *рукоятку грудины* (manúbrium stérni), *тело грудины* (córpus stérni) и *мечевидный отросток* (procéssus xiphoideus) (рис. 29). Сверху на рукоятке грудины имеется

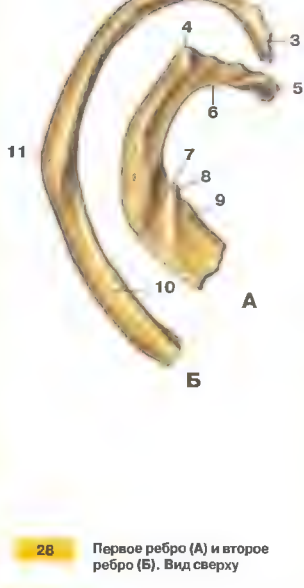

28 **Первое ребро (А) и второе ребро (Б). Вид сверху**

1 — бугорок 2-го ребра; 2 — шейка 2-го ребра; 3 — головка 2-го ребра; 4 — бугорок 1-го ребра; 5 — головка 1-го ребра; 6 — шейка 1-го ребра; **7** — борозда подключичной артерии, 8 — бугорок передней лестничной мышцы; 9 — борозда подключичной вены; 10 — тело 2-го ребре; 11 — бугристость передней зубчатой мышцы.

1 — tubérculum cóstae II; 2 — cóllum cóstae II; 3 — cáput cóstae II; **4** — tubérculum cóstae I; 5 — cáput cóstae I; 6 — cóllum cóstae I; 7 — súlcus artériae subcláviae; 8 — tubérculum m.scaléni anteriórіs; 9 — súlcus vénae subcláviae; 10 — córpus cóstae **II**; 11 — tuberósitas m. serráti anteriórіs.

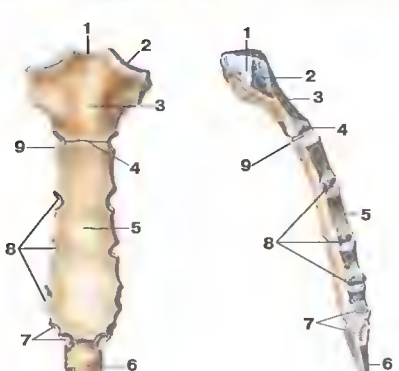

29 **Грудина**

А — вид спереди.
1 — яремная вырезка; **2** — ключичная вырезка; **3** — рукоятка грудины; **4** — угол грудины; **5** — тело грудины; **6** — мечевидный отросток; **7** — реберные вырезки VI, VII; **8** — реберные вырезки **III, IV, V**; **9** — реберная вырезка II.
Б — вид сбоку.
1 - ключичная вырезка; 2 — реберная вырезка **I**; 3 — рукоятка грудины; **4** — угол грудины; 5 — тело грудины; 6 — мечевидный отросток; **7** — реберные вырезки VI, VII; 8 — реберные вырезки III, IV, V; 9 - реберная вырезка II.

А - вид спереди. 1 — incisúra jugulâris; 2 — incisúra claviculâris; 3 — manúbrium stérni; **4** — ángulus stérni; 5 — córpus stérni; 6 — processus xiphoideus; **7** — incisúrae costáles VI, **VII**; 8 — incisúrae costáles III, IV, V; **9** — incisúra costális II.
Б — вид сбоку. 1 - incisúra claviculâris; 2 — incisúra costális **I**; 3 — manúbrium stérni; **4** — ángulus stérni; 5 — córpus stérni; 6 — processus xiphoideus; 7 — incisúrae costáles VI, VII; 8 — incisúrae costáles **III, IV, V**; 9 — incisúra costális **II**.

непарная *яремная вырезка* (incisúra jugulâris), а по бокам от нее — парная *ключичная вырезка* (incisúra claviculâris) для соединения с ключицами. На правом и левом краях рукоятки грудины ниже ключичной вырезки находится углубление для сочленения с хрящом I-го ребра. Еще ниже имеется половина вырезки, которая, соединяясь с аналогичной вырезкой на теле грудины, образует реберную ямку для II ребра. Рукоятка, соединяясь с телом грудины, образует *угол грудины* (ángulus stérni), обращенный кпереди. Удлиненное тело грудины на краях имеет *реберные вырезки* (incisúrae costáles) для сочленения с хрящами истинных ребер. Реберная вырезка для VII ребра находится между телом грудины и мечевидным отростком.

Грудина, двенадцать пар ребер и грудной отдел позвоночного столба образуют грудную клетку (рис. 30 и рис. 31).

30 Грудная клетка. Вид спереди

1 — верхняя апертура грудной клетки; 2 — рукоятка грудины; 3 — ключица; 4 — акромион лопатки; 5 — лопатка; 6 — тело грудины; 7 — межреберья; 8 — реберный хрящ; 9 — мечевидный отросток; 10 — реберная дуга; 11 — нижняя апертура грудной клетки; 12 — подгрудинный угол; 13 — колеблющиеся ребра; 14 — ложные ребра; 15 — истинные ребра; 16 — угол грудины.

1 — apertúra thóracis supérior; 2 — manúbrium stérni; 3 — clavícula; 4 — acrómion; 5 — scápula; 6 — córpus stérni; 7 — spátia intercostália; 8 — cártilago costális; 9 — procéssus xiphoídeus; 10 — árcus costális; 11 — apertúra thóracis inférior; 12 — ángulus infrasternális; 13 — cóstae fluctuántes; 14 — cóstae spúriae; 15 — cóstae véae; 16 – ángulus stérni.

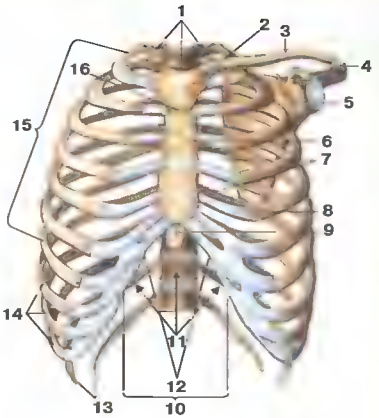

31 Грудная клетка. Вид сзади

1 — остистый отросток 1-го грудного позвонка; 2 — верхний суставной отросток; 3 — поперечный отросток; 4 — 1-е ребро; 5 – угол 8-го ребра; 6 — остистый отросток 12-го грудного позвонка; 7 — реберная дуга; 8 — 12-е ребро.

1 — procéssus spinósus vértebrae thorácicae; 2 — procéssus articulláris supérior; 3 — procéssus transvérsus; 4 — cósta I; 5 — ángulus cóstae VIII; 6 — procéssus spinósus vértebrae thorácicae XII; 7 — árcus costális; 8 — cósta XII.

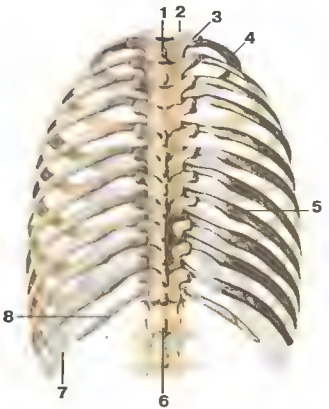

Череп

Череп (crânium) служит вместилищем для головного мозга, органов зрения, слуха и равновесия, обоняния и вкуса, опорой для начальных отделов пищеварительной и дыхательной систем. Череп человека образуют 23 кости (8 парных и 7 непарных) (рис. 32 и 33).

В составе черепа выделяют *мозговой отдел*, или *мозговой череп* (crânium cerebrâle, s.neurocrânium), и *лицевой (висцеральный) череп* (crânium viscerâle, s.viscerocrânium). Мозговой отдел черепа образован лобной, затылочной, клиновидной, теменными, височными и решетчатой костями и их соединениями. Лицевой отдел черепа представлен костями жевательного аппарата — парной верхнечелюстной кос-

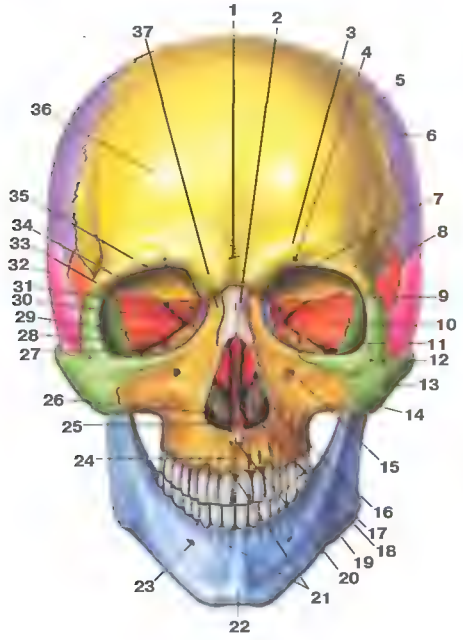

32 Б



32 **Череп.**
А — вид спереди. Б — рентгеновский снимок черепа. Прямая проекция

А. 1 — лобный шов; 2 — носовая кость; 3 — надбровная дуга; 4 — надглазничное отверстие; 5 — венечный шов; 6 — теменная кость; 7 — глазничная поверхность лобной кости; 8 — клиновидно-лобный шов; 9 — лобно-скуловой шов; 10 — глазничная поверхность большого крыла клиновидной кости; 11 — клиновидно-скуловой шов; 12 — скуло-лицевое отверстие; 13 — скуловая кость; 14 — скуло-верхнечелюстной шов; 15 — подглазничное отверстие; 16 — нижняя носовая раковина; 17 — жевательная бугристость; 18 — перпендикулярная пластинка решетчатой кости; 19 — угол нижней челюсти; 20 — передняя носовая ость; 21 — альвеолярные возвышения; 22 — подбородочный выступ; 23 — подбородочное отверстие; 24 — межверхнечелюстной шов; 25 — носовой гребень; 26 — полость носа; 27 — нижняя глазничная щель; 28 - подглазничная борозда; 29 — глазничная поверхность верхнечелюстной кости; 30 — слезная кость; 31 — глазничная поверхность решетчатой кости; 32 — чешуя височной кости; 33 — скуловой отросток лобной кости; 34 — верхняя глазничная щель; 35 — надглазничный край; 36 — лобный бугор; 37 — лобный отросток верхнечелюстной кости.
Б. 1 — лобная кость; 2 - лобная пазуха; 3 — надбровная дуга; 4 — костная перегородка носа; 5 — нижняя носовая раковина; 6 - верхнечелюстная пазуха; 7 — зубы верхней челюсти; 8 — нижняя челюсть; 9 — глазница

А. 1 — sutúra frontális; 2 — os nasále; 3 — árcus supercilliáris; 4 — forámen supraorbitális; 5 — sutúra coronális; 6 — os parietále; 7 — fácies orbitális óssis frontális; 8 — sutúra sphenofrontális; 9 — sutúra frontozygomática; 10 — fácies orbitális álae májor óssis sphenoidális; 11 — sutúra sphenozygomática; 12 — forámen zygomaticofaciále; 13 — os zygomáticum; 14 — sutúra zygomaticomaxillaris; 15 — forámen infraorbitále; 16 — cóncha nasális inférior; 17 — tuberositas massetenca; 18 — lámina parpendiculáris óssis ethmoidális; 19 — ángulus mandibulae; 20 — spina nasális antérior; 21 — júga alveolaria; 22 — protuberántia mentális; 23 — forámen mentále; 24 — sutúra intermaxillaris; 25 — crista nasális; 26 — cávum nási; 27 — fissúra orbitális inférior; 28 — súlcus infraorbitális; 29 — fácies orbitális máxillae; 30 — os lacrimále; 31 — lámina orbitális óssis ethmoidális; 32 — squáma temporális; 33 — procéssus zygomáticus óssis frontális; 34 — fissúra orbitális supérior; 35 — márgo supraorbitális; 36 — túber frontále; 37 — procéssus frontális máxillae.
Б. 1 — os frontále; 2 — sinus frontális; 3 — árcus supercilliáris; 4 — septum nasi osseum; 5 — cóncha nasális *inferior*; 6 — *sinus maxilláris*; 7 — *dèntes* máxillae; 8 — *mandíbula*; 9 — *orbita*.

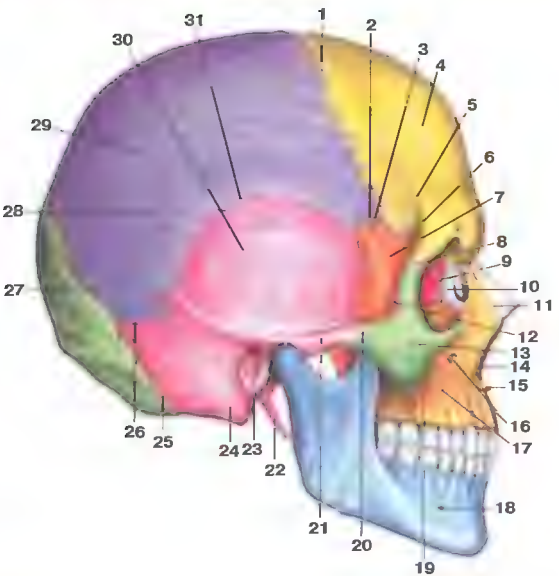

33 **Череп. Вид сбоку**

1 — венечный шов; 2 — клиновидно-теменной шов; 3 — теменной край височной кости; 4 — лобный бугор; 5 — височная линия; 6 — клиновидно-лобный шов; 7 — височная поверхность большого крыла височной кости; 8 — лобно-скуловой шов; 9 — глазничная пластинка решетчатой кости; 10 — слезная кость; 11 — носо-верхнечелюстной шов; 12 — височная ямка; 13 — скуловая кость; 14 — грушевидное отверстие; 15 - передняя носовая ость; 16 подглазничное отверстие; 17 — тело верхней челюсти; 18 — подбородочное отверстие; 19 — скуло-верхнечелюстной шов; 20 — височно-скуловой шов; 21 — скуловая дуга; 22 — шиловидный отросток; 23 — наружное слуховое отверстие; 24 — сосцевидный отросток; 25 - затылочно-сосцевидный шов; 26 — теменно-сосцевидный шов; 27 — ламбдовидный шов; 28 нижняя височная линия; 29 — верхняя височная линия; 30 — чешуя височной кости; 31 — чешуйчатый шов.

1 — sutúra coronális; 2 — sutúra sphenoparietális; 3 — márgo parietális óssis temporális; 4 — túber frontále; 5 — línea temporális; 6 — sutúra sphenofrontális; 7 — fácies temporális álae *majóris* óssis sphenoidális; 8 — sutúra frontozygomática; 9 — lámina orbitális óssis ethmoidális; 10 — os lacrimále; 11 — sutúra nasomaxilláris; 12 — fóssa temporális; 13 — os zygomáticum; 14 — apartúra pirifórmis; 15 — spina nasális antérior; 16 — forámen infraorbitále; 17 — córpus máxillae; 18 - forámen mentále; 19 - sutúra zygomaticomaxilláris; 20 — sutúra temporozygomática; 21 — árcus zygomáticus; 22 — procéssus styloideus; 23 — pórus acústicus extérnus; 24 — procéssus mastoideus; 25 - sutúra occipitomastoidea; 26 — sutúra parietomastoidea; 27 — sutúra lambdoidea; 28 — linea temporális inférior; 29 — linea temporális supérior; 30 - squáma temporális; 31 sutúra squamósa.

тью и нижней челюстью, а также мелкими костями черепа, которые входят в состав стенок глазниц, носовой и ротовой полостей. Это сошник, а также парные небная кость, нижняя носовая раковина, носовая, слезная и скуловая кости. Особое место занимает подъязычная кость, расположенная в передней области шеи, под нижней челюстью.

Кости мозгового отдела черепа

Лобная кость (ós frontále) участвует в образовании передней части свода черепа, передней черепной ямки и глазниц. В составе лобной кости различают лобную чешую, глазничные и носовую части. *Лобная чешуя* (squáma frontális) имеет выпуклую наружную поверхность, на которой виден парный лобный бугор (рис. 34). Спереди лобная чешуя, переходя в глазничные части, образует парный *надглазничный край*

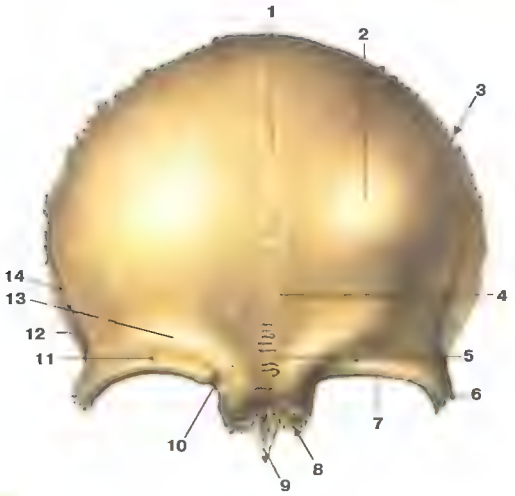

34 **Лобная кость. Вид спереди**

1 — лобная чешуя; 2 — лобный бугор; 3 — теменной край; 4 — лобный шов; 5 — надпереносье; 6 — скуловой отросток; 7 — надглазничный край; 8 — носовая часть; 9 — носовая ость; 10 — лобная вырезка; 11 — надглазничное отверстие; 12 — височная поверхность; 13 — надбровная дуга; 14 — височная линия.

1 — squáma frontális; 2 — túber frontále; 3 — márgo parietális; 4 — sutúra frontális; 5 — glabélla; 6 — processus zygomáticus; 7 — márgo supraorbitális; 8 — pars nasális; 9 — spina nasális; 10 — incisúra frontális; 11 — forámen supraorbitále; 12 — fácies temporális; 13 — árcus superciliáris; 14 — linea tempo-

35 **Лобная кость. Вид сзади**

1 — теменной край; 2 - борозда верхнего сагиттального синуса; 3 — мозговая поверхность; 4 — лобный гребень; 5 - скуловой отросток; 6 — пальцевые вдавления; 7 — слепое отверстие; 8 — носовая ость; 9 — решетчатая вырезка; 10 — глазничная часть.

1 márgo parietális; 2 — súlcus sinus sagittális suparióris; 3 — fácies cerebrális; 4 — crista frontélis; 5 - procéssus zygomáticus; 6 — impressiónes digitátae; 7 — forámen cáecum; 8 — spina nasális; 9 — incisúra ethmoidális; 10 párs orbitális.

(márgo supraorbitális). На надглазничном крае, ближе к носовой части, имеется *надглазничная вырезка* (incisúra supraorbitális). Иногда эта вырезка замыкается, образуя *надглазничное отверстие* (forámen supraorbitále) для прохождения здесь надглазничного нерва. В медиальной части надглазничного края видна *лобная вырезка* (incisúra frontális), или *лобное отверстие* (forámen frontále), через которое проходит надблоковая артерия — ветвь глазной артерии. Латерально надглазничный край переходит в толстый в основании и суженный на конце *скуловой отросток* (procéssus zygomáticus). От этого отростка назад и вверх идет *височная линия* (linea temporális) — место прикрепления височной фасции. Над надглазничным краем с каждой стороны находится валикообразное возвышение — *надбровная дуга* (árcus superciliáris). Между двумя надбровными дугами находится площадка — *глабелла* (glabélla), или надпереносье.

На вогнутой внутренней (мозговой) поверхности чешуи лобной кости по срединной линии спереди назад проходит *борозда верхнего сагиттального синуса* (súlcus sinus sagittális superióris) (рис. 35). Эта борозда кпереди и книзу переходит

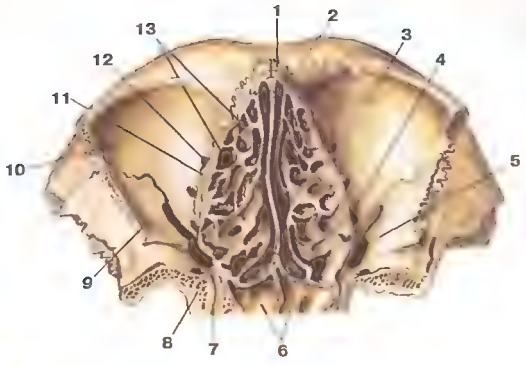

36 **Лобная кость. Вид снизу**

1 — носовая ость; 2 — перпендикулярная пластинка решетчатой кости; 3 — глазничная часть лобной кости; 4 — зрительный канал; 5 — верхняя глазничная щель; 6 — клиновидная пазуха; 7 — крыловидный канал; 8 — крыловидный отросток; 9 — большое крыло; 10 — ямка слезной железы; 11 — глазничная пластинка решетчатого лабиринта; 12 — переднее решетчатое отверстие; 13 — решетчатые ячейки.

1 — spina nasális; 2 — lámina parpendiculáris óssis ethmoidális; 3 — pérs orbitális óssis frontális; 4 — canális ópticus; 5 — fissúra orbitális supérior; 6 — sinus sphenoidális; 7 — canális pterygoideus; 8 — procéssus pterygoideus; 9 — ála májor; 10 — fóssa glándulae lacrimális; 11 — lámina orbitális labyrínthi ethmoidális; 12 — forámen ethmoidále antárius; 13 — céllulae ethmoidále.

в *лобный гребень* (crista frontális), у основания которого расположено так называемое *слепое отверстие* (forámen cáecum), в котором прикреплен отросток твердой оболочки головного мозга.

Глазничные части (pártes orbitáles) представляют собой тонкие горизонтальные пластинки, участвующие в образовании верхней стенки глазниц (рис. 36). Между этими пластинками расположена глубокая *решетчатая вырезка* (incisúra ethmoidális), которую на целом черепе занимает решетчатая пластинка решетчатой кости. У латерального края глазничной части находится углубление — *ямка слезной железы* (fóssa glándulae lacrimális). В медиальном отделе глазничной части расположены *блоковая ямка* (fóvea trochleáris) и рядом с ней костный выступ — *блоковая ость* (spina trochleáris), через которую перекидывается сухожилие верхней косой мышцы глаза. Сверху на глазничной части хорошо заметны так называемые пальцевидные вдавления и мозговые выступы — следы борозд и извилин лобной доли головного мозга.

Носовая часть (pars nasális) находится между глазничными частями лобной кости, ограничивая спереди и по бокам решетчатую вырезку. На середине носовой части книзу и кпереди выступает *носовая ость* (spina nasális), по бокам от которой находятся отверстия — *апертуры лобной пазухи* (apertúra sinus frontális), ведущие в *лобную пазуху* (sinus frontalis), сообщающиеся с носовой полостью.

Клиновидная кость (ós sphenoidále) занимает центральное положение в основании черепа (см. рис. 71 и 72). В составе клиновидной кости различают тело, крыловидные отростки, большие и малые крылья (рис. 37 и рис. 38). *Тело клиновидной кости* (córpus sphenoidále) имеет неправильную форму и шесть поверхностей: верхнюю, нижнюю, заднюю, переднюю и две боковые поверхности. Задняя часть кости у взрослого человека сращена с базальной частью затылочной кости (рис. 39). На верхней стороне тела клиновидной кости имеется углубление — *турецкое седло* (sélla túrcica), с глубокой *гипофизарной ямкой* (fóssa hypophysiális). Сзади турецкое седло имеет *спинку седла* (dórsum séllae), а спереди — *бугорок седла* (tubérculum séllae). С каждой стороны на теле клиновидной кости видна *сонная борозда* (súlcus caróticus), след прилегания внутренней сонной артерии. Кнаружи и несколько кзади от сонной борозды находится *клиновидный язычок* (linguala sphenoidális), превращающий сонную борозду в глубокий желобок. На передней поверхности тела клиновидной кости имеется *клиновидный гребень* (crista sphenoidális), по бокам от которого расположены неправильной формы *клиновидные раковины* (cónchae sphenoi-

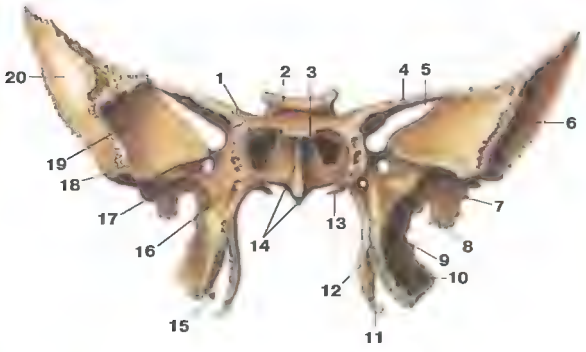

37 **Клиновидная кость. Вид спереди**

1 — апертура клиновидной пазухи; 2 — спинка седла; 3 — клиновидная раковина; 4 — малое крыло; 5 — верхняя глазничная щель; 6 — скуловой край; 7 — подвисочный гребень; 8 — ость клиновидной кости; 9 — крылонебная борозда крыловидного отростка; 10 — латеральная пластинка крыловидного отростка; 11 - крыловидный крючок; 12 — медиальная пластинка крыловидного отростка; 13 — влагалищный отросток; 14 - клиновидный клюв (клиновидный гребень); 15 — крыловидная выразка; 16 — крыловидный канал; 17 круглое отверстие; 18 подвисочный гребень; 19 глазничная поверхность большого крыла; 20 — височная поверхность большого крыла.

1 — apertúra sinus sphenoidális; 2 — dórsum sállae; 3 — cóncha sphenoidális; 4 — ála minor; 5 — fissúra orbitális supérior; 6 — márgo zygomáticus; 7 — crista infratemporális; 8 — spina óssis sphenoidalis; 9 — súlcus pterygopalátinus; 10 — támina laterális procéssus pterygoidei; 11 — hámulus pterygoideus; 12 — lámina mediális procéssus pterygoidei; 13 — procéssus vaginális; 14 — róstrum sphenoidále (crista sphenoidális); 15 — incisúra pterygoidea; 16 — canális pterygoideus; 17 — forámen rotúndum; 18 — crista infratemporális; 19 — fácies orbitális álae májor; 20 — fácies temporális álae májor.

dáles), ограничивающие *апертуры клиновидной пазухи* (apertúrae sinus sphenoidális). Клиновидный гребень продолжается на нижнюю поверхность тела кости в виде заостренного *клиновидного клюва* (róstrum sphenoidále). *Клиновидная пазуха* (sinus sphenoidális) представляет собой заполненную воздухом полость, сообщающуюся с полостью носа. Боковые поверхности тела клиновидной кости непосредственно переходят в парные малые и большие крылья.

Малое крыло (ála minor) представляет собой уходящую латерально костную пластинку, в основании которой находится *зрительный канал* (canális ópticus), ведущий в глазницу и содержащий зрительный нерв. Свободный задний край малых крыльев служит границей между передней и средней черепными ямками. Передний край малых крыльев соединяется с глазничной частью лобной кости и с решетчатой пластинкой решетчатой кости. В медиальной части каждого малого крыла имеется *передний наклоненный отросток* (procéssus clinoidéus antérior). Между малым крылом вверху и большим крылом внизу располагается *верхняя глазничная щель* (fissúra orbitális supérior), сообщающая полость черепа с глазницей. Через эту щель

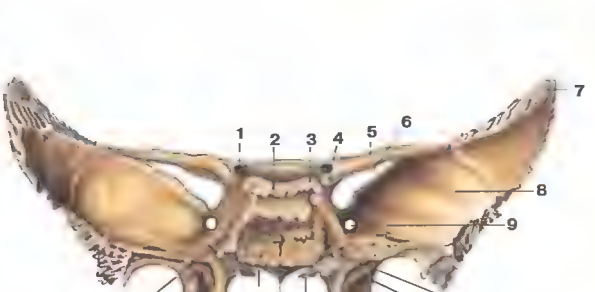

38 **Клиновидная кость. Вид сзади**

1 — зрительный канал; 2 — спинка седла; 3 — задний наклоненный отросток; 4 — передний наклоненный отросток; 5 — малое крыло; 6 — верхняя глазничная щель; 7 — теменной край; 8 — большое крыло; 9 — круглое отверстие; 10 — крыловидный канал; 11 — ладьевидная ямка; 12 — крыловидная ямка; 13 — крыловидная вырезка; 14 — борозда крыловидного крючка; 15 — влагалищный отросток; 16 — клиновидный клюв; 17 — тело клиновидной кости; 18 — медиальная пластинка крыловидного отростка; 19 — крыловидный крючок; 20 — латеральная пластинка крыловидного отростка; 21 — сонная борозда.

1 — canális ópticus; 2 — dórsum séllae; 3 — procéssus clinoidéus postérior; 4 — procéssus clinoidéus antérior; 5 — ála minor; 6 — fissúra orbitális supérior; 7 — márgo parietális; 8 — ála májor; 9 — forámen rotúndum; 10 — canális pterygoideus; 11 — fóssa scaphoidea; 12 — fóssa pterygoidea; 13 — incisúra pterygoidea; 14 — súlcus hámuli pterygoidei; 15 — procéssus vaginális; 16 — róstrum sphenoidále; 17 — córpus óssis sphenoidális; 18 — lámina mediális procéssus pterygoider; 19 — hámulus pterygoideus; 20 — lámina laterális procéssus pterygoider; 21 — súlcus caróticus.

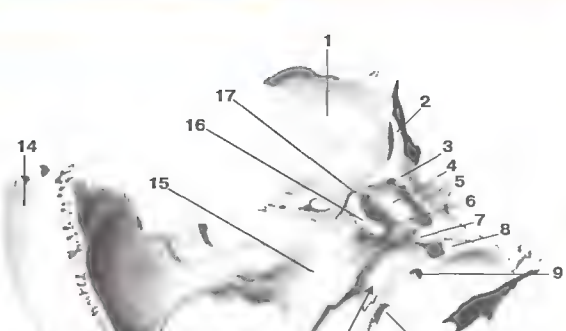

39 **Клиновидная кость, сращенная с затылочной костью**

1 — большое крыло; 2 — малое крыло; 3 — зрительный канал; 4 — бугорок седла; 5 — предперекрестная борозда; 6 — задний наклоненный отросток; 7 — передний наклоненный отросток; 8 — верхняя глазничная щель; 9 — круглое отверстие; 10 — овальное отверстие; 11 — остистое отверстие; 12 — сонная борозда; 13 — большое затылочное отверстие; 14 — чешуя затылочной кости; 15 — скат; 16 — спинка седла; 17 — гипофизарная ямка.

1 — ála májor; 2 — ála minor; 3 — canális ópticus; 4 — tubérculum séllae; 5 — súlcus prehiasmátis; 6 — procéssus clinoideus posterior; 7 — procéssus clinoideus antérior; 8 — fissúra orbitális supérior; 9 — forámen rotúndum; 10 — forámen ovále; 11 — forámen spinósum; 12 — súlcus caróticus; 13 — forámen mágnum; 14 — squáma occipitális; 15 — clivus; 16 — dórsum séllae; 17 — fóssa hypophysiális.

проходят глазодвигательный, блоковый, отводящий и глазной нервы, а также верхняя глазная вена и передняя менингеальная ветвь (ветвь передней решетчатой артерии).

Большое крыло (ála májor) отходит в сторону от боковой поверхности тела клиновидной кости. Это крыло имеет четыре поверхности: мозговую, глазничную, височную и верхнечелюстную. *Мозговая поверхность* (fácies cerebrális) обращена в полость черепа. На мозговой поверхности имеются три отверстия: круглое, овальное и остистое. *Круглое отверстие* (forámen rotúndum) ведет в крыловидно-небную ямку, через него из полости черепа идет верхнечелюстной нерв (ветвь тройничного нерва). На уровне середины крыла находится *овальное отверстие* (forámen ovále) для нижнечелюстного нерва. Кзади от овального отверстия имеется небольшое *остистое отверстие* (forámen spinósum), через которое в полость черепа идет сред-

няя менингеальная артерия. *Глазничная поверхность* (fácies orbitális) большого крыла участвует в образовании латеральной стенки глазницы. *Височная поверхность* (fácies temporális) содержит *подвисочный гребень* (crista temporális), отделяющий височную ямку от подвисочной. *Крыловидный отросток* (procéssus pterygoideus), парный, отходит вниз от тела клиновидной кости. Отросток состоит из *медиальной и латеральной пластинок* (lámina mediális et lámina laterális), между которыми находится *крыловидная ямка* (fóssa pterygoidea) — место начала медиальной крыловидной мышцы. Внизу обе пластинки разделены *крыловидной вырезкой* (incisúra pterygoidea). Медиальная пластинка внизу переходит в *крыловидный крючок* (hámulus pterygoideus). В основании крыловидного отростка в передне-заднем направлении идет узкий *крыловидный канал* (canális pterygoideus), через который проходит одноименный нерв.

Затылочная кость (ós occipitále) расположена в задне-нижней части мозгового отдела черепа. У затылочной кости выделяют базилярную и две латеральные части, и затылочную чешую, которые окружают большое затылочное отверстие (forámen mágnum).

В центре наружной поверхности чешуи имеется *наружный затылочный выступ* (protuberántia occipitális extérna), от которого вниз до большого затылочного отверстия спускается *наружный затылочный гребень* (crista occipitális extérna). От затылочного бугра вправо и влево идет изогнутая книзу *верхняя выйная линия* (linea núchae supérior). Параллельно этой линии от середины наружного затылочного гребня отходит в обе стороны *нижняя выйная линия* (linea núchae inférior). Над наружным затылочным выступом находится слабозаметная *наивысшая выйная линия* (linea núchae suprêma). Эти линии служат местом начала мышц и фасций.

Затылочная чешуя (squáma occipitális) выпуклая кзади (рис. 40). На внутренней вогнутой поверхности затылочной чешуи находится *крестообразное возвышение* (eminéntia cruciformis). Центр этого возвышения занимает *внутренний затылочный выступ* (protuberántia occipitális intérna), от которого вправо и влево отходит *борозда поперечного синуса* (súlcus sinus transvérsus), переходящая в борозду сигмовидного синуса (рис. 41). Внизу *внутренний затылочный гребень* (crista occipitális intérna) спускается к большому затылочному отверстию.

Базилярная часть (pars basilaris) находится впереди от большого затылочного отверстия. Она срастается с телом клиновидной кости, вместе с которым образует площадку (скат), на которой лежит ствол головного мозга (см. рис. 39).

Латеральная часть (pars laterális), парная, кзади переходит в чешую затылочной кости. Снизу на латеральной части располагается эллипсоидной формы возвышение — *затылочный мыщелок* (cóndylus occipitális), в основании которого находится *подъязычный канал* для одноименного нерва (canális hypoglóssi). Кзади от мыщелка имеется *мыщелковая ямка* (fóssa condyláris), на дне которой видно отверстие *мыщелкового канала* (canális condyláris) для одноименной эмиссарной вены. Сбоку от затылочного мыщелка имеется *яремная вырезка* (incisúra jugulári), рядом с которой расположена *борозда сигмовидного синуса* (súlcus sinus sigmoidei).

Теменная кость (ós parietéle), парная, широкая, выпуклая кнаружи пластинка, образует верхне-боковые отделы сводов черепа. Теменная кость имеет четыре края: лобный, затылочный, сагиттальный и чешуйчатый (рис. 42). *Лобный край* (márgo frontélis) граничит с задним краем лобной чешуи, *затылочный край* (márgo occipitális) соединяется с затылочной чешуей. С помощью *сагиттального края* (márgo sagittális) две теменные кости соединяются друг с другом. Нижний *чешуйчатый край* (márgo squamósus), косо срезанный, соединяется с чешуей височной кости. Теменная кость имеет четыре угла: передне-верхний *лобный угол* (ángulus frontális), задне-верхний *затылочный угол* (ángulus occipitális), передне-нижний *клиновидный угол* (ángulus sphenoidális) и задне-нижний *сосцевидный угол* (ángu-

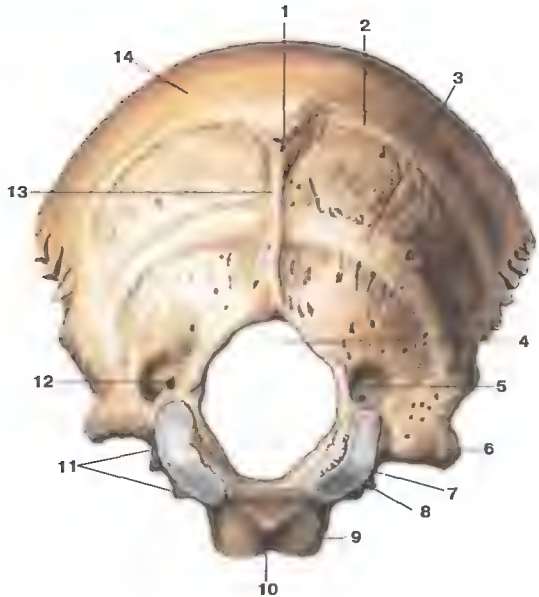

40 **Затылочная кость. Вид сзади**

1 – наружный затылочный выступ; 2 — верхняя выйная линия; 3 – нижняя выйная линия; 4 — большое затылочное отверстие; 5 — мыщелковая ямка; 6 — яремный отросток; 7 — затылочный мыщелок; 8 — внутрияремный отросток; 9 — базилярная часть; 10 — глоточный бугорок; 11 — яремная вырезка; 12 — мыщелковый канал; 13 – наружный затылочный гребень; 14 — затылочная чешуя.

1 — protuberántia occipitális extérna; 2 — línea núchae supérior; 3 — línea núchae inférior; 4 — forámen mágnum; 5 — fóssa condyláris; 6 — procéssus jugulâris; 7 — condýlus occipitális; 8 — procéssus intrajugulâris; 9 — pârs basilâris; 10 — tubérculum pharýngeum; 11 — incisúra jugulâris; 12 — canális condyláris; 13 — crista occipitális extérna; 14 — squáma occipitális.

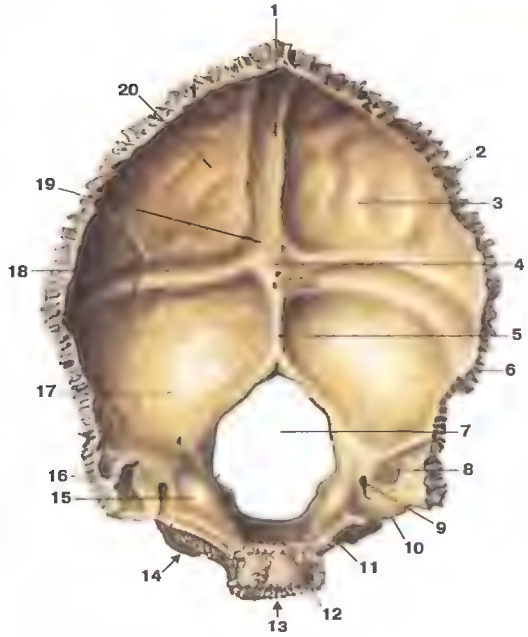

41 **Затылочная кость. Вид спереди**

1 — борозда верхнего сагиттального синуса; 2 — лямбдовидный край; 3 — затылочная чешуя; 4 — внутренний затылочный выступ; 5 — внутренний затылочный гребень; 6 — сосцевидный край; 7 — большое затылочное отверстие; 8 — борозда сигмовидного синуса; 9 — мыщелковый канал; 10 — яремная вырезка; 11 — борозда нижнего каменистого синуса; 12 — скат; 13 — базилярная часть; 14 — латеральная часть; 15 — яремный бугорок; 16 — яремный отросток; 17 — нижняя затылочная ямка; 18 — борозда поперечного синуса; 19 — крестообразное возвышение; 20 — верхняя ЗАТЫЛОЧНАЯ ЯМКА.

1 — súlcus sinus sagittális superióris; 2 — márgo lambdoideus; 3 — squáma occipitális; 4 — protubérantia occipitális interna; 5 — crista occipitális interna; 6 — márgo mastoideus; 7 — forámen mágnum; 8 — súlcus sinus sigmoidei; 9 — canális condylaris; 10 — incisúra jugulária; 11 — súlcus sinus petrósi inferióris; 12 — clivus; 13 — pars basilaris; 14 — pars lateralis; 15 — tubérculum jugulare; 16 — processus jugularis; 17 — fóssa occipitális inférior; 18 — súlcus sinus transvérsi; 19 — ementia cruciformis; 20 — fóssa occipitális supérior.

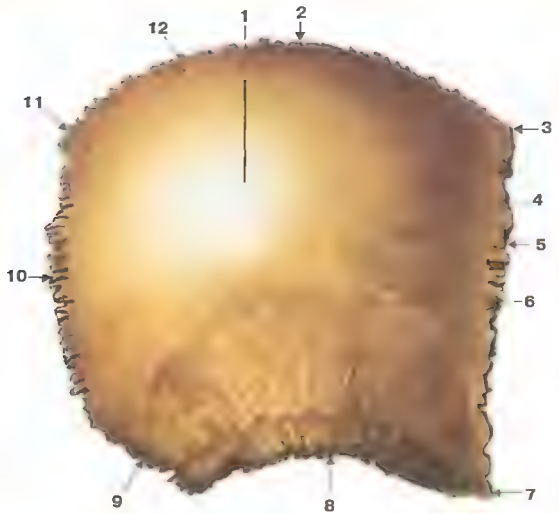

42 **Теменная кость. Наружная поверхность**

1 — теменной бугор; 2 — сагиттальный край; 3 — лобный угол; 4 — верхняя височная линия; 5 — лобный край; 6 — нижняя височная линия; 7 — клиновидный угол; 8 — чешуйчатый край; 9 — сосцевидный угол; 10 — затылочный край; 11 — затылочный угол; 12 — теменное отверстие.

1 — túber parietále; 2 — márgo sagittális; 3 — ángulus frontális; 4 — línea temporális supérior; 5 — márgo frontális; 6 — línea temporális inférior; 7 — ángulus sphenoidális; 8 — márgo squamósus; 9 — ángulus mastoideus; 10 — márgo occipitális; 11 — ángulus occipitális; 12 — forámen parietále.

lus mastoideus). В центральной части выпуклой наружной поверхности кости заметен *теменной бугор* (túber parietále). Под этим бугром находятся *верхняя* и *нижняя теменные линии* (linea temporális supérior et linea temporális inférior), являющиеся местами прикрепления височных мышцы и фасции. На вогнутой поверхности кости вдоль всего ее верхнего края идет *борозда верхнего сагиттального синуса* (súlcus sinus sagittális supérioris) (рис. 43). Вдоль этой борозды расположены мелкие углубления — *ямочки грануляций* (foveólae granulares) — отпечатки выростов пау-

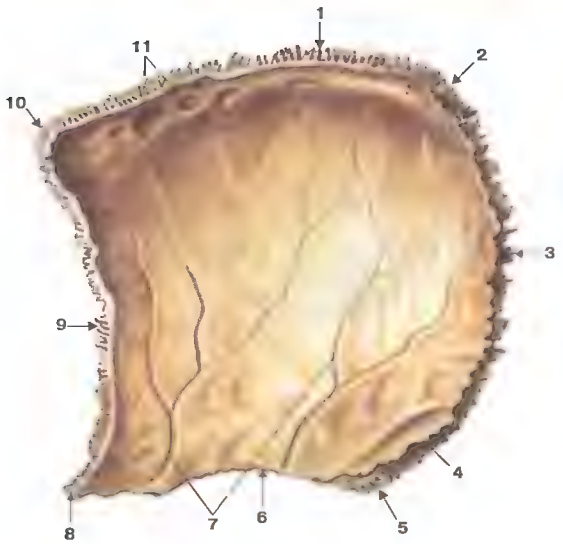

43 **Теменная кость. Внутренняя поверхность**

1 — сагиттальный край; 2 — затылочный угол; 3 — затылочный край; 4 — борозда сигмовидного синуса; 5 — сосцевидный угол; 6 — чешуйчатый край; 7 — артериальные бороздки; 8 клиновидный угол; 9 — лобный край; 10 — лобный угол; 11 — ямочки грануляций.

1 — márgo sagittális; 2 — ángulus occipitális; 3 — márgo occipitális; 4 — súlcus sinus sigmoidei; 5 — ángulus mastoideus; 6 — márgo squamósus; 7 — súlci arteriósi; 8 — ángulus sphenoidális; 9 — márgo frontális; 10 — ángulus frontális; 11 — foveólae granuláres.

тинной оболочки головного мозга. Рядом с бороздой верхнего сагиттального синуса (возле затылочного угла) находится *теменное отверстие* (forámen parietále) — место выхода одноименной вены. В области сосцевидного угла находится *борозда сигмовидного синуса* (súlcus sinus sigmoidei). На внутренней поверхности кости видны отчетливо выраженные *артериальные борозды* (súlci arteriósi).

Височная кость (ós temporále), парная, входящая в состав основания и боковой стенки черепа. Внутри височной кости расположены органы слуха и равновесия.

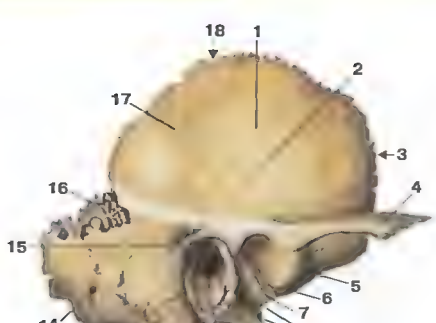

44 **Височная кость. Вид снаружи (сбоку)**

1 — чешуйчатая часть; 2 — височная поверхность; 3 — клиновидный край; 4 — скуловой отросток; 5 — суставной бугорок; 6 — каменисто-чешуйчатая щель; 7 — каменисто-барабанная щель; 8 — барабанная часть; 9 — шиловидный отросток; 10 — наружное слуховое отверстие; 11 — сосцевидный отросток; 12 — сосцевидная вырезка; 13 - барабанно-сосцевидная щель; 14 — сосцевидное отверстие; 15 — надпроходная ость; 16 — теменная вырезка; 17 — борозда средней височной артерии; 18 — теменной край

1 — pars squamósa; 2 — fácies temporális; 3 — márgo sphanoidális; 4 — procéssus zygomáticus; 5 — tubérculum articuláre; 6 — fissúra petrosquamósa; 7 — fissúra petrotympánica; 8 — pars tympánica; 9 — procéssus styloideus; 10 — pórus acústicus exténus; 11 — procéssus mastoideus; 12 - incisúra mastoidea; 13 — fissúra tympanomastoidea; 14 — forámen mastoideum; 15 — spina suprameática; 16 — incisúra perietális; 17 — súlcus artériae temporális médiae; 18 — márgo perietális.

В составе височной кости различают пирамиду, барабанную и чешуйчатую части (рис. 44). *Чешуйчатая часть* (pars squamósa) является выпуклой кнаружи пластинкой, имеющей скошенный свободный верхний *теменной край* (márgo parietális). Сзади этот край имеет *теменную вырезку* (incisúra parietális), а спереди чешуйчатая часть образует *клиновидный край* (márgo sphenoidális). Наружная *височная поверхность* (fácies temporális) этой части гладкая, на внутренней *мозговой поверхности* (fácies cerebrális) имеются *мозговые возвышения* (júga cerebrália), *пальцевидные вдавления* (impressiónes digitátae) и *артериальные борозды* (súlci arteriósi). От чешуи, выше и кпереди от наружного слухового прохода, начинается *скуловой отросток* (procéssus zygomáticus), который, соединяясь с височным отростком скуловой кости, образует *скуловую дугу* (árcus zygomáticus). Позади скулового отростка, у его основания, расположена *нижнечелюстная ямка* (fóssa mandibulária) для сочленения с мыщелковым отростком нижней челюсти. Нижнечелюстную ямку спереди ограничивает *суставной бугорок* (tubérculum articuláre).

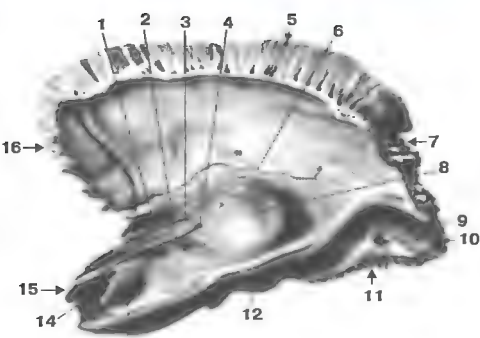

45 **Височная кость. Вид изнутри и сверху**

1 — борозда малого каменистого нерва; 2 — борозда большого каменистого нерва; 3 — расщелина канала малого каменистого нерва; 4 — расщелина канала большого каменистого нерва; 5 — теменной край; 6 — каменисто-чешуйчатая щель; 7 — теменная вырезка; 8 — дугообразное возвышение; 9 — борозда сигмовидного синуса; 10 — сосцевидное отверстие; 11 — затылочный край; 12 — борозда верхнего каменистого синуса; 13 — тройничное вдавление; 14 — внутреннее сонное отверстие; 15 — *верхушка пирамиды*; 16 — *клиновидный край*.

1 — súlcus n. pétrosi minóris; 2 — súlcus n. pétrosi majóris; 3 — hiátus canális n. pétrosi minóris; 4 — hiátus canális n. pétrosi majóris; 5 — márgo parietále; 6 — fissúra petrosquamósa; 7 — incisúra parietális; 8 — eminéntia arcuáta; 9 — súlcus sinus sigmoidei; 10 — forámen mastoideum; 11 — márgo occipitális; 12 — súlcus sinus petrosi superióris; 13 — impréssio trigémini; 14 — forámen caróticum intérnum; 15 — ápex pártis petrósae; 16 márgo sphenoidális.

Пирамида, или каменистая часть (pars petrósa), имеет трехгранную форму, расположена она в горизонтальной плоскости. *Верхушка пирамиды* (ápex pártis petrósae) направлена вперед и медиально, а *основание пирамиды* (básis pártis petrósae) — назад и латерально. У пирамиды различают три поверхности: переднюю, заднюю и нижнюю. *Передняя поверхность пирамиды* (fácies antérior pártis petrósae) обращена вверх и вперед. Вблизи верхушки на этой поверхности имеется *тройничное вдавление* (impréssio trigemini) для узла тройничного нерва (рис. 45). Латеральнее этого вдавления видны два отверстия. Большее из них называется *расщелиной канала большого каменистого нерва* (hiátus canális nérvi petrósi majóris), от которого вперед и медиально идет узкая *борозда большого каменистого нерва* (súlcus nérvi petrósi majóris). Латеральнее расположена *расщелина канала малого каменистого нерва* (hiátus canális nérvi petrósi minóris), переходящая в *борозду малого каменистого нерва* (súlcus nérvi petrósi minóris). На передней поверхности пирамиды имеется уплощенная площадка — *крыша барабанной полости* (tégmen týmpani).

46 **Височная кость. Вид изнутри (с медиальной стороны)**

1 — теменной край; 2 — дугообразное возвышение; 3 — барабанно-чешуйчатая щель; 4 — теменная вырезка; 5 — борозда верхнего каменистого синуса; 6 — сосцевидное отверстие; 7 — затылочный край; 8 — борозда сигмовидного синуса; 9 — задняя поверхность пирамиды; 10 — яремная вырезка; 11 - наружное отверстие водопровода преддверия; 12 — поддуговая ямка; 13 — наружное отверстие канальца улитки; 14 — внутреннее слуховое отверстие и проход; 15 - борозда нижнего каменистого синуса; 16 — тройничное вдавление; 17 — верхушка пирамиды; 18 — скуловой отросток; 19 — клиновидный край; 20 — мозговая поверхность.

1 — márgo parietális; 2 — eminéntia arcuáta; 3 — fissúra petrosquamósa; 4 incisúra parietális; 5 — súlcus sinus patrósi superióris; 6 — forámen mastoideum; 7 — márgo occipitális; 8 — súlcus sinus sigmoidei; 9 — fácies posterior pártis petrósae; 10 — incisúra jugulâris; 11 — apertúra extérna aqueductus vestibuli; 12 — fóssa subarcuáta; 13 — apertúra extérna canaliculi cóchleae; 14 — pórus et meátus acústicus intérnus; 15 — súlcus sinus petrósi inferióris; 16 — impréssio trigémini; 17 — ápex pártis petrósae; 18 — processus zygomáticus; 19 — márgo sphenoidális; 20 - fácies cerebrális.

В средней части передней поверхности пирамиды имеется небольшое *дугообразное возвышение* (eminéntia arcuáta), которое образовано находящимся в толще пирамиды передним (верхним) полукружным каналом костного лабиринта внутреннего уха.

На середине *задней поверхности пирамиды* (fácies posterior pártis petrósae) находится *внутреннее слуховое отверстие* (pórus acústicus intérnus) (рис. 46), которое ведет во *внутренний слуховой проход* (meátus acústicus intérnus). Латеральнее и несколько выше этого отверстия расположена *поддуговая ямка* (fóssa subarcuáta). Ниже и латеральнее этой ямки находится малозаметная *наружная апертура водопровода преддверия* (apertúra extérna aqueductus vestibúli). Вдоль заднего края пирамиды проходит *борозда нижнего каменистого синуса* (súlcus sinus petrósi inferióris). По соседству с яремной ямкой имеется углубление, на дне которого находится отверстие — *наружная апертура канальца улитки* (apertúra extérna canáliculi cóchleae).

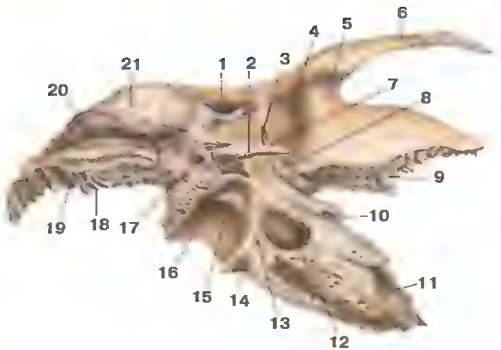

47 **Височная кость. Вид снизу**

1 — *наружный слуховой проход*; 2 — *шиловидный отросток*; 3 — барабанно-чешуйчатая щель; 4 — нижнечелюстная ямка; 5 — суставной бугорок; 6 скуловой отросток; 7 — каменисто-чешуйчатая щель; 8 — отросток крыши барабанной полости; 9 — каменисто-барабанная щель; 10 — мышечно-трубный канал; 11 — внутреннее сонное отверстие; 12 — наружное сонное отверстие; 13 — каменистая ямочка; 14 — наружное отверстие канальца улитки; 15 - сосцевидный каналец; 16 яремная ямка; 17 — шило-сосцевидное отверстие; 18 — затылочный край; 19 — борозда затылочной артерии; 20 — сосцевидная вырезка; 21 — сосцевидный отросток.

1 — meátus acústicus extérnus; 2 — procéssus styloideus; 3 — fissúra tympanosquamósa; 4 — fóssa mandibuláris; 5 — tubérculum articuláre; 6 — processus zygomáticus; 7 — fissúra petrosquamósa; 8 — *procéssus tégmentis týmpani*; 9 — *fissúra petrotympánica*; 10 — *canális musculotubárius*; 11 — *forámen caróticum intámum*; 12 — forámen caróticum extérnum; 13 — fossúla petrósa; 14 — apertúra extérna canaliculi cóchleae; 15 — canaliculus mastoideus; 16 — fóssa juguláris; 17 — forámen stylomastoideum; 18 — márgo occipitális; 19 — súlcus artériae occipitális; 20 — incisúra mastoidea; 21 — procéssus mastoideus.

Нижняя поверхность пирамиды (fácies inférior pártis petrósae) имеет сложный рельеф (рис. 47). Рядом с основанием пирамиды расположена глубокая *яремная ямка* (fóssa juguláris), на передней стенке которой имеется мвленькое *сосцевидное отверстие* (forámen mastoideum), ведущее в одноименный каналец. Кпереди от яремной ямки находится крупное *наружное отверстие сонного канала* (forámen caróticum extérnum). *Внутреннее отверстие сонного канала* (forámen caróticum intérnum) расположено на верхушке пирамиды. В гребешке между наружным отверстием сонного канала и яремной ямкой расположена небольшая *каменистая ямочка* (fóssula petrósa), являющаяся нижним отверстием барабанного канальца. Латеральнее яремной ямки отходит тонкий длинный *шиловидный отросток* (forámen styloideus). Позади отростка находится *шило-сосцевидное отверстие* (procéssus stylomastoideum) — место выхода из полости черепа лицевого нерва. Позади этого отверстия вниз направлен широкий толстый *сосцевидный отросток* (procéssus mastoideus).

На внутренней поверхности сосцевидного отростка, обращенной в полость черепа, видна глубокая и довольно широкая *борозда сигмовидного синуса* (súlcus sinus sigmoidei). Внутри отростка находятся отделенные друг от друга костными перегородками *сосцевидные ячейки* (céllulae mastoideae). Самая крупная из ячеек — *сосцевидная пещера* (ántrum mastoideum), сообщается с барабанной полостью. Медиально от сосцевидного отростка находится глубокая *сосцевидная вырезка* (incisúra mastoidea). Медиальнее этой вырезки видна *борозда затылочной артерии* (súlcus a. occipitális). У основания сосцевидного отростка иногда имеется *сосцевидное отверстие* (forámen mastoideum) для прохождения артериальной ветви и венозного эмиссария.

Внутри пирамиды височной кости находится **барабанная полость** (cávum týmpani) (рис. 48). У этой полости выделяют шесть стенок. Верхняя стенка является «крышей» барабанной полости. Латеральная стенка (закрытая барабанной перепонкой) граничит с наружным слуховым проходом. Нижняя (яремная) стенка является также частью нижней стенки (стороной) пирамиды височной кости. Задняя стенка отделяет барабанную полость от ячеек сосцевидного отростка. Передняя стенка отделяет барабанную полость от сонного канала. В этой стенке находятся отверстия мышечно-трубного канала. Медиальная стенка имеет сложный рельеф (см. орган слуха и равновесия). На этой стенке видны *мыс* (promontórium), два отверстия — овальное *окно преддверия* (fenéstra vestibuli) и круглое *окно улитки* (fenéstra cóchleae) и два возвышения — выступ лицевого канала и выступ латерального полукружного канала.

Барабанная часть (pars tympánica) височной кости имеет вид изогнутой узкой костной пластинки, ограничивающей спереди, снизу и сзади *наружное слуховое отверстие* (pórus acústicus exténus), ведущее в *наружный слуховой проход* (hiátus acústicus exténus). Между барабанной частью и сосцевидным отростком находится узкая *барабанно-сосцевидная щель* (fissúra tympanomastoidea), через которую проходит ушная ветвь блуждающего нерва. Впереди наружного слухового отверстия расположена *барабанно-чешуйчатая щель* (fissúra tympanosquamósa). В эту щель вдается узкая костная пластинка (часть крыши барабанной полости), которая делит барабанно-чешуйчатую щель на две части. Кпереди от костной пластинки (возле нижнечелюстной ямки) находится *каменисто-чешуйчатая щель* (fissúra petrosquamósa), а позади пластинки видна *каменисто-барабанная щель* (fissúra petrotympánica), через которую из барабанной полости выходит барабанная струна — ветвь лицевого нерва.

Плоский отросток барабанной части, обращенный книзу, охватывает спереди основание шиловидного отростка, образуя *влагалище шиловидного отростка* (vagina procéssus styloidei).

Каналы височной кости. Через пирамиду височной кости проходят несколько каналов для черепных нервов и кровеносных сосудов.

1. **Сонный канал** (canális caróticus) начинается наружным сонным отверстием на нижней поверхности пирамиды височной кости, кпереди от яремной ямки. Этот канал идет кпереди от барабанной полости вверх, изгибается почти под прямым углом и направляется медиально. Заканчивается канал внутренним сонным отверстием на вершине пирамиды височной кости. Через этот канал в полость черепа проходят внутренняя сонная артерия и нервы внутреннего сонного сплетения

2. От сонного канала в барабанную полость идут два-три *сонно-барабанных канальца* (canáliculi caroticotympánici), через которые проходят одноименные тонкие артерии и нервы.

3. *Мышечно-трубный канал* (canális musculotubárius) начинается на вершине пирамиды височной кости, идет назад и латерально, где открывается в барабанную полость. Горизонтальная перегородка делит этот канал на две части. Выше нахо-

48 **Барабанная полость височной кости. Распил вдоль длинной оси пирамиды височной кости**

1 — чешуя височной кости; 2 — сосцевидная пещера; 3 — выступ полукружного латерального канала; 4 — выступ лицевого канала; 5 — окно преддверия; 6 — зонд в колене лицевого канала; 7 расщелина канала большого каменистого нерва; 8 — борозда большого каменистого нерва; 9 — борозда малого каменистого нерва; 10 — полуканал мышцы, напрягающей барабанную перепонку; 11 — полуканал слуховой трубы; 12 — внутреннее сонное отверстие; 13 — наружное сонное отверстие; 14 — мыс; 15 — барабанные ячейки; 16 — барабанная полость; 17 — зонд в шило-сосцевидном отверстии; 18 - сосцевидные ячейки

1 — squáma temporális; 2 — ántrum mastoideum; 3 — prominéntia canális semicirculáris laterális; 4 - prominéntia canális faciális; 5 — fenéstra vestibuli; 6 — зонд в geniculum canális faciális; 7 — hiátus canális n.petrósi majóris; 8 — súlcus n.petrósi majóris; 9 — súlcus n.petrósi minóris; 10 — semicanális músculi ténsoris týmpani; 11 — semicanális túbae auditivae; 12 — fórámen caróticum intérnum; 13 — fórámen caróticum extémum; 14 — promontórium; 15 — céllulae tympánicae; 16 — cávum týmpani; 17 — зонд в fórámen stylomastoideum; 18 — céllulae mastoideae.

дится *полуканал мышцы, напрягающей барабанную перепонку* (semicanális músculi ténsoris týmpani). Ниже располагается *полуканал слуховой трубы* (semicanális túbae auditivae).

4. *Лицевой канал* (canális faciális) начинается во внутреннем слуховом проходе. Он идет вначале перпендикулярно длинной оси пирамиды до уровня расщелины канала большого каменистого нерва. Достигнув расщелины, канал образует изгиб — *коленце лицевого канала* (geniculus canális faciális) и направляется назад и латерально в толще медиальной стенки барабанной полости. На уровне задней стенки

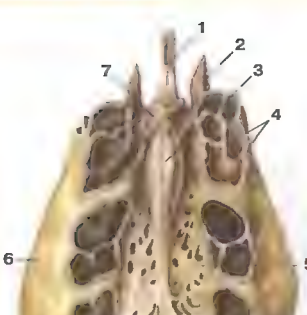

49 **Решетчатая кость. Вид сверху**

1 — перпендикулярная пластинка; 2 — средняя носовая раковина; 3 — петушиный гребень; 4 — решетчатый лабиринт (решетчатые ячейки); 5 — решетчатая пластинка; 6 — глазничная поверхность; 7 — крыло петушиного гребня.

1 — lámina perpendiculáris; 2 — cóncha nasális média; 3 — crista gálli; 4 — labyrintus ethmoidális (céllulae ethmoidális); 5 — lámina cribrósa; 6 — lámina orbitális; 7 — ála cristae gálli.

барабанной полости лицевой канал поворачивает вниз и заканчивается шило-сосцевидным отверстием. В этом канале проходит лицевой нерв.

5. *Каналец барабанной струны* (canaliculus chórdae týmpani) отходит от лицевого канала в конечном его отделе, открывается в барабанную полость на задней ее стенке. В этом канале проходит *барабанная струна* (chórda týmpani) — ветвь лицевого нерва.

6. *Барабанный каналец* (canaliculus tympánicus) начинается в каменистой ямочке (на нижней стенке пирамиды височной кости) и открывается в барабанную полость на нижней ее стенке. Этот каналец, содержащий барабанный нерв, заканчивается на передней стенке пирамиды височной кости расщелиной канала малого каменистого нерва.

7. *Сосцевидный каналец* (canaliculus mastoideus) начинается одноименным отверстием на передней стенке яремной ямки, идет кзади и заканчивается в барабанно-сосцевидной щели. В канальце проходит ушная ветвь блуждающего нерва.

Решетчатая кость (ós ethmoidále) участвует в образовании передней части основания черепа. Эта кость вместе с другими костями образует стенки носовой полости и глазниц. Верхней частью кости служит *решетчатая пластинка* (lámina cribrósa), располагающаяся в горизонтальной плоскости (рис. 49). В пластинке имеются многочисленные отверстия для обонятельных нервов. Над решетчатой пластинкой по срединной линии вверх выступает *петушиный гребень* (crista gálli). Кпереди от этого гребня находится *слепое отверстие* (forámen cáecum), в образовании которого

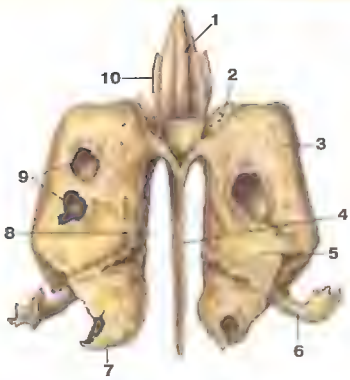

50 **Решетчатая кость. Вид сзади**

1 — петушиный гребень; 2 — решетчатая пластинка; 3 — глазничная пластинка; 4 — перпендикулярная пластинка; 5 — верхняя носовая раковина; 6 — крючковидный отросток; 7 — средняя носовая раковина; 8 — самая верхняя носовая раковина; 9 — решетчатый лабиринт (решетчатые ячейки); 10 — крыло петушиного гребня

1 — crista gálli; 2 — lámina cribrósa; 3 — lámina orbitális; 4 — lámina perpendiculáris; 5 — cóncha nasális supérior; 6 — procéssus uncinátus; 7 — cóncha nasális média; 8 — cóncha nasális suprária; 9 — labyrintus ethmoidális (céllulae ethmoidális); 10 — ála cristae gálli.

принимает участие лобная кость. От решетчатой пластинки вниз, в носовую полость, отходит *перпендикулярная пластинка* (lámina perpendiculáris), участвующая в образовании верхнего отдела перегородки носа (рис. 50). Вверху к краям решетчатой пластинки справа и слева прикреплен *решетчатый лабиринт* (labyrinthus etmoidális), который образован костными *решетчатыми ячейками* (célulae etmoidáles), заполненными воздухом.

На медиальной стороне решетчатого лабиринта имеются костные выступы — *верхняя* и *средняя носовые раковины* (cóncha nasális supérior et cóncha nasális média). Между этими раковинами имеется узкий *верхний носовой ход* (meátus nási supérior). Под средней носовой раковиной расположен *средний носовой ход* (meátus nási médius).

Средняя носовая раковина на своем заднем конце имеет изогнутый книзу *крючковидный отросток* (procéssus uncinátus), который на целом черепе соединяется с решетчатым отростком нижней носовой раковины. Кзади от крючковидного отростка в средний носовой ход выпячивается большой *решетчатый пузырек* (búlla ethmoidális) — одна из самых крупных ячеек решетчатого лабиринта. Между большим решетчатым пузырьком сзади и сверху и крючковидным отростком внизу и спереди видна щель — *решетчатая воронка* (infundibulum ethmoidále). Через эту воронку лобная пазуха сообщается со средним носовым ходом. Латеральная поверхность решетчатого лабиринта гладкая. Она участвует в образовании медиальной стенки глазницы и называется *глазничной пластинкой* (lámina orbitális) (рис. 51).

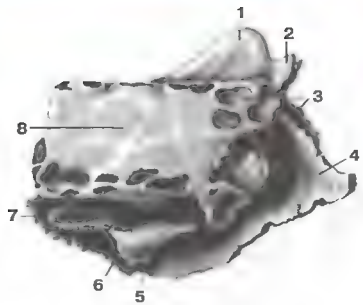

51 **Решетчатая кость. Вид с латеральной стороны**

1 — петушиный гребень; 2 — крыло петушиного гребня; 3 — решетчатые ячейки; 4 — перпендикулярная пластинка; 5 — крючковидный отросток; 6 — решетчатый пузырек; 7 — средняя носовая раковина; 8 — глазничная пластинка.

1 — crista gálli; 2 — ála cnsta gálli; 3 — cēllulae ethmoidáles; 4 — lámina perpendiculáris; 5 — procéssus uncinátus; 6 — búlla ethmoidális; 7 — cóncha nasális média; 8 — lámina orbitális.

Кости лицевого отдела черепа

Верхнечелюстная кость (máxilla) — парная, имеет тело и четыре отростка: лобный, альвеолярный, небный и скуловой (рис. 52). *Тело кости* (córpus máxillae) имеет неправильную форму и четыре поверхности: переднюю, глазничную, подвисочную и носовую. *Передняя поверхность* (fácies antérior) слегка вогнутая. Она отделена от *глазничной поверхности* (fácies orbitális) *подглазничным краем* (márgo infraorbitális), под которым располагается *подглазничное отверстие* (forámen infraorbitále). Под этим отверстием находится углубление — *клыковая ямка* (fóssa canina). На медиальном крае передней поверхности имеется глубокая *носовая вырезка* (incisúra nasális). Нижний край носовой вырезки выступает кпереди, образуя *переднюю носовую ость* (spina nasális antérior). Глазничная поверхность участвует в образовании нижней стенки глазницы. В задних ее отделах начинается идущая кпереди *подглазничная борозда* (súlcus infraorbitális), переходящая кпереди в *подглазничный канал* (canális infraorbitális), открывающийся подглазничным отверстием. *Подвисочная поверхность* (fácies infratemporális) отделена от передней поверхности основанием скулового отростка. На подвисочной поверхности располагается *бугор верхнечелюстной кости* (túber máxillae), на котором мелкими *альвеолярными отверстиями* (forámina alveolária) открываются *альвеолярные каналы* (canáles alveoláres) для кровеносных сосудов и нервов, питающих зубы верхней челюсти. Медиальнее бугра верхнечелюстной кости вертикально расположена *большая небная борозда* (súlcus palátinus májor). *Носовая (медиальная) поверхность* (fácies nasális) тела верхнечелюстной кости участвует в образовании латеральной стенки носовой полости. На этой поверхности видна *верхнечелюстная расщелина* (hiátus maxilláris), ведущая в *верхнечелюстную (гайморову) пазуху* (sinus maxilláris), расположенную в толще тела верхнечелюстной кости (рис. 53). Кпереди от верхнечелюстной расщелины вертикально расположена *слезная борозда* (súlcus lacrimális).

Лобный отросток (procéssus frontális) отходит от тела верхнечелюстной кости вверх, навстречу носовой части лобной кости. На латеральной поверхности отростка отвесно проходит *передний слезный гребень* (crista lacrimális antérior), продолжаю-

52 Верхнечелюстная кость. Вид сбоку

1 — лобный отросток; 2 — передний слезный гребень; 3 — подглазничный край; 4 — передняя поверхность; 5 — подглазничное отверстие; 6 — клыковая ямка; 7 — носовая вырезка; 8 — *передняя носовая ость*; 9 — *альвеолярные* возвышения; 10 — скуловой отросток; 11 — верхнечелюстные отверстия; 12 — верхнечелюстной бугор; 13 — подглазничная борозда; 14 — глазничная поверхность.

1 — *processus frontális*; 2 — *crista lacrimális antérior*; 3 — *márgo infraorbitális*; 4 — *fácies antérior*; 5 — *fórámen infraorbitále*; 6 — *fóssa canina*; 7 — *incisúra nasális*; 8 — *spina nasális antérior*; 9 — *júga alveolária*; 10 — *processus zygomáticus*; 11 — *forámina alveolária*; 12 — *túber máxillae*; 13 — *súlcus infraorbitális*; 14 — *fácies orbitális*.

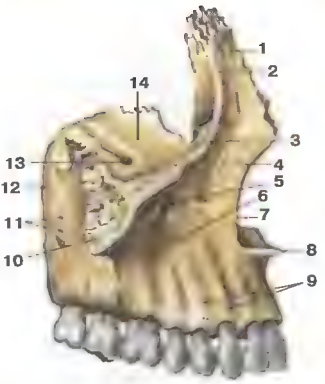

53 Верхнечелюстная кость. Вид с медиальной стороны

1 — слезная борозда; 2 — решетчатый гребень; 3 — раковинный гребень; 4 — носовой гребень; 5 — резцовый канал; 8 — альвеолярный отросток; 7 — носовая поверхность; 8 — верхнечелюстная расщелина

1 — *súlcus lacrimális*; 2 — *crista ethmoidális*; 3 — *crista conchális*; 4 — *crista nasális*; 5 — *canális incisivus*; 6 — *processus alveoláris*; 7 — *fácies nasális*; 8 — *hiátus maxilláris*.

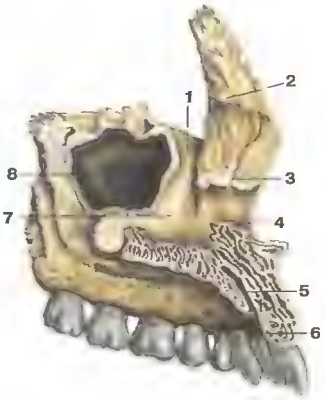

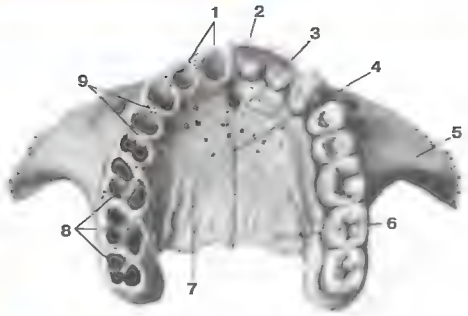

54 **Верхнечелюстные кости. Вид снизу**

1 — зубные альвеолы; 2 — резцовое отверстие; 3 — резцовая кость; 4 — срединный небный шов; 5 — скуловой отросток; 6 — небные борозды; 7 — небный отросток; 8 — межкорневые перегородки; 9 — межальвеолярные перегородки.

1 — alveóli dentáles; 2 — fórámen incísívum; 3 — os incísívum; 4 — sutúra palátina mediéna; 5 — procéssus zygomáticus; 6 — súlci palátini; 7 — procéssus palátinus; 8 — sépta interradiculária; 9 — sépta interalveolária.

щийся внизу в подглазничный край верхнечелюстной кости. На медиальной стороне лобного отростка имеется *решетчатый гребень* (crista ethmoidális), с которым срастается передняя часть средней носовой раковины решетчатой кости. На носовой поверхности верхнечелюстной кости поперек основания лобного отростка проходит *раковинный гребень* (crista conchális), к которому прикрепляется нижняя носовая раковина.

Альвеолярный отросток (procéssus alveoláris) имеет вид изогнутого валика и участвует в образовании *альвеолярной дуги* (árcus alveoláris). На нижней стороне альвеолярной дуги видны углубления — *зубные альвеолы* (alveóli dentáles), предназначенные для корней восьми зубов верхнечелюстной кости (рис. 54). Между альвеолами имеются тонкие костные *межальвеолярные перегородки* (sépta interalveolária) На наружной поверхности альвеолярного отростка видны *альвеолярные возвышения* (júga alveolária), особанно выраженные у передних зубов.

Небный отросток (procéssus palátinus) отходит от медиальной стороны тела верхнечелюстной кости навстречу такому же отростку другой кости, с которым он срастается по срединной линии твердого неба. В передней части по срединной линии твердого неба снизу вверх проходит резцовый канал. Сзади небный отросток соединен с горизонтальной пластинкой небной кости. Нижняя поверхность небного отростка шероховатая, в заднем отделе заметны ориентированные сзади наперед *небные борозды* (súlci pelátini). Медиальный свободный край отростка несет на себе приподнятый кверху *носовой гребень* (crista nasális), который вместе с таким же гребнем другого небного отростка образует возвышение для соединения с нижним краем сошника в полости носа.

55 **Небная кость. Вид сзади и изнутри**

1 — глазничный отросток; 2 — клиновидно-небная вырезка; 3 — клиновидный отросток; 4 — носовая поверхность; 5 — пирамидальный отросток; 6 — горизонтальная пластинка; 7 — задняя носовая ость; 8 — носовой гребень; 9 — реберный гребень; 10 — перпендикулярная пластинка; 11 — решетчатый гребень.

1 — processus orbitális; 2 — incisúra sphenopalátina; 3 — processus spheoidális; 4 — fácies nasális; 5 — processus pyramidális; 6 — lámina horizontális; 7 — spina nasális postérior; 8 — crista nasális; 9 — crista conchális; 10 — lámina perpendiculáris; 11 — crista ethmoidális.

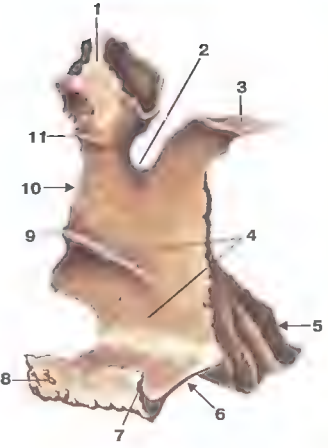

Скуловой отросток (*processus zygomáticus*), *короткий, толстый, отходит* от верхне-латеральной части тела верхнечелюстной кости навстречу скуловой кости.

Небная кость (os palátinum), парная, участвует в образовании твердого неба, глазницы, крыловидно-небной ямки. Небная кость имеет две пластинки — горизонтальную и вертикальную, соединяющиеся почти под прямым углом (рис. 55). *Горизонтальная пластинка* (lámina horizontális) передним краем соединена с задним краем небного отростка верхнечелюстной кости. Медиальным краем эта пластинка сращена с таким же краем одноименной пластинки небной кости противоположной стороны. Нижняя *небная поверхность* (fácies palátina) горизонтальной пластинки шероховатая. Верхняя *носовая поверхность* пластинки гладкая (fácies nasális). Вдоль медиального края пластинки, как и на небном отростке верхнечелюстной кости, имеется *носовой гребень* (crista nasális), переходящий в *заднюю носовую ость* (spina nasális postérior). *Перпендикулярная пластинка* (lámina perpendiculáris) небной кости участвует в образовании латеральной стенки полости носа. Эта пластинка имеет *носовую поверхность* (fácies nasális) и *верхнечелюстную поверхность* (fácies maxilláris). На латеральной поверхности перпендикулярной пластинки расположена *большая небная борозда* (súlcus palátinus májor) (рис. 56). Эта борозда вместе с одноименными бороздами верхнечелюстной кости и крыловидного отростка клиновидной кости образует *большой небный канал* (canális palátinus májor), в котором проходит нисходящая небная артерия. На медиальной поверхности небной пластинки имеются два горизонтальных гребня. Верхний, *решетчатый гребень* (crista ethmoidális) служит для прикрепления средней носовой раковины, а нижний *раковинный гребень* (crista conchális) — для прикрепления нижней носовой раковины.

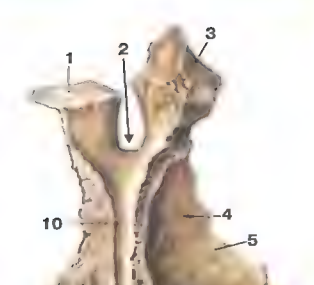

56 Небная кость. Вид сбоку

1 — клиновидный отросток; 2 — клиновидно-небная вырезка; 3 — глазничный отросток; 4 — верхнечелюстная поверхность; 5 — верхнечелюстной отросток; 6 — горизонтальная пластинка; 7 — большое небное отверстие; 8 — пирамидальный отросток; 9 — поверхность, дополняющая крыловидную ямку; 10 — большая небная борозда.

1 — processus sphenoidalis; 2 — incisura sphenopalatina; 3 — processus orbitalis; 4 — facies maxillaris; 5 — processus maxillaris; 6 — lamina horizontalis; 7 — foramen palatinus major; 6 — processus pyramidalis; 9 — поверхность, дополняющая fossa pterygoidea — proc. pteryg.; 10 — sulcus palatinus major.

Небная кость имеет три отростка: глазничный, клиновидный и пирамидный. **Глазничный отросток** (processus orbitalis) направляется вперед и латерально, участвует в образовании нижней стенки глазницы. **Клиновидный отросток** (processus sphenoidalis) идет назад и медиально, где соединяется с нижней поверхностью тела клиновидной кости. Глазничный и клиновидный отростки ограничивают *клиновидно-небную вырезку* (incisura sphenopalatina), которая при соединении с телом клиновидной кости образует клиновидно-небное отверстие, сообщающее крыловидно-небную (крылонебную) ямку с полостью носа. **Пирамидальный отросток** (processus pyramidalis) идет от небной кости вниз, латерально и кзади. Через этот отросток проходят узкие *малые небные каналы* (canales palatinae minores), открывающиеся одноименными отверстиями на небной поверхности пирамидального отростка.

Нижняя носовая раковина (concha nasalis inferior), парная, тонкая изогнутая пластинка. Она имеет тело и три отростка: слезный, верхнечелюстной и решетчатый, которые отходят от верхнего ее края (рис. 57). **Слезный отросток** (processus lacrimalis) поднимается наверх к слезной кости, с которой он соединяется. **Верхнечелюстной отросток** (processus maxillaris) направлен латерально и вниз, где он соединяется с раковинным гребнем верхнечелюстной кости. На заднем крае нижней носовой раковины расположен **решетчатый отросток** (processus ethmoidalis), идущий вверх и соединяющийся с крючковидным отростком решетчатой кости.

Сошник (vomer), непарная, удлиненная костная пластинка, участвует в образовании костной перегородки полости носа. Верхне-задний край сошника раздвоен, образует два *крыла сошника* (alae vomeris) (рис. 58). Между этими крыльями в *борозду сошника* (sulcus vomeris) входят гребень и клюв тела клиновидной кости. На целом черепе нижний край сошника срастается с носовым гребнем верхнечелюстной кости и носовым гребнем небной кости. Задний край сошника отделяет хоаны друг от друга. Передний край сошника вверху соединен с перпендикулярной пластинкой решетчатой кости, а внизу — с хрящевой перегородкой носа.



57 Нижняя носовая раковина

А – вид с медиальной стороны.
1 — слезный отросток; 2 — решетчатый отросток.
1 — procéssus lacrimális; 2 — procéssus ethmoidális.
Б — вид с латеральной стороны.
1 — решетчатый отросток; 2 — слезный отросток; 3 — верхнечелюстной отросток.
1 — procéssus ethmoidális; 2 — procéssus lacrimális; 3 — procéssus maxilláris.

58 Сошник

А — вид сбоку.
1 — крыло сошника; 2 — решетчатый край; 3 — передний край; 4 — небный край.
Б — вид сверху.
1 — крыло сошника; 2 — решетчатый край.

А — вид сбоку.
1 — ála vómeris; 2 — márgo ethmoidális; 3 — márgo anténor; 4 — márgo palátinus.
Б — вид сверху.
1 — ála vómeris; 2 márgo ethmoidális.

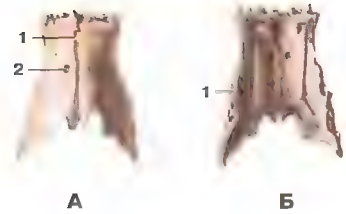

59 **Носовая кость**

А — вид снаружи (спереди).
1 — межносовой шов; 2 — носовое отверстие.
Б — вид изнутри (со стороны полости носа).
1 — решетчатая борозда.

А — вид снаружи (спереди).
1 — sutúra internasális; 2 — forámen nasále.
Б — вид изнутри (со стороны полости носа).
1 — sutúra ethmoidális.

60 **Слезная кость**

А — вид снаружи (с латеральной стороны).
Б — вид с медиальной стороны.
1 — передний край; 2 — слезная борозда; 3 — задний слезный гребень; 4 — ямка слезного мешочка; 5 — слезный крючок.

А — вид снаружи (с латеральной стороны).
Б — вид с медиальной стороны.
1 — márgo antérior; 2 — súlcus lacrimális; 3 — crista lacrimális postérior; 4 — fóssa sácci lacrimális; 5 — hiátus lacrimális

Носовая кость (ós nasále), парная, четырехугольная пластинка, которая участвует в образовании костной спинки носа. Передняя поверхность носовой кости гладкая. Задняя поверхность, обращенная в полость носа, слегка вогнута, на ней имеется *решетчатая борозда* (súlcus ethmoidális), к которой прилежит одноименный нерв (рис. 59). Верхний край носовой кости соединен с носовой частью лобной кости. Внизу носовая кость участвует в образовании грушевидной апертуры — переднего отверстия носовой полости.

Слезная кость (ós lacrimále), парная, образует передний отдел медиальной стенки глазницы. На латеральной стороне кости расположен *задний слезный гребень* (crista lacrimális postérior), заканчивающийся внизу *слезным крючком* (hámulus lacrimális) (рис. 60). Кпереди от слезного крючка имеется *слезная борозда* (súlcus lacrimális), которая совместно с одноименной бороздой верхнечелюстной кости образует *ямку слезного мешка* (fóssa sácci lacrimális). Внизу и спереди слезная кость соединена с лобным отростком верхнечелюстной кости, сзади — с глазничной пластинкой решетчатой кости. Вверху слезная кость соединяется с медиальным краем глазничной части лобной кости.

Скуловая кость (ós zygomáticus), парная, толстая, неправильной формы, соединяет лобную, височную и верхнечелюстную кости. У скуловой кости различают латеральную, височную и глазничную поверхности и два отростка — височный и лобный

61 **Скуловая кость**

А — вид снаружи (с латеральной стороны).
1 — лобный отросток; **2** — надглазничный край; **3** — латеральная поверхность; **4** — височный отросток; 5 — скуло-лицевое отверстие.
Б — вид с медиальной стороны.
1 — лобный отросток; 2 — скуло-височное отверстие; 3 — височная поверхность; 4 — височный отросток; 5 — верхнечелюстной отросток; 6 — скуло-глазничное отверстие; 7 — глазничная поверхность.

А. 1 — processus frontalis; 2 — margo infraorbitalis; 3 — facies lateralis; 4 — processus temporalis; 5 — foramen zygomaticofaciale.
Б. 1 — processus frontalis; 2 — foramen zygomaticotemporale; 3 — facies temporalis; 4 — processus temporalis; 5 — processus maxillaris; 6 — foramen zygomaticoorbitalis; 7 — facies orbitalis.

(рис. 61). *Латеральная поверхность* (facies lateralis), выпуклая, обращена вперед и латерально, на ней видно *скуло-лицевое отверстие* (foramen zygomaticofaciale). *Височная поверхность* (facies temporalis) образует переднюю стенку подвисочной ямки, имеет небольшое *скуло-височное отверстие* (foramen zygomaticotemporale). На *глазничной поверхности* (facies orbitalis), образующей нижне-латеральную стенку глазницы, имеется также небольшое *скуло-глазничное отверстие* (foramen zygomaticoorbitale).

Височный отросток (processus temporalis) скуловой кости, направленный кзади, вместе со скуловым отростком височной кости образует скуловую дугу. **Лобный отросток** (processus frontalis) идет вверх и соединяется со скуловым отростком лобной кости и с большим крылом клиновидной кости.

Нижняя челюсть (mandibula) является единственной подвижной костью черепа. Непарная нижняя челюсть имеет тело и две ветви (рис. 62). *Тело нижней челюсти* (corpus mandibulae) изогнуто выпуклостью вперед. Нижний край тела челюсти, *основание нижней челюсти* (basis mandibulae), утолщен и закруглен. Верхний край — *альвеолярная часть* (pars alveolaris) образует *альвеолярную дугу* (arcus alveolaris). На альвеолярной дуге имеются углубления — *зубные альвеолы* (alveoli dentales), разделенные тонкими костными *межальвеолярными перегородками* (septa interalveolaria) (рис. 63). На наружной поверхности альвеолярной дуги располагаются вы-

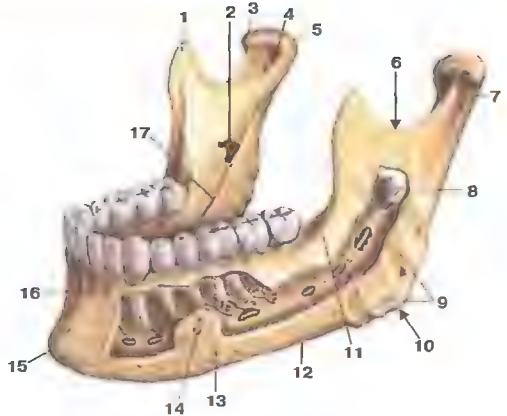

62 **Нижняя челюсть. Вид сбоку**

1 — венечный отросток; 2 — нижнечелюстное отверстие; 3 — мыщелковый отросток; 4 — крыловидная ямка; 5 — головка нижней челюсти; 6 — нижнечелюстная вырезка; 7 — шейка нижней челюсти; 8 — ветвь нижней челюсти; 9 — жевательная бугристость; 10 – угол нижней челюсти; 11 — косая линия; 12 — основание нижней челюсти; 13 — тело нижней челюсти; 14 — подбородочное отверстие; 15 — подбородочное возвышение; 16 — альвеолярная часть; 17 — челюстно-подъязычная борозда.

1 — procéssus coronoídeus; 2 — forámen mandibulae; 3 — procéssus condylǻris; 4 — fóvea pterygoídae; 5 — cáput mandibulae; 6 — incisúra mandibulae; 7 — cóllum mandibulae; 8 – rámus mandibulae; 9 — tuberósitas masseterica; 10 — ángulus mandibulae; 11 — liniae obliqua; 12 — básis mandibulae; 13 — córpus mandibulae; 14 — forámen mentále; 15 — protuberántia mentális; 16 — pǻrs alveoláris; 17 — súlcus mylohyoídeus.

пуклые вперед *альвеолярные возвышения* (júgа alveoláris), соответствующие альвеолам. По срединной линии в передней части тела нижней челюсти имеется небольшой *подбородочный выступ* (protuberántia mentális). Кзади и латерально от этого выступа на уровне второго малого коренного зуба расположено *подбородочное отверстие* (forámen mentále). Позади подбородочного отверстия начинается *косая линия* (linea obliqua), направляющаяся назад и вверх и заканчивающаяся у основания венечного отростка.

На середине вогнутой внутренней поверхности нижней челюсти имеется небольшой выступ — *подбородочная ость* (spina mentális), по бокам от которой расположена *двубрюшная ямка* (fóssa digástrica) — место прикрепления двубрюшной мышцы (рис. 64). Сверху от подбородочной ости, ближе к альвеолам, с каждой стороны находится *подъязычная ямка* (fóssa sublinguális) — след прилегания подъязычной слюнной железы. На внутренней поверхности тела нижней челюсти косо вверх идет *челю-*

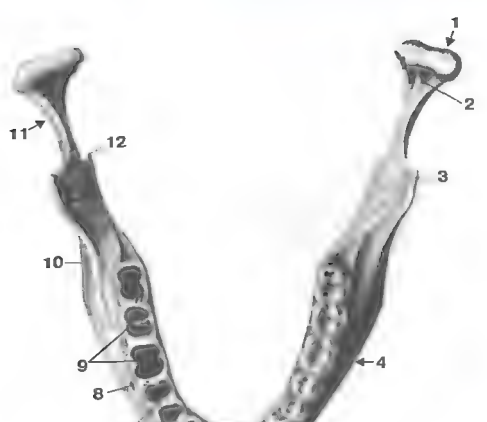

63 **Нижняя челюсть. Вид сверху**

1 — мыщелковый отросток; 2 — крыловидная ямка; 3 — венечный отросток; 4 — тело нижней челюсти; 5 — подбородочный бугорок; 6 — подбородочный выступ; 7 — межальвеолярные перегородки; 8 — подбородочное отверстие; 9 — межкорневые перегородки; 10 — косая линия; 11 — шейка нижней челюсти; 12 — язычок нижней челюсти.

1 — procéssus condylāris; 2 — fóvea pterygoidea; 3 — procéssus coronoideus; 4 — córpus mandibulae; 5 — tubérculum mentāle; 6 — protuberántia mentālis; 7 — sépta interalveolária; 8 — forámen mentāle; 9 — sépta interradiculária; 10 — linea obliqua; 11 — cóllum mandibulae; 12 — lingula mandibulae.

стно-подъязычная линия (linea mylohyoidea) — место прикрепления одноименной мышцы. Под этой линией на уровне коренных зубов расположена *поднижнечелюстная ямка* (fóvea submandibulāris), к которой прилежит одноименная слюнная железа.

Ветвь нижней челюсти (rámus mandibulae), парная, идет вверх и кзади от тела нижней челюсти. В месте перехода тела в ветви расположен *угол нижней челюсти* (ángulus mandibulae). На его наружной стороне расположена *жевательная бугристость* (tuberósitas massetérica), а на внутренней поверхности — *крыловидная бугристость* (tuberósitas pterygoidea). На внутренней поверхности ветви нижней челюсти находится *отверстие нижней челюсти* (forámen mandibulae), ведущее в одноименный канал, заканчивающийся подбородочным отверстием. В этот канал про-

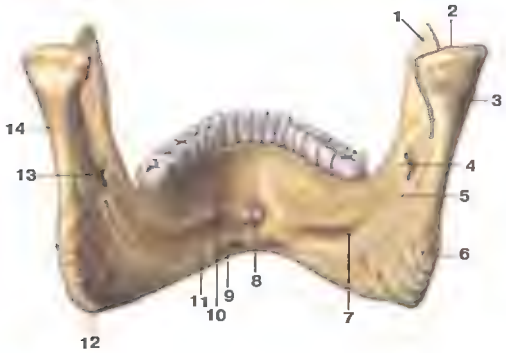

64 **Нижняя челюсть. Вид сзади**

1 — венечный отросток; 2 — головка нижней челюсти; 3 — мыщелковый отросток; 4 — язычок нижней челюсти; 5 — челюстно-подъязычная борозда; 6 — крыловидная бугристость; 7 — челюстно-подъязычная линия; 8 — подбородочная ость; 9 — двубрюшная ямка; 10 — подъязычная ямка; 11 — поднижнечелюстная ямка; 12 — угол нижней челюсти; 13 — отверстие нижней челюсти; 14 — шейка нижней челюсти.

1 — procéssus coronóideus; 2 — cáput mandíbulae; 3 — procéssus condyláris; 4 — lingula mandíbulae; 5 — súlcus mylohyoídeus; 6 — tuberósitas pterygóidae; 7 — lineae mylohyoídeus; 8 — spina mentális; 9 — fóssa digástrica; 10 — fóvea sublinguális; 11 — fóvea submandibuláris; 12 — ángulus mandíbulae; 13 — forámen mandíbulae; 14 — cóllum mandíbulae.

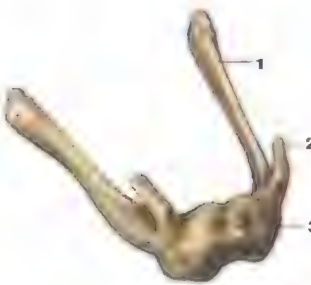

65 **Подъязычная кость. Вид сверху и сбоку**

1 — большой рог; 2 — малый рог; 3 — тело.

1 — córnu május; 2 — córnu minus; 3 — córpus.

ходят нижние альвеолярные артерия и нерв. Вверху ветвь нижней челюсти разделяется на два отростка: венечный и мыщелковый. Передний *венечный отросток* (procéssus coronoideus) отделяется от заднего мыщелкового отростка с помощью *вырезки нижней челюсти* (incisúra mandibulae). *Мыщелковый отросток* (procéssus condylāris) переходит в *шейку нижней челюсти* (cóllum mandibulae), которая заканчивается *головкой нижней челюсти* (cáput mandibulae). От основания венечного отростка на внутренней стороне ветви нижней челюсти к последнему *большому коренному зубу* направляется *щечный гребень* (crista buccinatória). На передней стороне шейки нижней челюсти видна *крыловидная ямка* (fóvea pterygoidea) — место прикрепления латеральной крыловидной мышцы.

Подъязычная кость (ós hyoideum) расположена в передней области шеи. С помощью мышц и связок кость подвешена к черепу под нижней челюстью и соединена с гортанью. У подъязычной кости различают тело и две пары отростков — малые и большие рога (рис. 65). *Тело подъязычной кости* (córpus óssis hyoidei) имеет вид изогнутой вперед довольно толстой пластинки. От тела кости вверх и латерально отходят короткие и заостренные *малые рога* (córnua minóra), кзади отходят удлиненные и утолщенные на концах *большие рога* (córnua majóra).

Топография черепа

У черепа различают его верхний отдел — *крышу, или свод черепа* (calvária), и нижний отдел — его *основание* (básis). Граница между крышей и основанием черепа на его наружной поверхности проходит по условной линии, проведенной через наружный затылочный выступ, по верхней выйной линии до основания сосцевидного отростка. Затем эта линия идет по основанию скулового отростка височной кости и по подвисочному гребню клиновидной кости. Далее граница между мозговым и лицевым отделами черепа идет вверх до скулового отростка лобной кости, по ее надглазничному краю до носо-лобного шва. Крыша (свод) мозгового отдела черепа образована лобной чешуей, теменными костями, латеральной частью больших крыльев клиновидной кости, а также чешуей височных и затылочной костей (рис. 66). На внутренней поверхности крыши (свода) черепа видны артериальные и венозные борозды, борозда верхнего сагиттального синуса. Вдоль борозды расположены ямочки грануляций (пахионовых) (рис. 67).

Граница между сводом и основанием на внутренней поверхности не определяется. Лишь в задней части черепа эту границу можно провести вдоль борозды поперечного синуса, соответствующего верхней выйной линии на наружной поверхности затылочной кости (рис. 68).

В передних отделах крыши черепа заметна ее выпуклая часть — *лоб* (fróns), образованный чешуей лобной кости. На верхне-латеральных сторонах крыши черепа выступают теменные бугры. Передне-боковой отдел свода черепа имеет две ямки — височную и подвисочную (рис. 69).

Височная ямка (fóssa temporális) ограничена сверху нижней височной линией, снизу — подвисочным гребнем большого крыла клиновидной кости. Подвисочный гребень отделяет височную ямку от подвисочной.

Подвисочная ямка (fóssa infratemporális) хорошо видна при обзоре черепа сбоку. Верхней стенкой подвисочной ямки является нижняя поверхность большого крыла клиновидной кости и подвисочный гребень. Медиальная стенка этой ямки образована латеральной пластинкой крыловидного отростка этой кости. Передней стенкой ямки служит бугор верхнечелюстной кости и, отчасти, скуловая кость. Латеральной и нижней стенок у подвисочной ямки нет. Впереди подвисочная ямка сообщается с глазницей через нижнюю глазничную щель, медиально — с крыловидно-небной ямкой посредством крыловидно-нижнечелюстной щели.

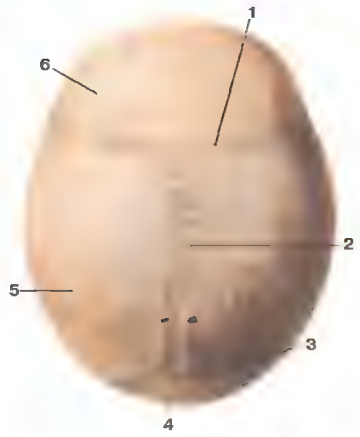

66 **Крыша черепа. Вид сверху**

1 — венечный шов; 2 — сагиттальный шов; 3 — лямбдовидный шов; 4 — затылочная кость; 5 — теменная кость; 6 — лобная кость.

1 — sutúra coronális; 2 — sutúra sagittális; 3 — sutúra lambdoidea; 4 — os occipitále; 5 — os parietále; 6 — os frontále.

67 **Крыша черепа. Вид снизу (со стороны полости черепа)**

1 — лобная кость; 2 — лобный гребень; 3 — губчатое вещество; 4 — венечный шов; 5 — сагиттальный шов; 6 — артериальные борозды; 7 — борозда верхнего сагиттального синуса; 8 — лямбдовидный шов; 9 - затылочная кость; 10 — теменная кость; 11 — ямочки грануляций.

1 — os frontále; 2 — crista frontális; 3 — diplóe; 4 — sutúra coronális; 5 — sutúra sagittális; 6 — súlci arteriósi; 7 — súlcus sinus sagittális superióris; 8 — sutúra lambdoidea; 9 — os occipitále; 10 — os parietále; 11 — foveólae granuláres.

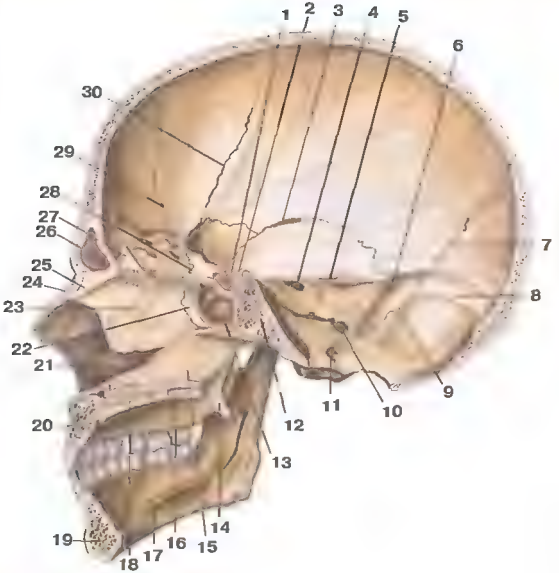

68 **Череп. Вид изнутри (со стороны полости черепа)**

1 — турецкое седло; 2 — спинка седла; 3 — чешуйчатый шов; 4 — внутреннее слуховое отверстие; 5 — борозда верхнего каменистого синуса; 6 - борозда сигмовидного синуса; 7 — ламбдовидный шов; 8 — борозда поперечного синуса; 9 — затылочно-сосцевидный шов; 10 – ярмное отверстие; 11 — подъязычный канал; 12 — клиновидно-затылочный синхондроз; 13 — клиновидная пазуха; 14 — медиальная пластинка (крыловидный отросток); 15 — сошник; 16 — горизонтальная пластинка небной кости; 17 - челюстно-подъязычная линия; 18 — небный отросток; 19 — нижняя челюсть; 20 — альвеолярный отросток; 21 — *нижняя носовая раковина*; 22 — клиновидный гребень; 23 — перпендикулярная пластинка решетчатой кости; 24 — носовая кость; 25 — носовая ость; 26 — лобная пазуха; 27 — петушиный гребень; 26 — клиновидно-лобный шов; 29 — артериальные борозды; 30 — венечный шов.

1 — sélla túrcica; 2 — dórsum séllae; 3 — sutúra squamósa; 4 — pórus acústicus intérnus; 5 — súlcus sinus petrósi superióris; 6 — súlcus sinus sigmoidei; 7 — sutúra lambdoidea; 8 — súlcus sinus transvérsus; 9 — sutúra occipitomastoidea; 10 — forámen juguláre; 11 — canális hypoglóssi; 12 — synchondrósis sphenooccipitális; 13 — sinus sphenoidális; 14 — lámina mediális (procéssus pterygoideus); 15 — vómer; 16 — lámina horizontális óssis palátini; 17 - linea mylohyoidea; 18 — procéssus palátinus; 19 — mandíbula; 20 — *procéssus alveoláris*; 21 — *cóncha nasális inférior*; 22 — *crista sphenoidalis*; 23 — *lámina perpendicularis óssis ethmoidális*; 24 - os nasále; 25 — spina nasális; 26 — sinus frontális; 27 — crista gálli; 28 — sutúra sphenofrontális; 29 — súlci arteriósi; 30 — sutúra coronális.

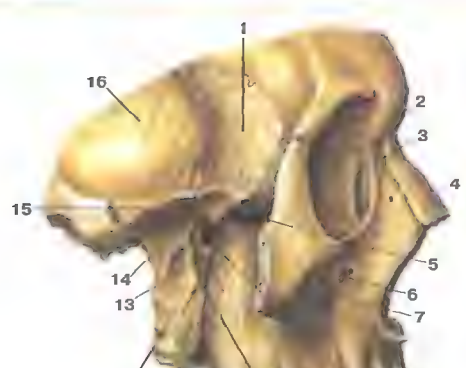

69 **Подвисочная и крыловидно-небная ямки. Вид сбоку. Скуловая дуга удалена**

1 — височная ямка; 2 - глазница; 3 — слезная кость; 4 — носовая кость; 5 — нижняя глазничная щель; 6 — подглазничное отверстие; 7 — скуловая кость; 8 — клиновидно-небное отверстие; 9 — бугор верхней челюсти; 10 — пирамидальный отросток небной кости; 11 — крыловидный крючок; 12 — крыловидный отросток (латеральная пластинка); 13 - крыловидно-небная ямка; 14 — подвисочная ямка; 15 — подвисочный гребень; 16 — височная кость (чешуя).

1 — fóssa temporális; 2 — orbita; 3 — os lacrimále; 4 — os nasále; 5 — fissúra orbitális inférior; 6 — forámen infraorbitále; 7 — os zygomáticum; 8 — forámen sphenopalátinum; 9 - túber máxillae; 10 — procéssus pyramidális óssis palátini; 11 — hámulus pterygoideus; 12 — procéssus pterygoideus (lámina laterális); 13 — fóssa pterygopalátina; 14 — fóssa infratemporális; 15 — crista infratemporális; 16 — os temporále (pars squamósa).

Крыловидно-небная ямка (fóssa pterygopalátina) спереди ограничена бугром верхнечелюстной кости. Задней стенкой ямки служит основание крыловидного отростка клиновидной кости, медиальной стенкой — перпендикулярная пластинка небной кости. Латеральной стенки у крыловидно-небной ямки нет. С этой стороны крыловидно-небная ямка сообщается с подвисочной ямкой. В крыловидно-небную ямку открываются пять отверстий (клиновидно-небное и круглое, крыловидный канал, нижняя глазничная щель, и большой небный канал), которые соединяют эту ямку с соседними отделами (полостями) черепа. Клиновидно-небное отверстие, расположенное в ямке медиально, сообщает крыловидно-небную ямку с носовой полостью. Со средней черепной ямкой крыловидно-небная ямка сообщается посредством круглого отверстия. Сзади крыловидно-небная ямка при помощи крыловидного канала сообщается с областью рваного отверстия черепа. Через нижнюю глазничную щель крыловидно-небная ямка сообщается с глазницей, а через большой небный канал — с полостью рта. Через эти и другие отверстия проходят кровеносные сосуды, черепные нервы и их ветви.

Наружное основвние черепа (básis cránii extérna) спереди образовано костями лицевого отдела: небными, верхнечелюстными, скуловыми костями. Задний отдел наружного основания черепа формируется поверхностями височных, клиновидной и затылочной костей. В центре этой области находится большое затылочное отверстие (рис. 70). Передний отдел наружного основания черепа представляет собой *твердое небо* (palátum dúrum), являющееся костной основой верхней стенки полости рта и нижней стенки полости носа. Спереди и с боков твердое (костное) небо ограничено альвеолярными отростками верхнечелюстных костей, образующих верхнюю альвеолярную дугу. Образовано твердое небо соединенными по срединной линии небными отростками правой и левой верхнечелюстных костей, а также горизонтальными пластинками небных костей. По срединной линии твердого неба проходит *срединный небный шов* (sutúra palátina mediána), у переднего конца которого находится *резцовый канал* (canális incisívus) для одноименного нерва. С задним краем небных отростков верхнечелюстных костей соединяются горизонтальные пластинки небных костей. По линии соединения этих пластинок и небных отростков проходит *поперечный небный шов* (sutúra palátina transvérsa). В боковых отделах этого шва, в основании правой и левой горизонтальных пластинок, видны отверстия большого небного канала и 2-3 малых небных отверстия. На нижней стороне наружного основания черепа видны затылочные мыщелки, мыщелковые ямки. В основании мыщелка имеется подъязычный канал для одноименного нерва. По сторонам от затылочной кости расположены пирамиды височных костей, на поверхности которых определяются важнейшие образования: наружное отверстие сонного канала, мышечно-трубный канал, яремная ямка и яремная вырезка, которая вместе с яремной вырезкой затылочной кости образует яремное отверстие. На нижней поверхности височной кости видны шиловидный и сосцевидный отростки, шило-сосцевидное отверстие — место выхода из черепа лицевого нерва. К пирамиде латерально прилежит барабанная часть височной кости, окружающая наружный слуховой проход. Сзади между барабанной частью височной кости и ее сосцевидным отростком находится барабанно-сосцевидная щель. Кпереди от пирамиды височной кости расположено основание крыла клиновидной кости, на котором видны овальное и остистое отверстия, а *также клиновидно-каменистая щель, разделяющая пирамиду височной кости* и большое крыло клиновидной кости. Рваное отверстие латерально и сзади ограничено верхушкой пирамиды височной кости, а спереди и латерально — большим крылом клиновидной кости.

Через отверстия, каналы и щели в наружном основании черепа проходят разного калибра кровеносные сосуды (артерии, вены), а также черепные нервы и их ветви (табл.1).

Внутреннее отверстие черепа (básis cránii intárna) имеет вогнутую поверхность. Оно разделено на три обширные черепные ямки: переднюю, среднюю и заднюю, в глубине которых имеются отверстия (рис. 71).

Передняя черепная ямка (fóssa cránii antérior) образована глазничными частями лобной кости и решетчатой пластинкой решетчатой кости. Границей между передней и средней черепными ямками является задний край малых крыльев клиновидной кости. В центральной части передней черепной ямки возвышается петушиный гребень, впереди которого находится слепое отверстие.

Средняя черепная ямка (fóssa cránii média) образована телом и большими крыльями клиновидной кости, а также передней поверхностью пирамид височных костей. Эта ямка отделена от задней черепной ямки верхним краем пирамид височных костей и спинкой турецкого седла. Центральную часть средней черепной ямки занимает турецкое седло, на дне которого заметна гипофизарная ямка. Впереди от этой ямки поперечно располагается предперекрестная борозда. По бокам от этой борозды находится ведущий в глазницу зрительный канал. С каждой стороны от турецкого седла имеется сонная борозда — место прилегания внутренней сонной артерии.

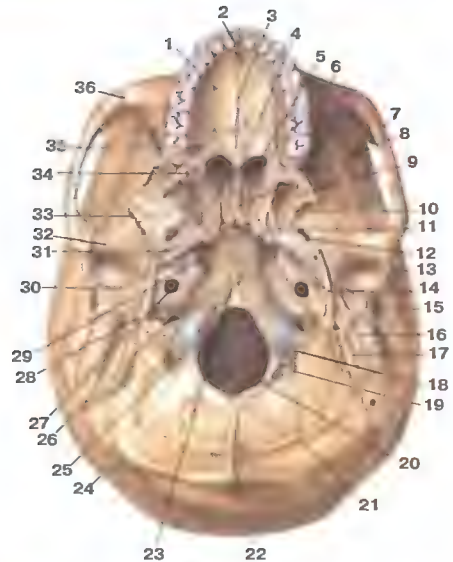

70 **Наружное основание черепа**

1 — небный отросток; 2 — резцовое отверстие; 3 — срединный небный шов; 4 — поперечный небный шов; 5 — хоана; 6 — нижняя глазничная щель; 7 — скуловая дуга; 8 — сошник; 9 — крыловидная ямка; 10 — латеральная пластинка крыловидного отростка; 11 — медиальная пластинка крыловидного отростка; 12 — овальное отверстие; 13 — нижнечелюстная ямка; 14 — шиловидный отросток; 15 — наружное слуховое отверстие; 16 — сосцевидный отросток, 17 — сосцевидная вырезка; 18 — затылочный мыщелок; 19 — мыщелковая ямка; 20 — большое затылочное отверстие; 21 — нижняя выйная линия; 22 — наружный затылочный выступ; 23 — глоточный бугорок; 24 — ламбдовидный шов; 25 — мыщелковый канал; 26 — яремная ямка; 27 — сонный канал; 26 — шило-сосцевидное отверстие; 29 — рваное отверстие; 30 — барабанно-чешуйчатая щель; 31 — остистое отверстие; 32 — суставной бугорок; 33 — клиновидно-чешуйчатый шов; 34 — крыловидный отросток; 35 — большое небное отверстие; 36 — скуло-верхнечелюстной шов.

1 — processus pelátinus; 2 — forámen incisívum; 3 — sutúra palátina mediána; 4 — sutura palátina transvérsa; 5 — choána; 6 — fissura orbitális inférior; 7 — árcus zygomáticus; 8 — vómer; 9 — fóssa pterygoidea; 10 — lámina laterális processus pterygoidei; 11 — lámina mediális processus pterygoidei; 12 — forámen ovále; 13 — fóssa mandibuláris; 14 — processus styloideus; 15 — pórus acústicus extérnus; 16 — processus mastoideus; 17 — incisúra mastoidea; 18 — cóndylus occipitális; 19 — fóssa condyláris; 20 — forámen occipitále mágnum; 21 — línea núchae inférior; 22 — protuberántia occipitális extérna; 23 — tubérculum pharyngeum; 24 — sutúra lambdoidea; 25 — canális condyláris; 26 — fóssa juguláris; 27 — canális caróticus; 26 — forámen stylomastoideum; 29 — forámen lacérum; 30 — fissúra tympanosquamósa; 31 — forámen spinósum; 32 — tubérculum articuláre; 33 — sutúra sphenosquamósa; 34 — processus pterygoideus; 35 — forámen palátinum májor; 36 — sutúra zygomaticomaxilláris.

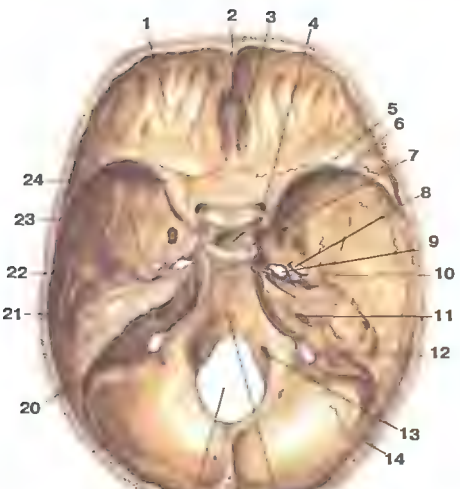

71 **Внутреннее основание черепа**

1 — глазничная часть лобной кости; 2 — петушиный гребень; 3 — решетчатая пластинка; 4 — зрительный канал; 5 — турецкое седло; 6 — спинка седла; 7 — круглое отверстие; 8 — овальное отверстие; 9 — рваное отверстие; 10 — остистое отверстие; 11 — внутреннее слуховое отверстие; 12 — яремное отверстие; 13 — подъязычный канал; 14 — затылочно-сосцевидный шов; 15 — скат; 16 — *борозда поперечного синуса*; 17 — *крестообразное возвышение*; 18 — *большое затылочное отверстие*; 19 — затылочная чешуя; 20 — сигмовидный синус; 21 — дугообразное возвышение; 22 — артериальная борозда; 23 — *большое крыло*; 24 — малое крыло.

1 — pars orbitális óssis frontális; 2 — crista gálli; 3 — lámina cribrósa; 4 — canális ópticus; 5 — sélla túrcica; 8 — *dórsum séllae*; 7 — *foramen rotúndum*; 8 — *foramen ovále*; 9 — *foramen lacérum*; 10 — *foramen* spinósum; 11 — pórus acústicus intérnus; 12 — foramen jugulare; 13 — canális hypoglóssi; 14 — sutúra occipitomastoidae; 15 — clivus; 18 — súlcus sinus transvérsi; 17 — eminéntia crucifórmis; 18 — foramen mágnum; 19 — squáma occipitális; 20 — súlcus sinus sigmoidei; 21 — eminéntia arcuáta; 22 — súlcus arteriósus; 23 — ála májor; 24 — ála minor.

Таблица 1

Отверстия в наружном основании черепа и их назначение

Отверстия (каналы)	Через отверстия проходят		
	артерии	вены	нервы
1. Овальное	Добавочная (менингеальная)	Венозное сплетение овального отверстия, соединяет пещеристый синус и крыловидное (венозное) сплетение	Нижнечелюстной — третья ветвь тройничного нерва
2. Остистое	Средняя менингеальная — ветвь верхнечелюстной артерии	Средние менингеальные (впадают в крыловидное сплетение)	Менингеальная ветвь верхнечелюстного нерва
3. Нижняя апертура барабанного канальца	Нижняя барабанная — ветвь восходящей глоточной артерии		Барабанный — ветвь языкоглоточного нерва (IX)
4. Сонно-барабанные канальцы	Сонно-барабанные ветви внутренней сонной артерии		Сонно-барабанные ветви внутреннего сонного сплетения и барабанного нерва
5. Наружное сонное	Внутренняя сонная		Внутреннее сонное сплетение
6. Шило-сосцевидное	Шило-сосцевидная — ветвь задней ушной артерии	Шило-сосцевидная (впадает в занижнечелюстную вену)	Лицевой (VII)
7. Барабанно-чешуйчатая щель	Глубокая ушная — ветвь верхнечелюстной артерии		
8. Каменисто-барабанная щель	Передняя барабанная — ветвь верхнечелюстной артерии	Барабанные притоки занижнечелюстной вены	Барабанная струна — ветвь лицевого нерва (VII)
9. Сосцевидный (каналец)			Ушная ветвь блуждающего нерва (X)
10. Сосцевидное	Менингеальная ветвь затылочной артерии	Сосцевидный эмиссарий (соединяет сигмовидный синус и затылочную вену)	
11. Яремное	Задняя менингеальная — ветвь восходящей глоточной артерии	Внутренняя яремная	Языкоглоточный (IX), блуждающий (X), добавочный (XI) нервы, менингеальная ветвь блуждающего нерва (X)
12. Подъязычный канал		Венозная сеть подъязычного канала (впадает во внутреннюю ярамную вену)	Подъязычный нерв (XII)
13. Мыщелковый		Мыщелковый эмиссарий (соединяет сигмовидный синус с позвоночным сплетением)	
14. Большое затылочное	Позвоночные, передние и задние спинномозговые	Основное (базилярное) венозное сплетение	Продолговатый мозг

Возле верхушки пирамиды височной кости располагается рваное отверстие. Между малым и большим крыльями клиновидной кости видна верхняя глазничная щель, соединяющая среднюю черепную ямку с глазницей. Кзади от этой щели находится круглое отверстие, сзади и латерально — овальное, а еще более кзади и латеральнее — остистое отверстие. В задних отделах средней черепной ямки на передней поверхности пирамиды височной кости находятся тройничное вдавление для крупного узла тройничного нерва, борозды мягкого и большого каменистых нервов, дугообразное возвышение, крыша барабанной полости.

Задняя черепная ямка (*fóssa cránii postérior*) образована *затылочной костью*, задней поверхностью пирамид височных костей, а также задней стороной тела клиновидной кости.

Сзади задняя черепная ямка ограничена бороздой поперечного синуса. Центральное положение в задней черепной ямке занимает большое затылочное отверстие. Кпереди от этого отверстия находится пологая площадка — *скат* (clivus), образованный сращением тел клиновидной и затылочной костей. Позади большого затылочного отверстия находится внутренний затылочный гребень. На задней поверхности пирамид височных костей в заднюю черепную ямку открываются внутренние слуховые отверстия, ведущие во внутренний слуховой проход своей стороны. Хорошо заметны яремные отверстия (правое и левое), от которых кзади и латерально с каждой стороны расположена борозда сигмовидного синуса. Со стороны большого затылочного отверстия справа и слева виден вход в подъязычный канал.

Через отверстия, каналы внутреннего основания черепа проходят кровеносные сосуды, а также черепные нервы и их ветви (табл. 2).

Кости лицевого отдела черепа образуют стенки глазниц, *полости носа*, *полости рта*, а также передние стенки крыловидно-небной и подвисочной ямок.

Глазница (orbita) имеет форму четырехсторонней пирамиды, открытой кпереди (см. рис. 32). В глазнице располагаются глазное яблоко и вспомогательные аппараты глаза — мышцы, слезная железа, а также сосуды, нервы. Основание этой пирамиды обращено вперед, образуя *вход в глазницу* (áditus orbitae). Глазнице имеет четыре стенки: верхнюю, нижнюю, медиальную и латеральную. *Медиальная стенка* (páries mediális) образована лобным отростком верхнечелюстной кости, слезной костью, глазничной пластинкой решетчатой кости, телом клиновидной кости (рис. 72). Вверху медиальная стенка дополняется глазничной частью лобной кости, ее медиальным отделом. Внизу в медиальной стенке, в переднем ее отделе, находится *носослезный канал* (canális nasolacrimális), который открывается в нижний носовой ход полости носа. Кверху от отверстия носослезного канала расположена *ямка слезного мешка* (fóssa sácci lacrimális). Кзади и кверху от ямки слезного мешка в шве между лобной костью и глазничной пластинкой решетчатой кости имеются *переднее* и *заднее решетчатые отверстия* (forámina ethmoidáles antérior et postérior). *Верхняя стенка* (páries supérior) образована глазничной частью лобной кости, а сзади — малым крылом клиновидной кости (см. рис. 71). *Нижняя стенка* (páries inférior) представлена глазничной поверхностью верхнечелюстной кости, скуловой кости и глазничным отростком небной кости. На нижней стенке глазницы заметна подглазничная борозда, переходящая впереди в подглазничный канал.

Латеральная стенка (páries laterális) глазницы образована глазничной поверхностью большого крыла клиновидной кости и лобного отростка скуловой кости, а также небольшим участком скулового отростка лобной кости. Между латеральной и верхней стенками глазницы расположена *верхняя глазничная щель* (fissúra orbitális supérior), ведущая из глазницы в среднюю черепную ямку. Между латеральной и нижней стенками глазницы находится *нижняя глазничная щель* (fissúra orbitális inférior), она соединяет глазницу с крыловидно-небной и подвисочной ямками. На латеральной стенке глазницы, в области глазничной поверхности скуловой ко-

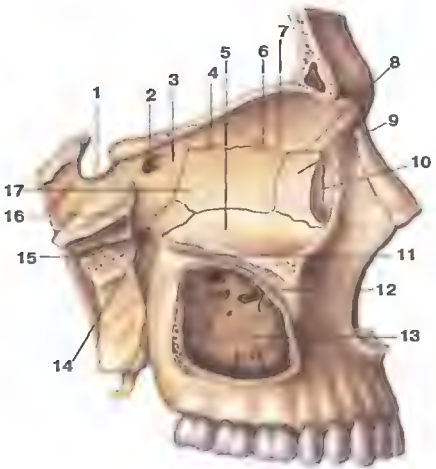

72 **Медиальная стенка глазницы. Вид со стороны глазницы (латеральная стенка глазницы и верхнечелюстной пазухи удалены)**

1 — турецкое седло; 2 — зрительный канал; 3 — клиновидная кость; 4 — заднее решетчатое отверстие; 5 — глазничная поверхность верхней челюсти; 6 — переднее решетчатое отверстие; 7 — лобно-решетчатый шов; 8 — лобно-слезный шов; 9 — слезная кость; 10 — задний слезный гребень; 11 — подглазничная борозда; 12 — подглазничный канал (вскрыт); 13 — верхнечелюстная пазуха; 14 — клиновидно-небное отверстие; 15 — крыловидный канал; 16 — глазничный отросток перпендикулярной пластинки небной кости; 17 — глазничная пластинка решетчатой кости.

1 — sélla túrcica; 2 — canális ópticis; 3 — os sphenoidále; 4 — fórámen ethmoidále postérius; 5 — fácies orbitális máxillae; 6 — fórámen ethmoidále antérius; 7 — sutúra frontoethmoidális; 8 — sutúra frontolacrimális; 9 — os lacrimále; 10 — crista lacrimális posteŕior; 11 — súlcus infraorbitális; 12 — canális infraorbitális (вскрыт); 13 — sinus maxilláris; 14 — fórámen sphenopalátinum; 15 — canális pterygoídeus; 16 — procéssus orbitális láminae perpendiculáris óssis palátini; 17 — lámina orbitális óssis ethmoidális.

73 **Полость носа, глазницы, верхнечелюстные пазухи и твердое небо на фронтальном распиле лицевого отдела черепа**

1 — решетчатая пластинка; 2 — верхняя носовая раковина; 3 — перпендикулярная пластинка решетчатой кости; 4 — средняя носовая раковина; 5 — полость носа (общий носовой ход); 6 — нижняя носовая раковина; 7 — небный отросток верхней челюсти; 8 — альвеолярный отросток верхней челюсти; 9 — сошник; t0 — верхнечелюстная пазуха; 11 — решетчатые ячейки; 12 — глазница; 13 — лобная пазуха; 14 — петушиный гребень.

1 — lámina cribrósa; **2** — cóncha nasális supérior; **3** — lámina perpendiculáris óssis ethmoidális; **4** — cóncha nasális média; **5** — cávum nási (meátus nási commúnis); **6** — cóncha nasális inférior; **7** — procéssus palátinus máxillae; **8** — procéssus alveoláris máxillae; **9** — vómer; **10** — sinus maxilláris; **11** — céllulae ethmoidális; **12** – orbita; **13** — sinus frontális; **14** — crista gálli.

Таблица 2

Отверстия во внутреннем основании черепа и их назначение

Отверстия (каналы)	Через отверстия проходят		
	артерии	вены	нервы
Передняя черепная ямка			
Решетчатые	Передняя решетчатая — ветвь глазной артерии	Решетчатые (впадают в верхнюю глазную вену)	Обонятельные нервы (I)
Средняя черепная ямка			
1. Зрительный канал	Глазная		Зрительный нерв (II)
2. Верхняя глазничная щель	Передняя менингеальная ветвь — ветвь передней решетчатой артерии	Верхняя глазная (впадает в пещеристый синус)	Глазодвигательный (III), блоковый (IV), отводящий (VI) нервы, глазной нерв — ветвь тройничного нерва
3. Внутреннее сонное	Внутренняя сонная	Венозное сплетение сонного канала	Внутреннее сонное (симпатическое) сплетение
4. Круглое			Верхнечелюстной — вторая ветвь тройничного нерва
5. Овальное	Добавочная ветвь средней менингеальной артерии	Венозное сплетение овального отверстия, соединяет пещеристый синус и крыловидное (венозное) сплетение	Нижнечелюстной — третья ветвь тройничного нерва
6. Остистое	Средняя менингеальная — ветвь верхнечелюстной артерии	Средние менингеальные	Менингеальная ветвь верхнечелюстного нерва
7. Расщелина канала большого каменистого нерва (отверстие канала лицевого нерва)	Каменистая ветвь — ветвь средней менингеальной ертерии	Слуховая (впадает в верхний каменистый синус)	Большой каменистый — ветвь лицевого (промежуточного) нерва
8. Расщелина канала малого каменистого нерва (верхняя апертура барабанного канальца)	Верхняя барабанная — ветвь средней менингеальной артерии		Малый каменистый нере — ветвь барабанного нерва (из языкоглоточного, IX)
Задняя черепная ямка			
1. Внутренний слуховой проход	Артерия лабиринта — ветвь базилярной ертерии	Вены лабиринта (впадают а нижний каменистый синус)	Лицевой (VII), преддаерно-улитковый (VIII)
2. Наружная апертура водопровода преддверия		Эндолимфатический проток и мешочек	
3. Наружная апертура канальца улитки		Перилимфатический проток (впадает в верхнюю луковицу внутренней яремной вены), вена одноименного канальца	

Окончание таблицы 2

Отверстия (каналы)	Через отверстия проходят		
	артерии	вены	нервы
Задняя черепная ямка			
4. Сосцевидное	Менингеальная ветвь затылочной артерии	Сосцевидный эмиссарий (соединяет сигмовидный синус и затылочную вену)	
5. Яремное	Задняя менингеальная — ветвь восходящей глоточной артерии	Внутренняя яремная	Языкоглоточный (IX), блуждающий (X), добавочный (XI) нервы, менингеальная ветвь блуждающего нерва (X)
5. Большое затылочное	Позвоночные, передние и задние спинномозговые	Основное (базилярное) венозное сплетение	Продолговатый мозг
7. Подъязычный канал		Венозная сеть подъязычного канала (впадает во внутреннюю яремную вену)	Подъязычный нерв
8. Мыщелковое		Мыщелковый эмиссарий (соединяет сигмовидный синус с позвоночным венозным сплетением)	

сти, расположено скуло-глазничное отверстие. Оно ведет в канал, который раздваивается в толще скуловой кости и заканчивается скуло-лицевым отверстием на латеральной поверхности скуловой кости и скуло-височным отверстием, открывающимся на височной поверхности этой же кости.

Полость носа (cávum násі) состоит из правой и левой половин, разделенных перегородкой носа (рис. 73). Костная *перегородка носа* (séptum násі ósseum) образована перпендикулярной пластинкой решетчатой кости, соединенной с сошником. Спереди *носовая полость* имеет отверстие — *грушевидную апертуру* (apertúra piriformis), которая ограничена носовыми вырезками верхнечелюстных костей и нижними краями *носовых костей*. Задние отверстия *полости носа* — *хоаны* (choánae) ведут в носовую часть глотки. Каждая хоана с латеральной стороны ограничена медиальной пластинкой крыловидного отростка, с медиальной стороны — сошником, сверху — телом клиновидной кости, а снизу — горизонтальной пластинкой небной кости.

Полость носа имеет верхнюю, нижнюю и латеральную стенки. Верхняя стенка *полости носа* образована носовыми костями, *носовой* частью лобной кости, решетчатой пластинкой решетчатой кости и нижней поверхностью тела клиновидной кости. Нижняя стенка полости носа сформирована небными отростками верхнечелюстных костей, соединенных с горизонтальными пластинками небных костей (рис. 74). Нижняя стенка полости носа одновременно является верхней стенкой полости рта (твердое небо). Наиболее сложно устроена латеральная стенка полости носа (рис. 75). В образовании этой стенки участвуют носовая поверхность тела и лобный отросток верхнечелюстной кости, слезная кость, решетчатый лабиринт решетчатой кости, перпендикулярная пластинка небной кости и медиальная пластинка крыловидного *отростка клиновидной кости*. На латеральной стенке *полости* носа расположены три костные носовые раковины. Верхняя и средняя носовые раковины принадлежат ре-

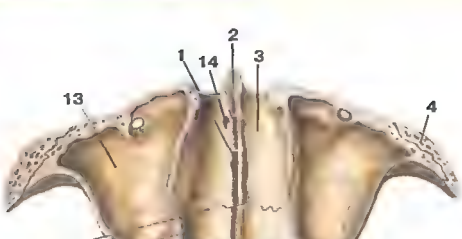

74 **Нижняя стенка полости носа. Вид сверху**

1 — носовой гребень; **2** — передняя носовая ость; **3** — небный отросток верхней челюсти; **4** — скуловой отросток верхней челюсти; **5** — латеральная пластинка крыловидного отростка; **6** — медиальная пластинка крыловидного отростка; **7** — малое небное отверстие; **8** — носовая ость; **9** — пирамидальный отросток; **10** — большой небный канал; **11** — горизонтальная пластинка небной кости; **12** — поперечный небный шов; **13** — верхнечелюстная пазуха; **14** — резцовое отверстие.

1 — crista nasális; **2** — spina nasális antérior; **3** — procéssus palátinus máxillae; **4** — procéssus zygomáticus máxillae; **5** — lámina laterális procéssus pterygoidei; **6** — lámina mediális procéssus pterygoidei; **7** — forámen palátinum minus; **8** — spina nasális; **9** — procéssus pyramidális; **10** — canális palátinus majór; **11** — lámina horizontális óssis palátini; **12** — sutúra palátini transvérsa; **13** — sinus maxilláris; **14** — forámen incisívus.

шетчатой кости, нижняя носовая раковина является самостоятельной костью. Между латеральной стенкой полости носа и перегородкой полости носа имеется вертикальная щель — общий носовой ход. Между носовыми раковинами находятся три узких носовых хода: верхний, средний и нижний.

Верхний носовой ход (meátus násі supérior) располагается в задних отделах носовой полости. Он короткий, ограничен верхней (сверху) и средней (снизу) носовыми раковинвми. В верхний носовой ход через *клиновидно-решетчатое углубление* (recéssus sphenoethmoidális) открываются задние ячейки решетчатой кости и клиновидная пазуха.

Средний носовой ход (meátus násі médius) находится под средней носовой раковиной. Он вдвое длиннее верхнего носового хода, ограничен срвдней (вверху) и нижней (внизу) носовыми раковинами. В этот носовой ход через *решетчатую воронку* (infundíbulum ethmoidále) открываются первдние и срвдние ячейки решетчатой кости, лобная пазуха и верхнечелюстная (гайморова) пвзуха, через *полулунную расщелину* (hiátus semilunáris). Позеди средней носовой раковины находится *клиновидно-небное отверстие* (forámen sphenopalátinum), сообщающее средний носовой ход с крыловидно-небной ямкой (рис. 76).

Нижний носовой ход (meátus násі inférior) находится между нижней носовой раковиной вверху и дном полости носа внизу. В этот носовой ход открывается отверстие *носослезного канала* (canális nasolacrimális).

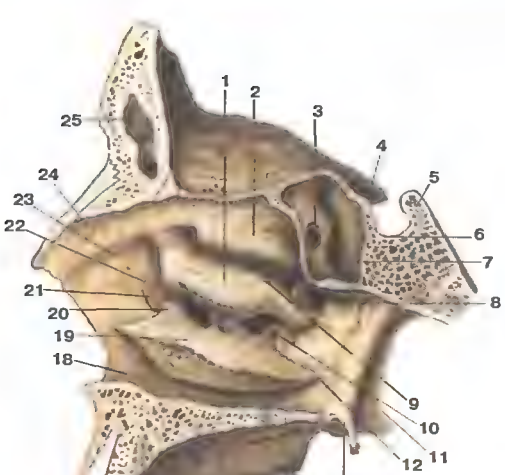

75 **Латеральная стенка полости носа. Вид из полости носа**

1 — средняя носовая раковина; 2 — верхняя носовая раковина; 3 — апертура клиновидной пазухи; 4 — зрительный канал; 5 — спинка седла; 6 — турецкое седло; 7 — клиновидная пазуха; 8 — клиновидно-небное отверстие; 9 — верхний носовой ход; 10 — решетчатый отросток; 11 — латеральная пластинка крыловидного отростка; 12 — перпендикулярная пластинка небной кости; 13 — медиальная пластинка крыловидного отростка; 14 — горизонтальная пластинка небной кости; 15 — альвеолярный отросток верхней челюсти; 16 — небный отросток верхней челюсти; 17 — резцовый канал; 18 — нижний носовой ход; 19 — нижняя носовая раковина; 20 — слезный отросток нижней носовой раковины; 21 — средний носовой ход; 22 — слезная кость; 23 — лобный отросток верхней челюсти; 24 — носовая кость; 25 — лобная пазуха.

1 — concha nasális média; 2 — cóncha nasális supérior; 3 — apertúra sinus sphenoidális; 4 — canális ópticus; 5 — dórsum séllae; 6 — sélla túrcica; 7 — sinus sphenoidális; 8 — forámen sphenopalátinum; 9 — meátus nasális supérior; 10 — procéssus ethmoidális; 11 — lamina lateralis processus pterygoidei; 12 — lamina perpendicularis ossis palatini; 13 — lámina mediális procéssus pterygoidei; 14 — lámina horizontális óssis palátini; 15 — procéssus alveolaris máxillae; 16 — procéssus palátinus máxillae; 17 — canális incisívus; 18 — meátus nasális inférior; 19 — cóncha nasális inferior; 20 — processus lacrimalis conchae nasalis inférioris; 21 — meátus nasális médius; 22 — os lacrimális; 23 — procéssus frontális máxillae; 24 — os nasále; 25 — sinus frontális.

76 **Отверстия и каналы в латеральной стенке полости носа (средняя и нижняя носовые раковины частично удалены)**

1 — решетчатая пластинка; 2 — верхняя носовая раковина; 3 — отверстия задних ячеек решетчатой кости; 4 — апертура клиновидной пазухи; 5 — клиновидная пазуха; 6 — клиновидно-небное отверстие; 7 — верхний носовой ход; 8 — средний носовой ход; 9 — нижний носовой ход; 10 — резцовый канал; 11 — нижняя носовая раковина; 12 — полулунная расщелина решетчатого лабиринта; 13 — решетчатый пузырек; 14 — крючковидный отросток решетчатой кости; 15 — воронка; 16 — отверстия передних ячеек решетчатой кости; 17 — носовая ость; 18 — лобная пазуха

1 — lámina orbrósa; 2 — cóncha nasális supérior; 3 — apertúrae céllulae posteriores (os ethmoidále); 4 — apertúra sinus sphenoidális; 5 — sinus sphenoidális; 6 — forámen sphenopalátinum; 7 — meátus nási supérior; 8 — meátus nási médius; 9 — meátus nási inférior; 10 — canális incisívus; 11 — cóncha nasális inférior; 12 — hiátus semilunáris labyrinthi ethmoidális; 13 — búlla ethmoidális; 14 — procéssus uncinátus óssis ethmoidális; 15 — infundíbulum; 16 — apertúrae céllulae anterióres (os ethmoidále); 17 — spína nasális; 18 — sinus frontális.

Придаточные пазухи полости носа (околоносовые пазухи)

Некоторые кости лицевого и мозгового отделов черепа (верхнечелюстные, лобная, клиновидная и решетчатая) имеют полости (см. рис. 49, 53, 73, 75). Все эти полости сообщаются с полостью носа через соответствующие отверстия. Наличие по-

лостей в костях черепа, содержащих воздух, уменьшает массу (вес) черепа, а также влияет на тембр голоса.

Верхнечелюстная, или гайморова, пазуха (sinus maxillaris) является полостью верхнечелюстной кости (см. рис. 53 и 73). *Передняя стенка* верхнечелюстной пазухи тонкая в центре, утолщается в периферических отделах. Эта стенка образована частью верхнечелюстной кости между подглазничным краем и альвеолярным отростком. *Задне-латеральная* стенка соответствует бугру верхнечелюстной кости. Медиальная стенка верхнечелюстной пазухи в переднем отделе граничит с носослезным каналом, в задне-верхнем отделе — с решетчатыми ячейками решетчатой кости. *Нижняя стенка* верхнечелюстной пазухи образована альвеолярным отростком верхнечелюстной кости. *Верхняя стенка* пазухи одновременно является нижней стенкой глазницы. Верхнечелюстная пазуха открывается в средний носовой ход через полулунную расщелину.

Лобная пазуха (sinus frontalis), находящаяся внутри лобной кости в области надпереносья, значительно варьирует в своих размерах (см. рис. 73 и 75). Перегородка, разделяющая лобную пазуху на правую и левую части, обычно асимметричная. Лобная пазуха сообщается со средним носовым ходом через решетчатую воронку.

Клиновидная пазуха (sinus sphenoidalis) располагается в теле клиновидной кости (см. рис. 68 и 75). Нижняя стенка пазухи участвует в образовании верхней стенки полости носа. Клиновидная пазуха сагиттальной перегородкой обычно подразделяется на две асимметричные части. Иногда такая перегородка отсутствует. Клиновидная пазуха сообщается с верхним носовым ходом.

Воздухоносными полостями, сообщающимися с носовой полостью, являются также *передние, средние и задние ячейки решетчатой кости* (cellulae ethmoidales anteriores, medii et posteriores). Передние и средние ячейки открываются в средний носовой ход, а задние — в верхний носовой ход.

Индивидуальные и возрастные особенности черепа

Форма черепа, особенности его строения индивидуальны. Выделяют черепа людей с удлиненной формой головы, узколицых, «длинноголовых» (долихокефалов), широколицых (брахикефалов), черепа промежуточной формы (мезокефалов) (рис. 77). Форма черепа (головы) обычно соответствует определенному типу телосложения. Как известно, выделяют три типа телосложения: долихоморфный, брахиморфный и мезоморфный (рис. 78). У лиц долихоморфного типа телосложения, имеющих узкое и длинное туловище, длинные конечности, череп также удлиненной формы (долихокефалический). У лиц брахиморфного типа телосложения, у которых короткое широкое туловище, череп широкий (брахикефалический). Лицам мезоморфного типа телосложения, имеющим средние пропорции частей тела, соответствует мезокефалический череп.

На форму черепа влияет также преимущественное развитие жевательных или мимических мышц на правой или левой половине головы, в результате чего формируется асимметрия черепа.

Рельеф внутренней поверхности черепа отражает индивидуальные особенности расположения борозд и извилин головного мозга, кровеносных сосудов.

Половые различия черепа у человека незначительные. В то же время у мужского черепа бугристости, гребни выражены лучше из-за более развитых мышц головы. Кости черепа у мужчин несколько толще, чем у женщин.

Формирование индивидуальных и половых особенностей черепа происходит в период постнатального онтогенеза (после рождения).

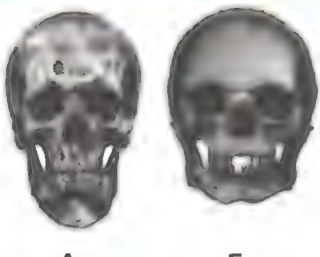

77 **Черепа различной формы**

А — длинный череп (долихокраниальный);
Б — короткий череп (брахикраниальный).

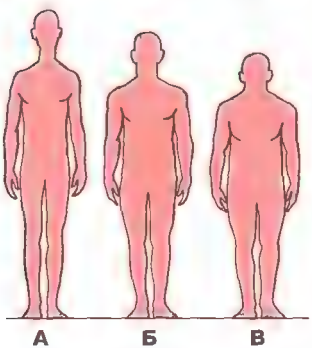

78 **Типы телосложения человека**

А — долихоморфный тип телосложения;
Б — мезоморфный тип телосложения;
В — брахиморфный тип телосложения.

Череп новорожденного

У новорожденного ребенка мозговой отдел черепа по объему в 8 раз больше лицевого из-за активного роста головного мозга у плода и отсутствия функций у лицевого отдела (жевательных, дыхательных). У костей черепа бугры и линии не выражены. Швы между костями черепа еще не сформированы. В местах соединения друг с другом костей крыши (свода) черепа имеются широкие неокостеневшие соединительнотканные участки — **роднички** (рис. 79 и 80). Всего родничков шесть: два непарных (передний и задний) и два парных (клиновидный и сосцевидный). *Передний (лобный) родничок* (fonticulus antérior, s.frontális), самый большой, имеет ромбовидную форму и расположен по срединной линии свода черепа, в месте соединения двух теменных костей с чешуей лобной кости. Зарастает (замещается костной тканью) лобный родничок на 2-м году жизни ребенка. Сзади от лобного родничка, также по срединной линии, расположен *задний (затылочный) родничок* (fonticulus postérior, s.occipitális). Спереди этот родничок ограничивают задние края теменных

79 **Череп новорожденного. Вид сверху**

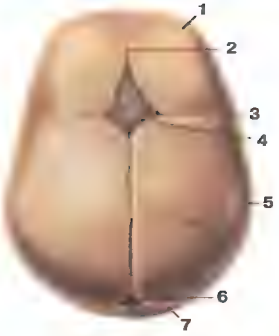

1 — лобный бугор; 2 — метопический шов; 3 — венечный шов; 4 — передний родничок; 5 — теменной бугор; 6 — задний родничок; 7 — ламбдовидный шов.

1 — túber frontále; 2 — sutúra metopica; 3 — sutúra coronális; 4 — fonticulus antérior; 5 — túber parietále; 6 — fonticulus postérior; 7 — *sutúra lambdoidea.*

80 **Череп новорожденного. Вид сбоку**

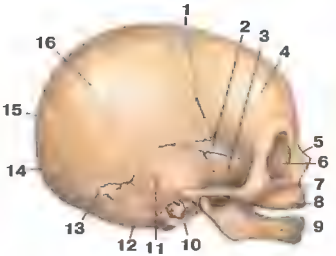

1 — передний родничок; 2 — клиновидный родничок; 3 — большое крыло; 4 — лобный бугор; 5 — носовая кость; 6 — слезная кость; 7 — скуловая кость; 8 — верхнечелюстная кость; 9 — нижняя челюсть; 10 — барабанное кольцо; 11 — чешуйчатая часть (височной кости); 12 — латеральная часть затылочной кости; 13 — сосцевидный родничок; 14 — затылочная чешуя; 15 — задний родничок; 18 — теменной бугор.

1 — fonticulus antérior; 2 — fonticulus sphenoidális; 3 — ála májor; 4 — túber frontále; 5 — os nasále; 6 — os lacrimále; 7 — os zygomáticum; 8 — maxilla; 9 — mandíbula; 10 — ánulus tympánicus; 11 — pars squámosa (óssis temporális); 12 — pars laterális óssis occipitális; 13 — fonticulus mastoideus; 14 — squáma occipitális; 15 — fonticulus posterior; 18 — túber parietále.

костей, а сзади — чешуя затылочной кости. Зарастает задний родничок на 2-м месяце после рождения ребенка. *Клиновидный родничок* (fonticulus sphenoidális) находится в месте соединения большого крыла клиновидной кости с лобной и теменной костями, а также чешуей височной кости. Зарастает клиновидный родничок на 2-3-м месяце послв рождения. *Сосцевидный родничок* (fonticulus mastoideus) расположен в месте соединения теменной, височной и затылочной костей. Зарастает этот родничок также на 2-3-м месяце постнатального онтогенеза.

Формирование костей черепа и его отделов продолжается в детском и юношеском возрастах одновременно с ростом и становлением головного мозга, органов чувств, начальных отделов пищеварительной и дыхательной систем.

СКЕЛЕТ КОНЕЧНОСТЕЙ

Верхняя конечность как орган труда отличается значительной подвижностью. Это обусловлено наличием ключицы, соединяющей верхнюю конечность с костями туловища, а также подвижными соединениями костей свободной части верхней конечности между собой. У нижней конечности, приспособленной для опоры и перемещения, кости более толстые и массивные. Подвижность соединений нижней конечности меньшая, чем у костей верхней конечности. У верхней и нижней конечностей различают пояс конечности и кости свободной части конечностей.

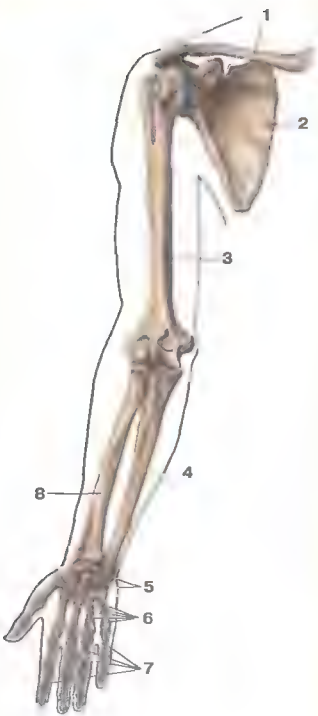

81 **Кости верхней конечности, правой. Вид спереди**

1 — ключица; 2 — лопатка; 3 — плечевая кость; 4 — локтевая кость; 5 — кости запястья; 6 — кости пястья; 7 — кости пальцев кисти; 8 — лучевая кость.

1 - clavicula; 2 — scápula; 3 — humerus; 4 úlna; 5 — óssa cárpi; 6 — óssa metacárpi; 7 óssa digitórum manus; 8 — rádius.

КОСТИ ВЕРХНЕЙ КОНЕЧНОСТИ

Кости верхней конечности (óssa mémbri superióris) подразделяются на кости пояса верхних конечностей, который соединяется со скелетом туловища, и свободной части верхней конечности.

Пояс верхних конечностей, или плечевой пояс (cingulum mémbri superióris), состоит из ключицы и лопатки. Свободная часть верхней конечности (pars libera mémbri superióris) имеет три отдела. Проксимальный отдел представлен плечевой костью, средний — костями предплечья: лучевой и локтевой, дистальный отдел — костями кисти (рис. 81). Скелет кисти включает в себя кости запястья, пястья и фаланги пальцев.

Кости пояса верхних конечностей

Лопатка (scápula), плоская кость треугольной формы, прилежит к задне-латеральной стороне грудной клет-

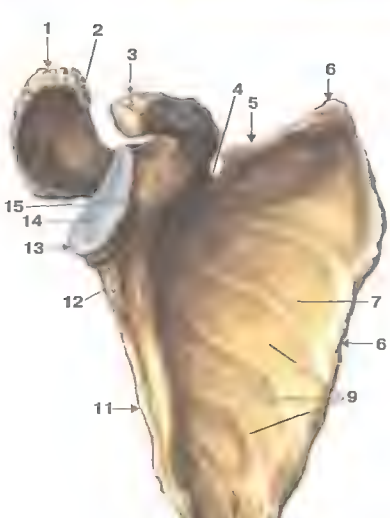

82 **Лопатка. Вид спереди**

1 — акромион; 2 — суставная поверхность акромиона; 3 — клювовидный отросток; 4 - вырезка лопатки; 5 — верхний край; 6 — верхний угол; 7 — подлопаточная ямка; 8 — медиальный край; 9 — реберная поверхность; 10 - нижний угол; 11 — латеральный край; 12 - подсуставной бугорок; 13 — латеральный угол; 14 — суставная впадина; 15 — шейка лопатки.

1 — acromión; 2 — fácies articulàris acrómii; 3 — procéssus coracóideus; 4 — incisúra scápulae; 5 — márgo supérior; 6 — ángulus supérior; 7 — fóssa subscapularis; 8 — márgo mediális; 9 — fácies costális; 10 — *márgo inférior*; 11 — *márgo* lateràlis; 12 — *tubérculum infraglenoidale*; 13 — *ángulus laterális*; 14 cávitas glenoidális; 15 — cóllum scápulae.

ки. У лопатки различают *нижний, латеральный* и *верхний углы* (ángulus inférior, ángulus laterális, ángulus supérior) и три края: *медиальный край* (márgo mediális), обращенный к позвоночнику; *латеральный край* (márgo laterális), направленный кнаружи и вниз, а также *верхний край* (márgo supérior) (рис. 82). На верхнем крае имеется *вырезка лопатки* (incisúra scápulae), предназначенная для прохождения сосудов и нервов. *Реберная поверхность* (fácies costális), или передняя, образует сла-

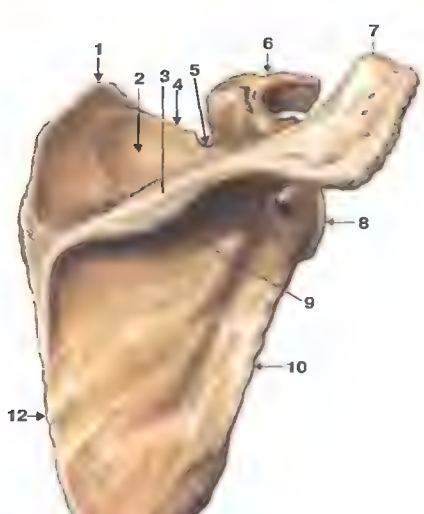

83 **Лопатка. Вид сзади**

1 — верхний угол; 2 — надостная ямка; 3 — ость лопатки; 4 — верхний край; 5 — вырезка лопатки; 6 — клювовидный отросток; 7 — акромион; 8 — латеральный угол; 9 — подостная ямка; 10 — латеральный край; 11 — нижний угол; 12 — медиальный край.

1 — ángulus supérior; 2 — fóssa supraspináta; 3 — spina scápulae; 4 — márgo supérior; 5 — incisúra scápulae; 6 — procéssus coracóideus; 7 — acrómion; 8 — ángulus laterális; 9 — fóssa infraspináta; 10 — márgo laterális; 11 — ángulus inférior; 12 — márgo medíalis.

бо выраженную *подлопаточную ямку* (fóssa subscapuláris). *Дорсальная поверхность* (fácies dorsális), или задняя поверхность, лопатки выпуклая, несет на себе выступающий назад гребень — *ость лопатки* (spina scápulae) (рис. 83).

Над остью лопатки имеется углубление — *надостная ямка* (fóssa supraspináta), под гребнем — *подостная ямка* (fóssa infraspináta). В ямках располагаются и прикрепляются одноименные мышцы. Ость лопатки в латеральной ее части расширяет-

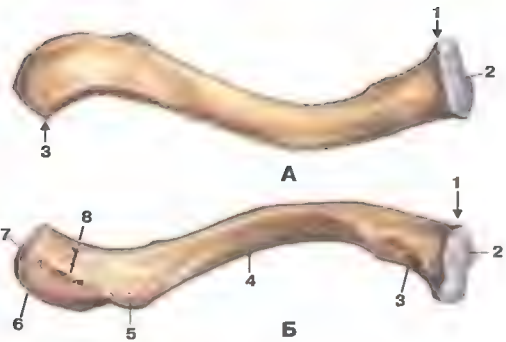

84 **Ключица**

А — вид сверху.
1 — грудинный конец; **2** — грудинная суставная поверхность; 3 — акромиальный конец.
Б — вид снизу.
1 — грудинный конец; 2 — грудинная суставная поверхность; 3 — вдавление реберно-ключичной связки; 4 — питательное отверстие; 5 — конусовидный бугорок; 6 — акромиальный конец; **7** — акромиальная суставная поверхность; 6 — трапециевидная линия.

А — вид сверху.
1 — extrémitas sternális; **2** — fácies articulárs sternális; 3 — extrémitas acromiális.
Б — вид снизу.
1 — extrémitas sternális; 2 — fácies articulárs sternális; 3 — impréssio lig. costoclaviculáris; 4 — forámen nutricium; 5 — tubérculum conoideum; 6 — extrémitas acrómialis; **7** — fácies articulárs acromiális; 8 — linea trapezoidae.

ся и образует уплощенный отросток — *акромион* (acrómion). На верхушке акромиона имеется *суставная поверхность* (fácies articulárs acrómii) для сочленения с ключицей. Утолщенный латеральный угол лопатки образует *суставную впадину* (cávitas glenoidális) для соединения с головкой плечевой кости. Над суставной впадиной располагается *надсуставной бугорок* (tubérculum supraglenoidále), а под суставной впадиной лопатки — *подсуставной бугорок* (tubérculum infraglenoidále) — места начала мышц плеча. Тотчас за суставной впадиной располагается *шейка лопатки* (cóllum scápulae). От верхнего края лопатки кпереди отходит изогнутый *клювовидный отросток* (procéssus coracoideus).

Ключица (clavicula) представляет собой изогнутую трубчатую кость, расположенную между акромионом лопатки и ключичной выразкой грудины. Выделяют *тело ключицы* (córpus claviculae), *акромиальный* и *грудинный концы* (extrémitas acromiális et extrémitas sternális) (рис. 84). На нижней поверхности тела ключицы имеется *борозда подключичной мышцы* (súlcus músculi subclávii). На акромиальном конце располагается *акромиальная суставная поверхность* (fácies articuláris

acromiális), на грудинном конце — *грудинная суставная поверхность* (fácies articulāris sternālis). На нижней поверхности ключицы в области акромиального конца имеются шероховатости: *конусовидный бугорок* (tubérculum conoideum) и *трапециевидная линия* (linea trapezoidea), к которым прикрепляются связки. На нижней поверхности ключицы в области ее грудинного конца имеется *вдавление реберно-ключичной связки* (impréssio ligaménti costoclaviculāris).

Кости свободной части верхней конечности

Плечевая кость (húmerus) является типичной длинной трубчатой костью, которая имеет два конца (эпифизы) и *тело плечевой кости* (córpus húmeri), ее диафиз (рис. 85). Верхний эпифиз утолщен, он образует *головку плечевой кости* (cáput húmeri). По краю головки идет неглубокая бороздка — *анатомическая шейка* (cóllum anatómicum). Возле шаровидной головки видны *большой* и *малый бугорки* (tubérculum május et tubérculum minus) — места прикрепления мышц. Большой бугорок располагается латеральнее малого бугорка. От большого бугорка вниз идет *гребень большого бугорка* (crista tubérculi majóris), от малого бугорка — *гребень малого бугорка* (crista tubérculi minóris). Между бугорками находится *межбугорковая борозда* (súlcus intertuberculāris), к которой прилежит сухожилие длинной головки двуглавой мышцы плеча. Наиболее узкое место, расположенное между головкой и телом, где иногда случаются переломы кости, называется *хирургической шейкой* (cóllum chirúrgicum). Тело плечевой кости в верхней части имеет цилиндрическую форму, ниже становится трехгранным. Различают *заднюю поверхность* (fácies postérior), *медиальную переднюю поверхность* (fácies antérior mediālis) и *латеральную переднюю поверхность* (fácies antérior laterālis). На латеральной передней поверхности, чуть выше середины кости, располагается *дельтовидная бугристость* (tubérositas deltoidea), предназначенная для прикрепления дельтовидной мышцы. По задней поверхности кости спирально сверху вниз проходит *борозда лучевого нерва* (súlcus nérvi radiālis) (рис. 86). Нижний конец (дистальный эпифиз) расширен и образует *мыщелок плечевой кости* (cóndylus húmeri). Медиальная часть мыщелка — *блок плечевой кости* (tróchlea húmeri) — служит для соединения с локтевой костью. Латеральная часть мыщелка — *головка мыщелка плечевой кости* (capitulum húmeri) соединяется с лучевой костью. Над блоком плечевой кости на ее передней стороне располагается *венечная ямка* (fóssa coronoidea). Латеральнее имеется *лучевая ямка* (fóssa radiālis). Сзади над блоком плечевой кости имеется глубокая *ямка локтевого отростка* (fóssa olécrani). С медиальной и латеральной сторон над мыщелком расположены два возвышения — *медиальный* и *латеральный надмыщелки* (epicóndylus mediālis et epicóndylus laterālis). По задней стороне поверхности медиального надмыщелка проходит *борозда локтевого нерва* (súlcus nérvi ulnāris). Каждый из двух надмыщелков кверху переходит соответственно в *медиальный* и *латеральный надмыщелковые гребни* (crista supracondylāris mediālis et crista supracondylāris laterālis). Латеральный надмыщелковый гребень образует *латеральный край* (márgo laterālis) кости, медиальный надмыщелковый гребень формирует *медиальный край* (márgo mediālis) кости.

Кости предплечья

Среди костей **предплечья** (antebráchium) выделяют медиально расположенную локтевую кость, латерально — лучевую кость (рис. 87). Между диафизами этих костей находится *межкостное пространство предплечья* (spátium interósseum antebráchii), которое хорошо определяется на рентгеновском снимке (рис. 88). Обе кости имеют сходные черты строения. Каждая из костей имеет по три края, в том числе и межкостный, которым кости обращены друг к другу.



85 **Плечевая кость, правая. Вид спереди**

1 — головка плечевой кости; 2 — анатомическая шейка; 3 — малый бугорок; 4 — *хирургическая шейка*; 5 — *гребень малого бугорка*; 6 — передняя медиальная поверхность; 7 — питательное отверстие; 8 — медиальный край; 9 — венечная ямка; 10 — медиальный надмыщелок; 11 — блок плечевой кости; 12 — головка мыщелка плечевой кости; 13 — латеральный надмыщелок; 14 — лучевая ямка; 15 — латеральный край; 16 — передняя латеральная поверхность; 17 — *дельтовидная бугристость*; 18 — гребень большого бугорка; 19 — межбугорковая борозда; 20 — большой бугорок

1 — cáput húmeri; 2 — cóllum anatómicum; 3 — tubérculum minus; 4 — cóllum chirúrgicum; 5 — crista tubérculi minóris; 6 — fácies antérior mediális; 7 — forámen nutrícium; 8 — márgo *mediális*; 9 — fóssa coronoídea; 10 — *epicóndylus* mediális; 11 — trochlea húmeri; 12 — capítulum húmeri; 13 — epicóndylus laterális; 14 — fóssa radiális; 15 — *márgo* laterális; 16 — fácies antérior laterális; 17 — tuberósitas deltoídea; 18 — crista tubérculi majóris; 19 — súlcus intertubércularis; 20 — tubérculum május.

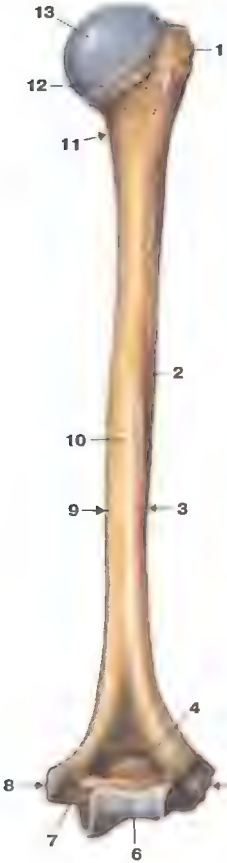

86 **Плечевая кость, правая. Вид сзади**

1 — большой бугорок; 2 — борозда лучевого нерва; 3 — латеральный край; 4 — ямка локтевого отростка; 5 — латеральный надмыщелок; 6 — блок плечевой кости; 7 — борозда локтевого нерва; 8 — медиальный надмыщелок; 9 — медиальный край; 10 — задняя поверхность; 11 — хирургическая шейка; 12 — анатомическая шейка; 13 — головка плечевой кости.

1 — tubérculum május; 2 — súlcus nérvi radiális; 3 — márgo laterális; 4 — fóssa olecráni; 5 — epicóndylus laterális; 6 — tróchlea húmeri; 7 — súlcus nérvi ulnáris; 8 — epicóndylus mediális; 9 — márgo mediális; 10 — fácies postérior; 11 — cóllum chirúrgicum; 12 — cóllum anatómicum; 13 — cáput húmeri.

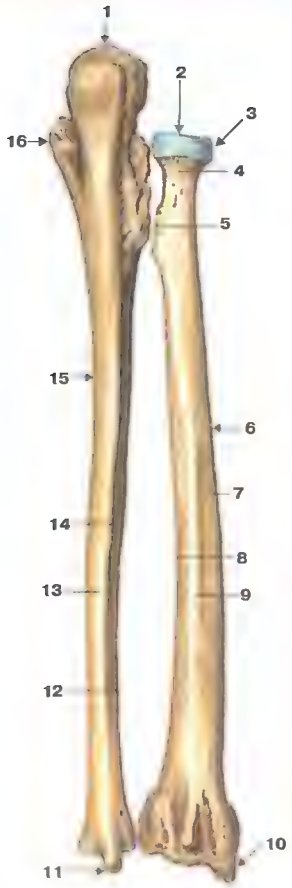

87 **Кости правого предплечья. Локтевая и лучевая кости. Вид сзади**

1 — локтевой отросток; **2** — головка лучевой кости; **3** — суставная окружность; **4** — шейка лучевой кости; **5** — бугристость лучевой кости; **6** — лучевая кость; **7** — латеральная поверхность; **8** — задняя поверхность; **9** — задний край; **10** — шиловидный отросток лучевой кости; **11** — шиловидный отросток локтевой кости; **12** — задняя поверхность; **13** — медиальная поверхность; **14** — задний край; **15** — локтевая кость; **16** — венечный отросток.

1 — olecránon; 2 — cáput rádii; 3 — circumferéntia articulāris; 4 — cóllum rádii; 5 — tuberósitas rádii; 6 — rádius; 7 — fácies laterālis; 8 — fácies postérior; 9 — márgo postérior; 10 — procéssus styloideus rádii; 11 — procéssus styloideus úlnae; 12 — fácies postérior; 13 — fácies mediālis; 14 — márgo postérior; 15 — úlna; 16 — procéssus coronoideus.

Локтевая кость (úlna). На утолщенном проксимальном ее конце имеется *блоковая вырезка* (incisúra trochleáris), служащая для соединения с блоком плечевой кости (рис. 89 и 90). Эта вырезка оканчивается двумя отростками. Задний (верхний) *локтевой отросток* (olecránon) более массивный. Передний, более короткий, *венечный отросток* (procéssus coronoídeus) с латеральной стороны образует *лучевую вырезку* (incisúra radiális) для соединения с головкой лучевой кости. Под венечным отростком заметна *бугристость локтевой кости* (tuberósitas úlnae) для прикрепления локтевой мышцы. *Тело локтевой кости* (córpus úlnae) имеет *переднюю поверхность* (fácies antérior), *заднюю поверхность* (fácies postérior) и *медиальную поверхность* (fácies mediális). У локтевой кости различают *межкостный край* (márgo interósseus), *передний край* (márgo antérior) и *задний край* (márgo postérior). На теле плечевой кости имеется *гребень супинатора* (crista músculi supinatóris), место начала мышцы-супинатора.

Дистальный конец кости оканчивается *головкой локтевой кости* (cáput úlnae), от которой медиально отходит *шиловидный отросток* (procéssus styloídeus). Головка имеет *суставную окружность* (circumferéntia articulàris) для соединения с лучевой костью.

Лучевая кость (rádius). У *тела лучевой кости* (córpus rádii) различают *переднюю поверхность* (fácies antérior), *заднюю поверхность* (fácies postérior), *латеральную поверхность* (fácies laterális). Выделяют также *межкостный край* (márgo interósseus), *передний край* (márgo antérior) и *задний край* (márgo postérior) (рис. 91). На проксимальном конце располагается *головка лучевой кости* (cáput rádii) для сочленения с головкой мыщелка плечевой кости. Большую часть головки занимает *суставная окружность* (circumferéntia articulàris). Под суставной окружностью располагается *шейка лучевой кости* (cóllum rádii) Ниже шейки на передне-

88 **Кости предплечья на рентгеновском снимке**

1 – плечевая кость; 2 — блоковая вырезка, 3 – локтевая кость; 4 — шиловидный отросток локтевой кости; 5 — шиловидный отросток лучевой кости; 6 — лучевая кость; 7 — бугристость лучевой кости; 8 – шейка лучевой кости; 9 — головка лучевой кости; 10 — головка мыщелка плечевой кости; 11 – ямка локтевого отростка

1 — húmerus; 2 — incísura trochleáris; 3 — úlna; 4 — procéssus styloídeus úlnae; 5 — procéssus styloídeus rádii; 6 — rádius; 7 – tuberósitas rádii; 8 — cóllum rádii; 9 — cáput rádii; 10 — capítulum húmeri; 11 - fóssa olecrània.

89 **Локтевая кость, правая. Вид спереди**

1 — локтевой отросток; 2 — венечный отросток; 3 — бугристость локтевой кости; 4 — передний край; 5 — передняя поверхность; 6 — шиловидный отросток локтевой кости; 7 — головка локтевой кости; 8 — межкостный край; 9 — локтевая вырезка.

1 — olecranón; 2 — procéssus coronoídeus; 3 — tuberósitas úlnae; 4 — márgo antérior; 5 — fácies antérior; 6 — procéssus styloídeus úlnae; 7 — cáput úlnae; 8 — márgo interósseus; 9 — incísura radiális.

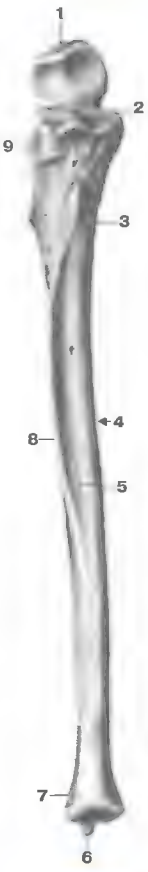

90 **Локтевая кость, правая. Вид с латеральной стороны**

1 — локтевой отросток; 2 — блоковая вырезка; 3 — венечный отросток; 4 — лучевая вырезка; 5 — бугристость локтевой кости; 6 — межкостный край; 7 — задняя поверхность; 8 — суставная окружность; 9 — шиловидный отросток локтевой кости; 10 — задний край; 11 — гребень супинатора.

1 — olecranón; 2 — incisúra trochleáris; 3 — procéssus coronoídeus; 4 — incisúra radiális; 5 — tuberósitas úlnae; 6 — márgo interósseus; 7 — fácies postérior; 8 — circumferántia articuláris; 9 — procéssus styloídeus úlnae; 10 — márgo postérior; 11 — crista músculi supinatóris.

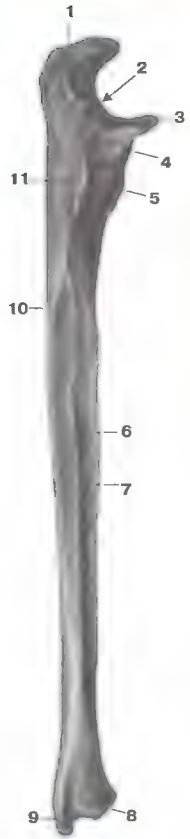



91

91 Лучевая кость, правая. Вид спереди

1 — суставная окружность; 2 — головка лучевой кости; 3 — шейка лучевой кости; 4 — лучевая бугристость; 5 — межкостный край; 6 — передняя поверхность; 7 — шиловидный отросток локтевой кости; 8 — передний край; 9 — питательное отверстие.

1 — circumferéntia articulâris; 2 — cáput rádii; 3 — cóllum rádii; 4 — tuberósitas rádii; 5 — márgo interósseus; 6 — fácies antérior; 7 — procéssus styloideus rádii; 8 — márgo antérior; 9 — forámen nutrícium.



92

92 Лучевая кость, правая. Вид с медиальной стороны

1 — суставная окружность; 2 — головка лучевой кости; 3 — шейка лучевой кости; 4 — межкостный край; 5 — *задняя поверхность*; 6 — *локтевая вырезка*; 7 — шиловидный отросток лучевой кости; 8 — передняя поверхность; 9 — бугристость лучевой кости.

1 — circumferéntia articulâris; 2 — cáput rádii; 3 — cóllum rádii; 4 — márgo interósseus; 5 — fácies postérior; 6 — incisúra ulnâris; 7 — procéssus styloideus rádii; 8 — fácies antérior; 9 — tuberósitas rádii.

медиальной стороне кости находится *бугристость лучевой кости* (tuberósitas rádii) — место прикрепления сухожилия двуглавой мышцы плеча (рис. 92). На дистальном конце лучевой кости с медиальной стороны имеется *локтевая вырезка* (incisúra ulnáris), с латеральной стороны — *шиловидный отросток* (procéssus styloideus). На нижней поверхности дистального конца лучевой кости расположена *запястная суставная поверхность* (fácies articuláris cárpi) для сочленения с костями запястья.

Кости кисти

Кисть (mánus) подразделяется на **запястье** (cárpus), **пястье** (metacárpus) и **фаланги пальцев** (phalánges digitórum) (рис. 93). Все кости кисти хорошо видны на рентгеновском снимке (рис. 94).

Скелет запястья имеет восемь коротких (губчатых) костей, расположенных в два ряда. В первом верхнем (проксимальном) ряду, если рассматривать в медиальном направлении, со стороны большого пальца, находятся следующие кости: ладьевидная, полулунная, трехгранная и гороховидная. Нижний (дистальный) ряд составляют следующие кости: кость-трапеция, трапециевидная, головчатая и крючковидная (рис. 95). Название костей отражает их форму. На поверхностях каждой из них имеются суставные площадки для сочленения с соседними костями.

Ладьевидная кость (ós scaphoideum) — это самая крупная из костей первого ряда, она занимает самое крайнее латеральное положение в своем ряду. Эта кость имеет выпуклую проксимально поверхность. Латеральный конец кости образует направленный в сторону ладони *бугорок ладьевидной кости* (tubérculum óssis scaphoidei).

Полулунная кость (ós lunátum). Лежит медиальнее ладьввидной кости. Она также имеет выпуклую проксимальную поеерхность. Дистальная ее поверхность вогнутая.

Трехгранная кость (ós triquétrum) расположена наиболее медиально в проксимальном ряду костей запястья. Она имеет небольшую плоскую суставную поверхность для сочленения с гороховидной костью.

Гороховидная кость (ós pisifórme) — самая маленькая из всех костей запястья. По форме она напоминает горошину. Эта косточка находится в толще сухожилия локтевого сгибаталя запястья и является сесамовидной костью. На задней поверхности гороховидной кости имвется плоская суставная поверхность для сочленения с трехгранной костью.

Ладьевидная, полулунная и трехгранная кости своими проксимальными поверхностями обращены к костям предплечья и все вместе образуют эллипсоидной формы суставную головку. Дистальныв поверхности этих костей направлены в сторону четырех костей запястья, лежащих во втором ряду.

Во втором (дистальном) ряду наиболев латерально располагается кость-трапеция. Самой медиальной костью является крючковидная кость.

Кость-трвпеция (ós trapézium) имеет большую седловидную суставную поверхность для сочленения с основанием первой пястной кости. На ладонной поверхности кости-трапеции находится борозда, которую с латеральной стороны ограничивает *бугорок кости-трапеции* (tubérculum óssis trapézii).

Трепециевидная кость (ós trapezoidbum) небольшого размера, по форме напоминает кость-трапецию. Нижняя (дистальная) поверхность направлена в сторону второй пястной кости, с которой она образует сустав.

93 **Кости кисти, правой. Ладонная поверхность**

1 — тело фаланги; 2 — основание фаланги; 3 — головка фаланги; 4 — сесамовидные кости; 5 — головка пястной кости; 6 — 1-я пястная кость; 7 — тело пястной кости; 8 — основание пястной кости; 9 — трапециевидная кость; 10 — кость трапеции (многоугольная); 11 — ладьевидная кость; 12 — головчатая кость; 13 — полулунная кость; 14 — трехгранная кость; 15 — гороховидная кость; 16 — крючковидная кость; 17 — проксимальная фаланга; 18 — средняя фаланга; 19 — дистальная фаланга; 20 — бугристость дистальной фаланги.

1 — córpus phalángis; 2 — básis phalángis; 3 — cáput phalángis; 4 — óssa sesamoídea; 5 — cáput metacarpális; 6 — os metacarpále I; 7 — córpus metacarpális; 8 — básis metacarpális; 9 — os trapezoídeum; 10 — os trapézium (os multiángulum); 11 — os scaphoídeum; 12 — os capitátum; 13 — os lunátum; 14 — os triquétrum; 15 — os pisifórme; 16 — os hamátum; 17 — phalánx proximális; 18 — phalánx média; 19 — phalánx distális; 20 — tuberósitas phalángis distális.

94 **Рентгеновский снимок правой кисти**

1 — дистальная фаланга указательного пальца; 2 — средняя фаланга указательного пальца; 3 — проксимальная фаланга указательного пальца; 4 — эпифизарный хрящ; 5 — пястная кость; 6 — сесамовидная кость; 7 — кость-трапеция; 8 — ладьевидная кость; 9 — шиловидный отросток лучевой кости; 10 — головчатая кость; 11 — полулунная кость; 12 — трехгранная кость; 13 — шиловидный отросток локтевой кости.

1 — phalánx distális indicis; 2 — phalánx média indicis; 3 — phalánx proximális indicis; 4 — эпифизарный хрящ; 5 — os metacarpále; 6 — os sesamoideus; 7 — os trapézium; 8 — os scaphoideum; 9 — procéssus styloideus rádii; 10 — os capitátum; 11 — os lunátum; 12 — os triquétrum; 13 — procéssus styloideus ulnae.

95 **Кости кисти, правой. Тыльная сторона**

1 — дистальная фаланга; 2 — средняя фаланга; 3 — проксимальная фаланга; 4 — 5-я пястная кость; 5 — крючковидная кость; 6 — головчатая кость; 7 — гороховидная кость; 8 — трехгранная кость; 9 — полулунная кость; 10 — ладьевидная кость; 11 — трапециевидная кость; 12 — кость-трапеция; 13 — шиловидный отросток III пястной кости; 14 — 1-я пястная кость.

1 — phalánx distális; 2 — phalánx média; 3 — phalánx proximális; 4 — os metacarpále V; 5 — os hamátum, 6 — os capitátum; 7 — os pisifórme; 8 — os triquétrum; 9 — os lunátum; 10 — os scaphoideum; 11 — os trapezoideum; 12 — os trapézium; 13 — procéssus styloideus óssis metacárpi III; 14 — os metacarpále I.

Головчатая кость (ós capitátum) — самая большая из костей запястья. Характерным признаком этой кости является наличие головки, направленной проксимально и несколько кнаружи.

Крючковидная кость (ós hamátum) имеет на своей ладонной стороне у локтевого края загнутый в лучевую сторону *крючок* (hámulus óssis hamáti).

Кости запястья лежат в два ряда и образуют костный свод, выпуклая сторона которого обращена кзади, а вогнутая — кпереди (в сторону ладони). В результате на ладонной стороне образуется *борозда запястья* (súlcus cárpi), ограниченная с лучевой стороны бугорком ладьевидной кости и бугорком кости-трапеции, а с локтевой стороны — крючком крючковидной кости и гороховидной костью.

Пястные кости (óssa metacárpi). Пять коротких трубчатых пястных костей образуют костную основу пясти. Первая пястная кость короче и толще других. Вторая пястная кость — самая длинная. Счет пястных костей ведется от большого пальца (I) к мизинцу (V). Каждая пястная кость имеет расширенное *основание* (básis), более узкое *тело* (córpus) и утолщенную *головку* (cáput). На боковых поверхностях этих оснований имеются суставные поверхности для сочленения с основаниями соседних пястных костей. Поверхность основания, направленная в сторону костей запястья (дистального ряда), служит для сочленения с этими костями. У первой и пятой пястных костей эта суставная поверхность имеет седловидную форму. У остальных пястных костей суставная поверхность плоская. Задняя поверхность диафизов у пястных костей выгнута в тыльную сторону, а передняя поверхность вогнутая. Головки пястных костей полушаровидной формы, имеют суставные поверхности для соединения с основаниями проксимальных фаланг.

Кости пальцев кисти

У кисти различают самый короткий и толстый *большой палец* (pólex, s.digitus primus), *указательный палец* (index, s.digitus secúndus), *средний палец* (digitus médius, s.tértius), самый длинный *безымянный палец* (digitus annuláris, s.quártus) и *мизинец* (digitus minimus, s.quintus), находящийся наиболее медиально.

Костями пальцев являются *фаланги* (phálanges), которые предстаавляют собой короткие трубчатые кости. В составе всех пальцев, кроме первого, различают три фаланги: *проксимальную фалангу* (phálanx proximális), *среднюю фалангу* (phálanx média) и *дистальную фалангу* (phálanx distális). Большой палец имеет лишь проксимвльную и дистальную фаланги. Проксимальные фвланги самые длинные, дистальные — короткие.

У каждой различают *основание фаланги* (básis phálangis), *тело фаланги* (córpus phálangis) и *головку фаланги* (cáput phálangis). Тело проксимальных и средних фаланг выпуклое с тыльной стороны и слабо вогнуто с ладонной стороны. На основании проксимальных фаланг имеется суставная ямка для сочленения с соответствующими пястными костями. Основания средних и дистальных фаланг также имеют суставные поверхности блоковидной формы для сочленения с головкой проксимально расположенной фаланги. Конец каждой дистальной (ногтевой) фаланги уплощен и образует *бугристость дистальной фаланги* (tuberósitas phálangis distális).

У костей верхней конечности, так же как и у других костей, имеются большие и малые питательные отверстия. Через эти отверстия проникают сосуды, питающие кость, нервные волокна.

КОСТИ НИЖНЕЙ КОНЕЧНОСТИ

Кости нижней конечности (óssa mémbri inferióris) у человека приспособлены для опоры и перемещения тела в пространстве. В связи с этими функциями у нижних конечностей кости крупнее, массивнее, чем у верхних конечностей.

У нижних конечностей выделяют кости пояса нижних конечностей (тазового пояса) и свободную часть нижней конечности (рис. 96).

Пояс нижних конечностей, или **тазовый пояс** (cingulum mémbri inferióris), образован парными тазовыми костями, соединяющимися спереди друг с другом, сзади — с крестцом. Свободная часть нижней конечности (pars libera mémbrae inferióris) имеет три отдела. Проксимальный отдел образован бедренной костью, средний — большеберцовой и малоберцовой костями голени, дистальный отдел — костями стопы. Скелет стопы образован костями предплюсны, плюсны и фалангами пальцев. В области коленного сустава располагается самая крупная сесамовидная кость — надколенник.

Кости пояса нижних конечностей

Тазовая кость (ós cóxae) как единая кость (рис. 97) образуется после срастания трех отдельных костей: подвздошной, лобковой и седалищной в возрасте 12-14 лет. Тела этих трех костей в месте соединения образуют *вертлужную впадину* (acetábulum), являющуюся суставной ямкой для головки бедренной кости. Вертлужная впадина глубокая, ограничена по окружности высоким краем, который на ее медиальной стороне прерывается *вырезкой вертлужной впадины* (incisúra acetábuli). Периферическую часть вертлужной впадины занимает *полулунная поверхность* (fácies lunáta), центральную часть — углубленная *ямка вертлужной впадины* (fóssa acetábuli).

Подвздошная кость (ós ileum) имеет утолщенный нижний отдел — *тело подвздошной кости* (córpus ilei) и верхний расширенный отдел — *крыло подвздошной кости* (ála óssis ilei) (рис. 98). Крыло вверху образует широкий *подвздошный гребень* (crista iliáca). На подвздошном гребне сверху заметны три шероховатые линии (три губы): *наружная губа* (lábium extérnum), расположенная латерально, *внутренняя губа* (lábium intérnum) и *промежуточная линия* (linea intermédia) между ними. К этим губам (линиям) прикрепляются мышцы живота. Подвздошный гребень спереди и сзади заканчивается костными выступами. Спереди находится *верхняя передняя подвздошная ость* (spina iliáca antérior supérior), а несколько ниже ее — *нижняя передняя подвздошная ость* (spina iliáca antérior inférior). Сзади подвздошный гребень заканчивается *верхней задней подвздошной остью* (spina iliáca postérior supérior) и *нижней задней подвздошной остью* (spina iliáca postérior inférior). На вогнутой поверхности крыла подвздошной кости находится пологое углубление — *подвздошная ямка* (fóssa iliáca). Снизу подвздошная ямка ограничена *дугообразной линией* (linea arcuáta). Сзади эта линия достигает *ушковидной поверхности* (fácies auriculáris), служащей для соединения с крестцом, а спереди переходит в *подвздошно-лобковое возвышение* (eminéntia iliopúbica). Над ушковидной поверхностью видна *подвздошная бугристость* (tuberósitas iliáca) — место прикрепления мощных подвздошно-поясничных связок. На латеральной поверхности крыла подвздошной кости заметны три шероховатые линии, на которых начинаются ягодичные мышцы и покрывающие их фасции. Это *передняя, задняя* и *нижняя ягодичные линии* (lineae glutéae antérior, postérior et inférior).

Лобковая кость (ós púbis) имеет тело и две ветви. *Тело лобковой кости* (córpus óssis púbis) образует передний отдел вертлужной впадины (см. рис. 97). От тела вперед отходит *верхняя ветвь лобковой кости* (rámus supérior óssis púbis). Впереди

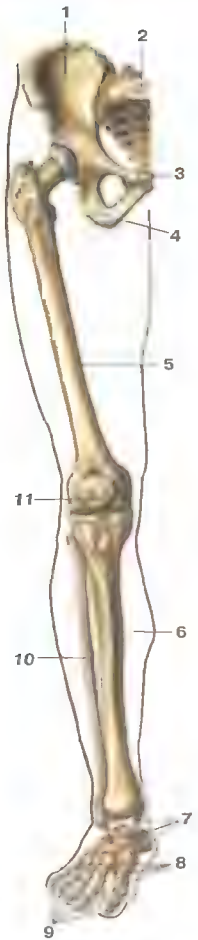

96 **Кости нижней конечности, *правой. Вид спереди***

1 — подвздошная кость; 2 — крестец; 3 — лобковая кость; 4 — седалищная кость; 5 — бедренная кость; 6 — большеберцовая кость; 7 — кости предплюсны; 8 — плюсневые кости; 9 — кости пальцев стопы; 10 — малоберцовая кость; 11 — надколенник.

1 - os ilium; 2 – os sácrum; 3 - os púbis; 4 *os ischii*; 5 — fémur; 6 — tíbia; 7 — óssa tarsália; 8 — óssa metatarsália; 9 — óssa digitórum pédis; 10 — fibula; 11 — petélla.

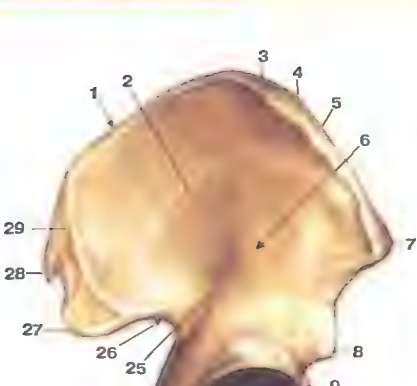

97 **Тазовая кость, правая. Вид снаружи**

1 — подвздошная кость; 2 — передняя ягодичная линия; 3 — наружная губа гребня подвздошной кости; 4 — промежуточная линия; 5 — внутренняя губа гребня подвздошной кости; 8 — ягодичная поверхность; 7 — передняя верхняя подвздошная ость; 8 — передняя нижняя подвздошная ость; 9 — полулунная поверхность; 10 — вертлужная ямка; 11 — верхняя ветвь лобковой кости; 12 — запирательный гребень; 13 — лобковый бугорок; 14 — лобковая кость; 15 — нижняя ветвь лобковой кости; 16 — запирательная борозда; 17 - вертлужная вырезка; 18 — запирательное отверстие; 19 - ветвь седалищной кости; 20 — седалищная кость; 21 — бугор седалищной кости; 22 — тело седалищной кости; 23 — малая седалищная вырезка; 24 — седалищная ость; 25 — нижняя ягодичная линия; 26 - большая седалищная вырезка; 27 - задняя нижняя подвздошная ость; 28 — задняя верхняя подвздошная ость; 29 — задняя ягодичная линия.

1 — os ilium; 2 — linea glútea anterior; 3 — lábium extérnum cristae iliácae; 4 — linea intermédia; 5 — lábium intérnum cristae iliácae; 6 — fácies glútea; 7 — spina iliáca antérior supérior; 8 — spina iliáca antérior inférior; 9 — fácies lunáta; 10 — fóssa acetábuli; 11 — rámus supérior óssis púbis; 12 — crista obturátum; 13 — tubérculum púbicum; 14 — os púbis; 15 — rámus inférior óssis púbis; 16 — súlcus obturátorius; 17 — incisúra acetábuli; 18 - forámen obturátum; 19 — rámus óssis ischii; 20 — os ischii; 21 — túber ischiádicum; 22 — córpus óssis ischii; 23 — incisúra ischiádica minor; 24 — spina ischiádica; 25 — linea glútea inférior; 26 - incisúra ischiádica májor; 27 — apina iliáca postérior inférior; 26 — spina iliáca postérior supérior; 29 - linea glútea postérior.

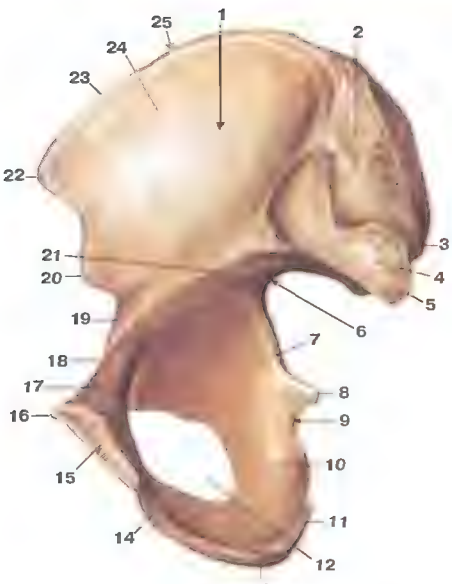

96 **Тазовая кость, правая. Вид с медиальной стороны (из полости таза)**

1 — подвздошная ямка; 2 — подвздошная бугристость; 3 — задняя верхняя подвздошная ость; 4 — ушковидная поверхность; 5 — задняя нижняя подвздошная ость; 6 — большая седалищная вырезка; 7 — тело седалищной кости; 8 — седалищная ость; 9 — малая седалищная вырезка; 10 — ветвь седалищной кости; 11 — седалищная кость; 12 — запирательное отверстие; 13 — ветвь седалищной кости; 14 — нижняя ветвь лобковой кости; 15 — симфизиальная поверхность; 16 — лобковая кость; 17 — верхняя ветвь лобковой кости; 18 — гребень лобковой кости; 19 — подвздошно-лобковое возвышение; 20 — передняя нижняя подвздошная ость; 21 — дугообразная линия; 22 — передняя верхняя подвздошная ость; 23 — подвздошный гребень; 24 — подвздошная ямка; 25 — подвздошная кость.

1 — fóssa iliáca; 2 — tuberósitas iliáca; 3 — spina iliáca postérior supérior; 4 — fácies auriculáris; 5 — spina iliáca postérior inférior; 6 — incisúra ischiádica májor; 7 — córpus óssis ischii; 8 — spina ischiádica; 9 — incisúra ischiádica minor; 10 — rámus óssis ischii; 11 — os ischii; 12 — forámen obturátum; 13 — rámus óssis ischii; 14 — rámus inférior óssis púbis; 15 — fácies symphysiális; 16 — os púbis; 17 — rámus supérior óssis púbis; 18 — pécten óssis púbis; 19 — *eminéntia iliopúbica*; 20 — spina iliáca antérior inférior; 21 — linea arcuáta; 22 — spina iliáca antérior supérior; 23 — crista iliáca; 24 — fóssa iliáca; 25 — os ilium.

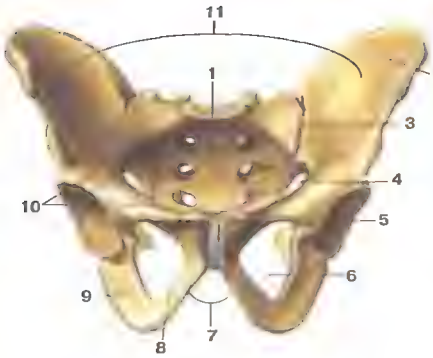

99 А **Костный таз. Вид спереди**

1 — крестцовая кость; 2 — подвздошная кость; 3 — крестцово-подвздошный сустав; 4 — малый таз; 5 — вертлужная впадина; 6 — запирательное отверстие; 7 — подлобковый угол; 8 — лобковая кость; 9 седалищная кость; 10 — пограничная линия; 11 — большой таз

1 — os sácrum; 2 — os ílium; 3 — articulátio sacroiliáca; 4 — pélvis minor; 5 — acetábulum; 6 — forámen obturátum; 7 — ángulus subpúbicum; 8 — os púbis; 9 — os ischii; 10 — línea terminális; 11 pélvis májor.

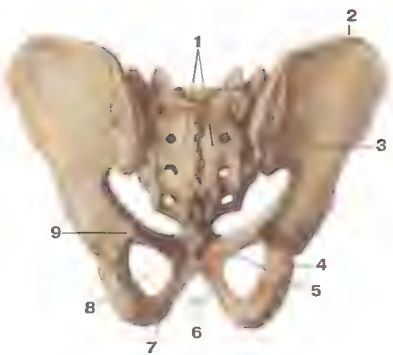

99 Б **Костный таз. Вид сзади**

1 — дорсальная поверхность крестцовой кости; 2 — подвздошный гребень; 3 — подвздошная кость; 4 — седалищная кость; 5 — лобковая кость; 8 — подлобковый угол; 7 — копчиковая кость; 8 — запирательное отверстие; 9 — седалищная ость

1 — fácies dorsális óssis sácri; 2 — crista ilíaca; 3 — os ílium; 4 — os ischii; 5 — os púbis; 6 — ángulus subpúbicum; 7 — os coccýgis; 8 — forámen obturátum; 9 — spina ischiádica.

эта ветвь образует резкий изгиб и продолжается в *нижнюю ветвь лобковой кости* (rámus inférior óssis púbis). Верхняя ветвь несет на себе *лобковый бугорок* (tubérculum púbicum), от которого латерально по заднему краю верхней ветви идет *лобковый гребень* (crista púbica). В направлении сзади наперед и медиально идет *запирательная борозда* (súlcus obturatórius). Книзу от лобкового бугорка имеется плоская *симфизиальная поверхность* (fácies symphysiália), служащая для сочленения с лобковой костью противоположной стороны (см. рис. 98).

Седалищная кость (ós ischii) имеет *тело* (córpus óssis ischii), которое образует нижнюю часть вертлужной впадины. Отходящая от тела вниз *ветвь седалищной кости* (rámus óssis ischii) имеет утолщение — *седалищный бугор* (túber ischiádicum) (см. рис. 97). Отходящая от тела седалищной кости кзади *седалищная ость* (spina ischiádica) разделяет *большую и малую седалищные вырезки* (incisúra ischiádica májor et incisúra ischiádica minor). Ветвь седалищной кости, соединяясь с нижней ветвью лобковой кости, ограничивает *запирательное отверстие* (forámen obturátum). У верхне-переднего края этого отверстия видна *запирательная борозда* (súlcus obturatórius), соответствующая прилегающим к борозде кровеносным сосудам и нервам.

Крупные тазовые кости (правая и левая) вместе с крестцом образуют *костный таз* («тазовое кольцо») (рис. 99), который является связующим звеном между нижними конечностями и скелетом туловища (позвоночником).

Кости свободной части нижней конечности

Бедренная кость (fémur), типичная длинная трубчатая кость, имеет удлиненное тело и два утолщенных конца (рис. 100). Проксимальный конец закруглен и образует *головку бедренной кости* (cáput fémoris) для соединения с вертлужной впадиной тазовой кости. На середине суставной поверхности имеется *ямка головки бедренной кости* (fóvea cápitis fémoris), к которой прикрепляется одноименная связка. Головка книзу переходит в длинную *шейку бедренной кости* (cóllum fémoris). На границе шейки и тела бедренной кости имеются два выступа, большой и малый вертелы. *Большой вертел* (trochánter májor) распложен вверху и латерально. На его медиальной поверхности, обращенной к шейке бедренной кости, находится *вертельная ямка* (fóssa trochantérica). *Малый вертел* (trochánter mínor) находится медиально и кзади. Оба вертела спереди соединяются *межвертельной линией* (linea intertrochantérica), а сзади — *межвертельным гребнем* (crista intertrochantérica). *Тело бедренной кости* (córpus fémoris) почти цилиндрической формы. На задней его поверхности видна *шероховатая линия* (linea áspera), которая вверх и вниз расходится и образует медиальную и латеральную губы (рис. 101). *Медиальная губа* (lábium mediále) вверху переходит в *гребенчатую линию* (linea pectínea). *Латеральная губа* (lábium laterále) заканчивается *ягодичной бугристостью* (tuberósitas glútea), местом прикрепления большой ягодичной мышцы. Книзу две губы, расходясь, ограничивают *подколенную поверхность* (fácies poplítea). Дистальный конец бедренной кости утолщен и образует два закругленных выступа — *медиальный* и *латеральный мыщелки* (cóndylus mediális et cóndylus laterális), несущие на себе суставные поверхности для соединения с большеберцовой костью голени и с надколенником (рис. 102). Медиальный мыщелок крупнее, чем латеральный. Сзади между мыщелками располагается глубокая *межмыщелковая ямка* (fóssa intercondyláris), спереди — слегка вогнутая *надколенниковая поверхность* (fácies patelláris). Медиальный мыщелок сверху переходит в *медиальный надмыщелок* (epicóndylus mediális). На верхне-латеральной стороне над латеральным мыщелком имеется меньших размеров *латеральный надмыщелок* (epicóndylus laterális). Оба надмыщелка являются местом начала и прикрепления мышц и фасций. К надколенниковой поверхности прилежит одноименная кость (надколенник).

100 Бедренная кость, правая. Вид спереди

1 — большой вертел; 2 — головка бедренной кости; 3 — ямка головки бедренной кости; 4 — шейка бедренной кости; 5 — межвертельная линия; 6 — малый вертел; 7 — передняя поверхность; 8 — медиальный надмыщелок; 9 — медиальный мыщелок; 10 — надколенниковая поверхность; 11 — латеральный мыщелок; 12 — латеральный надмыщелок.

1 — trochánter májor; 2 — cáput fémoris; 3 — fóvea cápitis óssis fémoris; 4 — cóllum fémoris; 5 — linea intertrochantérica; 6 — trochánter minor; 7 — fácies antérior; 8 — epicóndylus mediális; 9 — cóndylus mediális; 10 — fácies patelláris; 11 — cóndylus laterális; 12 — epicóndylus laterális.



101 **Бедренная кость, правая. Вид сзади**

1 — ямка головки бедренной кости; 2 — головка бедренной кости; 3 — шейка бедренной кости; 4 — большой вертел; 5 — ягодичная бугристость; 6 — латеральная губа шероховатой линии; 7 — тело бедренной кости; 8 — подколенная поверхность; 9 — латеральный надмыщелок; 10 — латеральный мыщелок; 11 — межмыщелковая ямка; 12 — медиальный мыщелок; 13 — медиальный надмыщелок; 14 — приводящий бугорок; 15 — медиальная губа шероховатой линии; 16 — гребенчатая линия; 17 — малый вертел; 18 — межвертельный гребень.

1 — fóvea cápitis óssis fémoris; 2 — caput fémoris; 3 — cóllum fémoris; 4 — trochánter máior; 5 — tuberósitas glútea; 6 — lábium laterále lineae aspérae; 7 — córpus fémoris; 8 — fácies poplíta; 9 — epicóndylus laterális; 10 — cóndylus laterális; 11 — fóssa interepicondyláris; 12 — cóndylus mediális; 13 — epicóndylus mediális; 14 — tubérculum adductórius; 15 — lábium mediále lineae aspérae; 16 — lineae pectínea; 17 — trochánter minor; 18 — crista intertrochantérica.

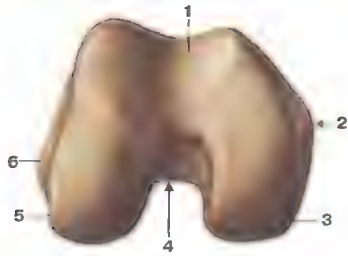

102 **Надмыщелки бедренной кости, правой. Вид снизу**

1 — надколенниковая поверхность; 2 — медиальный надмыщелок; 3 — медиальный мыщелок; 4 — межмыщелковая ямка; 5 — латеральный мыщелок; 6 — латеральный надмыщелок.

1 — fácies patellàris; 2 — epicóndylus medlális; 3 — cóndylus mediális; 4 — fóssa intarcondyláris; 5 — cóndylus laterális; 6 — epicóndylus laterális.

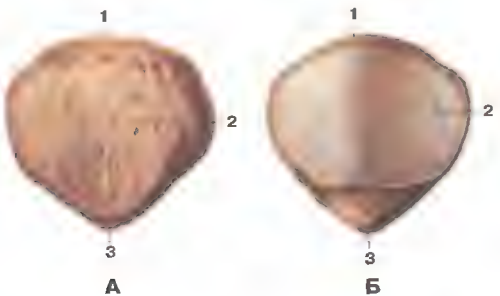

103 **Надколенник**

А — вид спереди: 1 — основание надколенника; 2 — передняя поверхность; 3 — верхушка надколенника.
Б — вид сзади: 1 — основание надколенника: 2 — суставная поверхность; 3 — верхушка надколенника.

А — вид спереди.
1 — básis patéllae; 2 — fácies antérior; 3 — ápex patéllae.
Б — вид сзади.
1 — básis patéllae; 2 — fácies antérior; 3 — ápex patéllae.

Надколенник (patélla) — самая крупная сесамовидная кость (рис. 103). Выделяют *основание надколенника* (básis patéllae), обращенное вверх, и *верхушку надколенника* (ápex patéllae), сужающуюся книзу. Задняя, *суставная поверхность* (fácies articulâris) надколенника обращена в сторону надколенниковой поверхности бедренной кости. *Передняя поверхность* надколенника (fácies antérior) легко прощупывается через кожу.

Кости голени

У голени различают медиально расположенную крупную большеберцовую кость и латерально лежащую тонкую малоберцовую кость. Между этими костями находится *межкостное пространство голени* (spátium interôsseum crúris). Обе кости являются длинными трубчатыми, у каждой из них выделяют диафиз и два эпифиза (рис. 104).

Большеберцовая кость (tibia) является наиболее крупной костью голени. На проксимальном конце эта кость имеет утолщение, у которого выделяют *медиальный* и *латеральный мыщелки* (cóndylus mediális et cóndylus laterális). Верхний отдел обоих мыщелков образует *верхнюю суставную поверхность* (fácies articulâris supérior) для сочленения с бедренной костью (рис. 105). Между двумя мыщелками, на стороне суставной поверхности, находится *межмыщелковое возвышение* (eminéntia intercondylâris), имеющее два бугорка: *медиальный* и *латеральный бугорки* (tubérculum intercondyláre mediále et tubérculum intercondyláre laterále). К этим бугоркам прикрепляются крестообразные связки коленного сустава. Впереди межмыщелкового возвышения расположено *переднее межмыщелковое поле* (área intercondylâris antérior), сзади — *заднее межмыщелковое поле* (área intercondylâris postérior). Латеральнее и ниже латерального мыщелка располагается *малоберцовая суставная поверхность* (fácies articulâris fibulâris) для соединения с головкой малоберцовой кости (рис. 106).

104 **Кости голени, правой. Вид спереди**

1 — межмыщелковое возвышение; 2 - медиальный мыщелок, 3 — бугристость большеберцовой кости; 4 — большеберцовая кость; 5 — межкостный край; 6 — латеральная поверхность; 7 — передний край; 8 — медиальная поверхность; 9 — медиальная лодыжка; 10 — латеральная лодыжка; 11 — межкостный край; 12 — передний край; 13 латеральный край; 14 — малоберцовая кость; 15 — головка малоберцовой кости; 16 — верхушка головки малоберцовой кости; 17 — латеральный мыщелок.

1 — eminéntia intercondylâris; 2 — cóndylus mediális; 3 — tuberósitas tibiae; 4 — tibia; 5 - márgo interósseus; 6 — fácies laterális; 7 — márgo antérior; 8 · fácies mediális; 9 — malleólus laterális; 10 — malleólus laterális; 11 — márgo interósseus; 12 — márgo antérior; 13 — márgo laterális; 14 fibula; 15 — caput fibulae; 16 — ápex cápitis fibulae; 17 — cóndylus laterális.

105 **Мыщелки большеберцовой кости. Вид сверху**

1 — межмыщелковое возвышение; 2 — большеберцовая бугристость; 3 — переднее межмыщелковое поле; 4 — латеральный межмыщелковый бугорок; 5 — верхняя суставная поверхность; 6 — головка малоберцовой кости; 7 — заднее межмыщелковое поле; 8 — верхняя суставная поверхность; 9 — медиальный межмыщелковый бугорок.

1 — eminéntia intercondylāris; 2 — tuberósitas tibiae; 3 — área intercondyláris antérior; 4 — tubérculum intercondylāris laterālis; 5 — fácies articulāris supérior; 6 — cáput fibulae; 7 — área intercondyláris postérior; 8 — fácies articulāris supérior; 9 — tubérculum intercondyláris mediālis

Тело большеберцовой кости (córpus tibiae) имеет трехгранную форму с тремя поверхностями: *медиальной, латеральной и задней* (fácies mediālis, fácies laterālis, fácies postérior). В верхних отделах задней поверхности заметна косо расположенная *линия камбаловидной мышцы* (linea músculi sólei) (рис. 107). Тело большеберцовой кости имеет также три края. *Передний край* (márgo antérior) наиболее острый, легко прощупывается через кожу. В верхних отделах передний край утолщен и образует *бугристость большеберцовой кости* (tuberósitas tibiae), к которой прикрепляется сухожилие четырехглавой мышцы бедра. *Межкостный край* (márgo interósseus) большеберцовой кости направлен латерально и ограничивает межкостное пространство голени.

Утолщенный дистальный эпифиз большеберцовой кости с латеральной стороны имеет *малоберцовую вырезку* (incisúra tibiālis). Медиально от дистального эпифиза большеберцовой кости отходит уплощенный отросток — *медиальная лодыжка* (malleólus mediālis), имеющая *лодыжковую борозду* (súlcus malleolāris), к которой прилежит сухожилие задней большеберцовой мышцы. На латеральной стороне лодыжки находится *суставная поверхность* (fácies articulāris malleōli), которая под углом переходит в *нижнюю суставную поверхность лодыжки* (fácies articulāris inférior) большеберцовой кости. Эти суставные поверхности служат для соединения с таранной костью стопы.

Малоберцовая кость (fibula) имеет почти такую же длину, как и большеберцовая кость, но значительно более тонкая (рис. 108). Проксимальный конец малоберцовой кости образует ее *головку* (cáput fibulae). Проксимальная часть головки заострена, образуя *верхушку головки малоберцовой кости* (ápex cápitis fibulae). С медиальной стороны на головке располагается *суставная поверхность головки малоберцовой кости* (fácies articulāris cápitis fibulae) для сочленения с большеберцовой костью (рис. 109). Книзу головка суживается и переходит в *шейку малоберцовой кости* (cóllum fibulae), а затем в *тело малоберцовой кости* (córpus fibulae). У тела малоберцовой кости различают *передний край* (márgo antérior), *задний край* (márgo postérior) и медиальный острый *межкостный край* (márgo interósseus). Этими краями ограничиваются *латеральная поверхность* (fácies laterālis), *задняя поверхность* (fácies postérior) и *медиальная поверхность* (fácies mediālis).

106 **Большеберцовая кость, правая. Вид с латеральной стороны**

1 — межмыщелковое возвышение; 2 — бугристость большеберцовой кости; 3 — латеральная поверхность; 4 — межкостный край; 5 — передний край; 6 — медиальная лодыжка; 7 — малоберцовая вырезка; 8 — задняя поверхность; 9 — малоберцовая суставная поверхность.

1 — eminentia intercondylāris; 2 — tuberósitas tibiae; 3 — fácies laterālis; 4 — márgo interósseus; 5 — márgo antérior; 6 — malleólus mediālis; 7 — incisúra fibulāris; 8 — fácies postérior; 9 — fácies articulāris fibulāris.

107 **Большеберцовая кость, правая. Вид сзади**

1 — межмыщелковое возвышение; 2 — малоберцовая суставная поверхность; 3 — питательное отверстие; 4 — задняя поверхность; 5 — тело большеберцовой кости; 6 — медиальная лодыжка; 7 — лодыжковая борозда; 8 — медиальный край; 9 — линия камбаловидной мышцы.

1 — eminéntia intercondylāris; 2 — fácies articulāris fibulāris; 3 — forámen nutrícium; 4 — fácies postérior; 5 - córpus tibiae; 6 — malleólus mediālis; 7 — súlcus malleolāris; 8 — márgo mediālis; 9 — linea m. sólei.

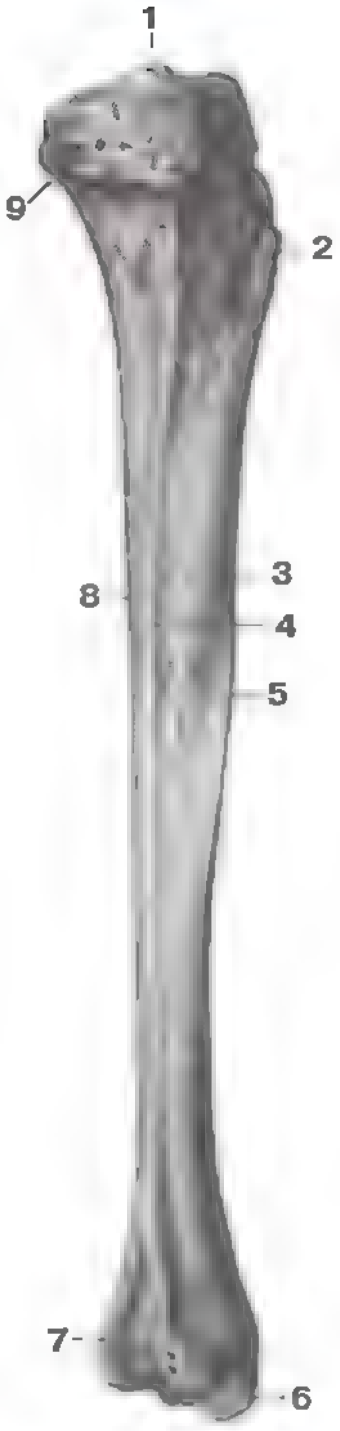

106



107

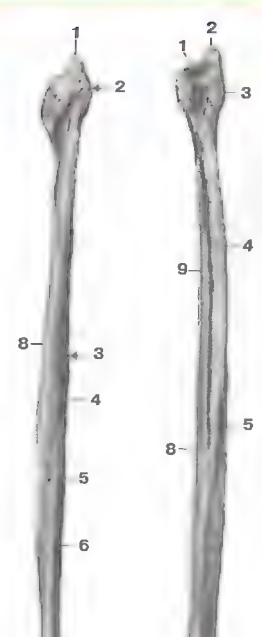

108

109

105 **Малоберцовая кость, правая. Вид сзади**

1 — **в**ерхушка головки малоберцовой кости; 2 — головка малоберцовой кости; 3 — задний край; 4 — задняя поверхность; 5 — питательное отверстие; 6 — латеральная поверхность; 7 — латеральная лодыжка; 8 — медиальный гребень.

1 — ápex cápitis fibulae; 2 — cáput fibulae; 3 — márgo postérior; 4 — fácies postérior; 5 — forámen nutrícium; 6 — fácies laterális; 7 — malleólus laterális; 8 — crista mediális.

109 **Малоберцовая кость, правая. Вид с медиальной стороны**

1 — суставная поверхность головки малоберцовой кости; 2 — верхушка головки малоберцовой кости; 3 — головка малоберцовой кости; 4 — медиальная поверхность; 5 — задний край; 6 — латеральная лодыжка; 7 — суставная поверхность лодыжки; 8 — передний край; 9 — межкостный край.

1 — fácies articulária cápitis fibulae; 2 — ápex cápitis fibulae; 3 — cáput fibulae; 4 — fácies mediális; 5 — márgo postérior; 6 — malleólus laterális; 7 — fácies articulária malleóli; 8 — márgo antérior; 9 — márgo interósseus.

Нижний дистальный конец малоберцовой кости утолщен и образует *латеральную лодыжку* (malleólus laterális), которая длиннее, чем медиальная лодыжка большеберцовой кости. На медиальной поверхности латеральной лодыжки выделяется гладкая *суставная поверхность лодыжки* (fácies articulária malleóli) для соединения с таранной костью стопы. Позади суставной поверхности лодыжки находится *ямка латеральной лодыжки* (fóssa malleóli laterális), к которой прилежат сухожилия малоберцовых мышц.

Кости стопы

Стопа (pes) подразделяется на *предплюсну* (társus), *плюсну* (metatársus), *фаланги пальцев* (phálanges digitórum) (рис. 110). На стопу оказывает давление тяжесть тела. Поэтому ее кости и их расположение по отношению друг к другу приспособлены выполнять функции опоры и передвижения. Кости стопы не лежат в одной плоскости. Таранная кость лежит на пяточной кости. Кости медиального края стопы расположены выше, чем у латерального края. Такое взаиморасположение костей стопы формирует ее своды, которые создают пружинящую опору для нижней конечности (рис. 111).

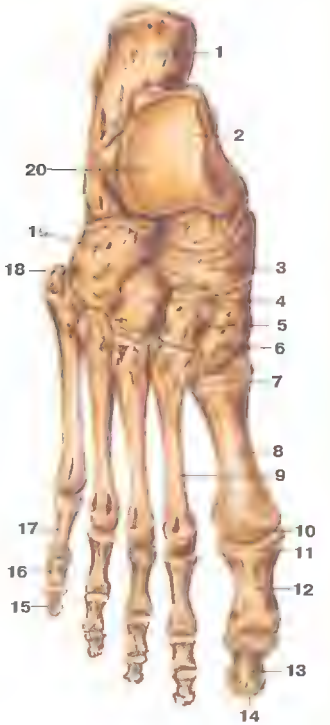

110 **Кости стопы, правой. Вид оверху**

1 — пяточная кость; 2 — таранная кость; 3 — ладьевидная кость; 4 — латеральная клиновидная кость; 5 — промежуточная клиновидная кость; 8 — медиальная клиновидная кость; 7 — основание 1-й плюсневой кости; 8 — 1-я плюсневая кость; 9 — 2-я плюсневая кость; 10 — головка 1-ой плюсневой кости; 11 — основание фаланги; 12 - проксимальная фаланга; 13 — дистальная фаланга; 14 — бугристость дистальной фаланги; 15 — дистальная фаланга; 16 — средняя фаланга; 17 — проксимальная фаланга; 18 — бугристость 5-ой плюсневой кости; 19 — кубовидная кость; 20 — блок таранной кости.

1 — calcanéus; 2 — tálus; 3 — os naviculáre; 4 — os cuneifórme laterále; 5 — os cuneifórme intermédium; 6 — os cuneifórme mediále; 7 — básis óssis metatarsális I; 8 — os metatarsále I; 9 — os metatarsále II; 10 — cáput óssis metatarsális I; 11 — básis phalángis; 12 — phálanx proximális; 13 - phálanx distális; 14 — tuberósitas phálangis distális; 15 — phálanx distális; 16 — phálanx média; 17 — phálanx proximális; 18 - tuberósitas óssis metatarsális V; 19 — os cuboideum; 20 — tróchlea tali.

111 **Кости стопы, правой. Вид с медиальной стороны**

1 – медиальная лодыжковая поверхность; 2 — верхняя поверхность блока; 3 — задний отросток таранной кости; 4 — медиальный отросток бугра пяточной кости; 5 – опора таранной кости; 6 — проксимальная фаланга; 7 — дистальная фаланга; 8 — 1-я плюсневая кость; 9 — медиальная клиновидная кость; 10 — промежуточная клиновидная кость; 11 — ладьевидная кость.

1 — fácies malleoláris mediális; 2 — fácies supérior tróchleae táli; 3 — procéssus postérior táli; 4 — procéssus mediális túberis calcanéi; 5 — sustentáculum táli; 6 — phálanx proximális; 7 — phálanx distális; 8 — os metatarsále I; 9 — os cuneifórme mediále; 10 — os cuneifórme intermédium; 11 — os naviculáre.

Кости предплюсны представлены семью губчатыми костями. Различают таранную и пяточную кости, расположенные в проксимальном ряду, и кости дистального ряда: ладьевидную, кубовидную, а также медиальную, промежуточную и латеральную клиновидные кости.

Таранная кость (tálus). У этой кости различают *головку* (cáput táli), направленную вперед, *тело* (corpus tali) и соединяющую их *шейку* (cóllum táli). На теле таранной кости сверху располагается *блок таранной кости* (tróchlea táli), имеющий *верхнюю поверхность* (fácies supérior) для соединения с нижней суставной поверхностью большеберцовой кости. По бокам на блоке имеются *медиальная* и *латеральная лодыжковые поверхности* (fácies malleoláris mediális et fácies malleoláris laterális) для соединения с одноименными лодыжками костей голени. Книзу от латеральной лодыжковой поверхности находится *латеральный отросток таранной кости* (procéssus laterális táli). Позади блока от тела таранной кости отходит *задний отросток таранной кости* (procéssus postérior táli). *Борозда сухожилия длинного сгибателя большого пальца* стопы (súlcus téndinis músculi flexóris hállucis lóngi) делит этот отросток на *медиальный бугорок* (tubérculum mediále) и *латеральный бугорок* (tubérculum laterále). На нижней стороне таранной кости находятся три суставные поверхности для сочленения с пяточной костью: *передняя пяточная суставная поверхность* (fácies articuláris calcánea antérior), *средняя пяточная суставная поверхность* (fácies articuláris calcánea média) и *задняя пяточная поверхность* (fácies articuláris calcánea postérior) (рис. 112). Между средней и задней суставными поверхностями находится *борозда таранной кости* (súlcus táli). Для сочленения с ладьевидной костью служит закругленная *ладьевидная суставная поверхность* (fácies articuláris naviculáris).

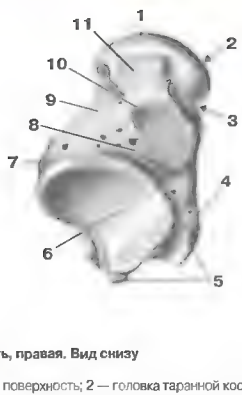

112 **Таранная кость, правая. Вид снизу**

1 — ладьевидная суставная поверхность; 2 — головка таранной кости; 3 — шейка таранной кости; 4 — борозда сухожилия длинного сгибателя большого пальца стопы; 5 — задний отросток таранной кости; 6 — задняя пяточная суставная поверхность; 7 — латеральный отросток таранной кости; 8 — борозда таранной кости; 9 — тело таранной кости; 10 — средняя пяточная суставная поверхность; 11 – передняя пяточная суставная поверхность.

1 — fácies articulāris naviculāris; 2 — cāput tāli; 3 — cóllum tāli; 4 — súlcus tendinis m. flexóris hállucis lóngi; 5 — procéssus postérior tāli; 6 — fácies articulāris calcánea postérior; 7 — procéssus laterālis tāli; 8 — súlcus tāli; 9 — córpus tāli; 10 — fácies articulāris calcánea media; 11 — fácies articulāris talāris antérior.

Пяточная кость (calcáneus) — самая большая кость стопы. Она располагается под таранной костью и значительно выступает из-под нее. Сзади тело пяточной кости имеет наклоненный книзу *бугор пяточной кости* (tūber calcánei). На верхней стороне тела пяточной кости выделяются три суставные поверхности: *передняя таранная суставная поверхность* (fácies articulāris talāris antārior), *средняя таранная суставная поверхность* (fácies articulāris talāris média) и *задняя таранная суставная поверхность* (fácies articulāris talāris postérior) (рис. 113). Эти суставные поверхности соответствуют пяточным суставным поверхностям таранной кости. Между средней и задней суставными поверхностями видна *борозда пяточной кости* (súlcus calcánea), которая вместе с соответствующей бороздой на таранной кости образует *пазуху предплюсны* (sinus társi), вход в которую находится с латеральной стороны стопы (рис. 114).

От передне-верхнего края пяточной кости с медиальной стороны отходит короткий и толстый отросток — *опора таранной кости* (sustentáculum tāli) (см. рис. 111). На латеральной поверхности пяточной кости проходит *борозда сухожилия длинной малоберцовой мышцы* (súlcus téndinis músculi peronéi (fibulāris) lóngi). На дистальном (переднем) конце пяточной кости для сочленения с кубовидной костью имеется *кубовидная суставная поверхность* (fácies articulāris cuboidea).

Ладьевидная кость (ós naviculáre) располагается медиально, между таранной костью сзади и тремя клиновидными костями спереди. Проксимальной вогнутой поверхностью ладьевидная кость сочленяется с головкой таранной кости. Дистальная

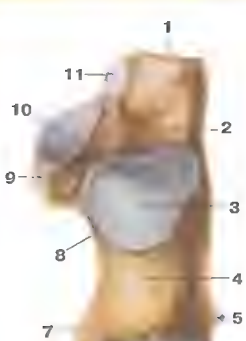

113 **Пяточная кость, правая. Вид сверху**

1 — кубовидная суставная поверхность; 2 — пяточная борозда; 3 — задняя суставная таранная поверхность; 4 — тело пяточной кости; 5 — латеральный отросток бугра пяточной кости; 6 — бугор пяточной кости; 7 — медиальный отросток бугра пяточной кости; 8 — борозда сухожилия длинного сгибателя большого пальца стопы; 9 — опора таранной кости; 10 — средняя суставная таранная поверхность; 11 — передняя суставная таранная поверхность.

1 fácies articulária cuboídea; 2 — súlcus calcánei; 3 — fácies articulária talária postérior; 4 — córpus calcánei; 5 — procéssus laterális túberis calcánei; 6 — túber calcánei; 7 — procéssus mediális túberis calcánei; 8 — súlcus tendínis m. flexóris hállucis lóngi; 9 — sustentáculum táli; 10 — fácies articulária talária média; 11 — fácies articulária talária antérior.

поверхность ладьевидной кости больше проксимальной; на ней имеются три суставные площадки для соединения с клиновидными костями. У медиального края имеется *бугристость ладьевидной кости* (tuberósitas óssis naviculáris), к которой прикрепляется задняя большеберцовая мышца.

Клиновидные кости (óssa cuneifórmia), медиальная, промежуточная и латеральная, находятся кпереди от ладьевидной кости и располагаются в медиальной части стопы. Из всех костей *медиальная клиновидная кость* (ós cuneifórme mediále) самая большая. Она сочленяется с основанием первой плюсневой кости. *Промежуточная клиновидная кость* (ós cuneifórme intermédium) образует сустав со II плюсневой костью; *латеральная клиновидная кость* (ós cuneifórme laterále) — с III плюсневой костью.

Кубовидная кость (ós cuboideum) находится в латеральной части стопы, между пяточной костью и двумя последними (четвертой и пятой) плюсневыми костями. В местах соединения этих костей друг с другом имеются суставные поверхности. Кроме того, на медиальной стороне кубовидной кости расположена суставная площадка для латеральной клиновидной кости, а несколько кзади и меньших размеров — для сочленения с ладьевидной костью. На нижней (подошвенной) стороне имеется *бугристость кубовидной кости* (tuberósitas óssis cuboidea), впереди которой проходит *борозда сухожилия длинной малоберцовой мышцы* (súlcus téndinis peronéi (fibulários) lóngi).

Плюсневые кости

Плюсневые кости (óssa metatársi) представляют собой пять коротких трубчатых костей. Самая короткая и толстая — I-я плюсневая кость, самая длинная — II-я. У плюсневых костей выделяют узкое *тело плюсневой кости* (córpus metatarsále),

114 **Кости стопы, правой. Вид с латеральной стороны**

1 — пяточная кость; 2 — задний отросток таранной кости; 3 — латеральная лодыжковая поверхность; 4 — латеральный отросток таранной кости; 5 — блок таранной кости (верхняя поверхность блока); 6 — пазуха предплюсны; 7 — шейка таранной кости; 8 — ладьевидная кость; 9 — латеральная клиновидная кость; 10 — промежуточная клиновидная кость; 11 — медиальная клиновидная кость; 12 — дистальная фаланга; 13 — средняя фалвнга; 14 — проксимальная фаланга; 15 — кубовидная кость; 16 — малоберцовый блок; 17 — борозда сухожилия длинной малоберцовой мышцы; 18 — латеральный отросток бугра пяточной кости; 19 — бугор пяточной кости.

1 — calcáneus; 2 — processus posterior tali; 3 — facies malleolaris lateralis; 4 — processus lateralis tali; 5 — trochlea tali (facies superior trochleae tali); 6 — sinus tarsi; 7 — collum tali; 8 — os naviculare; 9 — os cuneiforme laterale; 10 — os cuneiforme intermedium; 11 — os cuneiforme mediale; 12 — phalanx distalis; 13 — phalanx media; 14 — phalanx proximalis; 15 — os cuboideum; 16 — trochleae fibularis; 17 — sulcus tendinis m. fibularis longi; 18 — processus lateralis tuberis calcanei; 19 — tuber calcanei.

утолщенную *головку* (caput metatarsale) и расширенное *основание плюсневой кости* (basis metatarsalis). Эти особенности плюсневых костей, межплюсневые промежутки, а также рельеф других костей стопы можно видеть на соответствующих рентгеновских снимках (рис. 115). Тела плюсневых костей имеют призматическую форму с выпуклостью, обращенной в тыльную сторону. Основания снабжены суставными поверхностями для сочленения с костями предплюсны. Головка I-й плюсневой кости с подошвенной стороны разделена на *две площадки*, к которым прилежат сесамовидные кости (рис. 116). Основание I-й плюсневой кости образует сустав с медиальной клиновидной костью. Основание II-й и III-й плюсневых костей сочленяются с промежуточной и латеральной клиновидными костями, а основание IV-й и V-й плюсневых костей — с кубовидной костью. На латеральной стороне V-й плюсневой кости находится *бугристость плюсневой кости* (tuberositas ossis metatarsalis), к которой прикрепляется сухожилие короткой малоберцовой мышцы.

Кости пальцев стопы (ossa digitorum) значительно короче и толще, чем кости пальцев кисти. В составе всех пальцев стопы, кроме первого, различают по три кости: *средняя, проксимальную и дистальную фаланги* (phalanx proximalis, phalanx media, phalanx distalis). Фаланги являются короткими трубчатыми костями. В составе

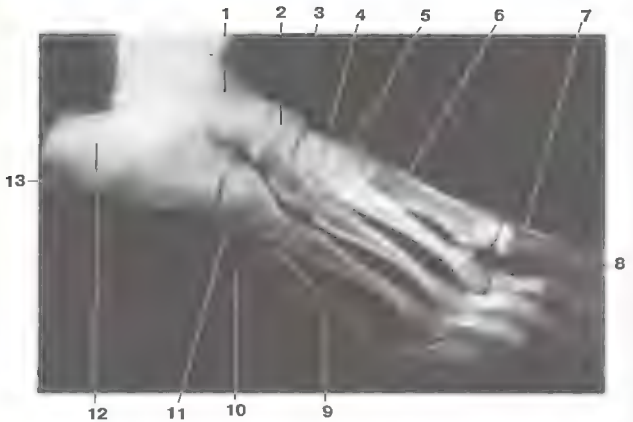

115 **Рентгеновский снимок стопы, правой**

1 — таранная кость; 2 — ладьевидная кость; 3 — латеральная клиновидная кость; 4 — промежуточная клиновидная кость; 5 — медиальная клиновидная кость; 6 — 1-я плюсневая кость; 7 — проксимальная фаланга; 8 — дистальная фаланга; 9 — 5-я плюсневая кость; 10 — бугристость 5-ой плюсневой кости; 11 — кубовидная кость; 12 — пяточная кость; 13 — бугор пяточной кости.

1 — tálus; 2 — os naviculáre; 3 — os cuneiforme laterále; 4 — os cuneifórme intermédium; 5 — os cuneifórme mediále; 6 — os metatársale I; 7 — phálanx proximális; 8 — phálanx distális; 9 — os metatársale V; 10 — tuberósitas óssis metatarsális V; 11 — os cuboideum; 12 — calcáneus; 13 — tuber calcánei.

каждой фаланги различают *основание* (básis phálangis), *тело* (córpus phálangis) и *головку* (cáput phálangis). Каждая дистальная фаланга оканчивается *бугорком дистальной фаланги* (tuberósitas phálangis distális).

Большой палец стопы (hállux) имеет лишь проксимальную и дистальную фаланги.

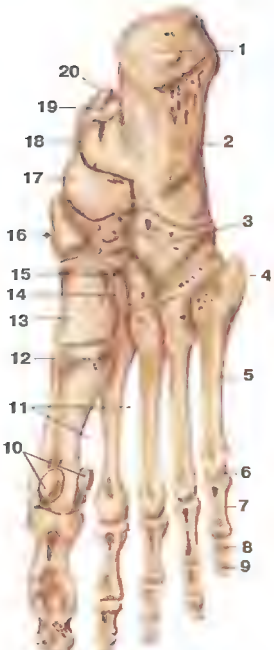

116 **Кости стопы, правой. Вид снизу**

1 — бугор пяточной кости; 2 — пяточная кость; 3 — кубовидная кость; 4 — бугристость 5-ой плюсневой кости; 5 — 5-я плюсневая кость; 6 — головка 5-ой плюсневой кости; 7 — проксимальная фаланга; 8 — средняя фаланга; 9 — дистальная фаланга; 10 — сесамовидные кости; 11 - межкостные плюсневые промежутки; 12 — бугристость 1-ой плюсневой кости; 13 — медиальная клиновидная кость; 14 — промежуточная клиновидная кость; 15 — латеральная клиновидная кость; 16 — ладьевидная кость; 17 — таранная кость; 18 — опора таранной кости; 19 — борозда сухожилия длинного сгибателя большого пальца стопы; 20 — задний отросток таранной кости.

1 — túber calcánei; 2 — calcáneus; 3 — os cuboideum; 4 — tuberósitas óssis metatarsális V; 5 — os metatarsále V; 6 — cáput óssis metatarsális V; 7 — phálanx proximális; 8 — phálanx média; 9 — phálanx distális; 10 — *óssa sesamoídea*; 11 — *spátia interóssea metatársi*; 12 — *tuberósitas óssis metatarsális* I; 13 — os cuneifórme mediále; 14 — os cuneifórme intermédium; 15 — os cuneifórme laterále; 16 — os naviculáre; 17 — tálus; 18 — sustentáculum táli; 19 — súlcus tendinis m. flexóris hállucis lóngi; 20 — processus postérior táli.

Развитие и возрастные особенности костей

У человека костная ткань начинает формироваться на 6-8-й неделе внутриутробного развития. Кости образуются или непосредственно из эмбриональной соединительной ткани — мезенхимы **(перепончатый остеогенез),** или на основе хрящевой модели кости **(хрящевой остеогенез)**. На месте эмбриональной соединительной ткани (перепончатый остеогенез), минуя стадию хряща, развиваются кости свода черепа, кости лица, часть ключицы. Такие кости называют первичными, покровными костями.

При развитии кости из мезенхимы в молодой соединительной ткани появляются *точки окостенения* (рис. 117). Постепенно точка окостенения увеличивается в размерах, костные перекладины (балки) срастаются, образуя своеобразную костную сеть. Молодые костные клетки **(остеобласты)** продуцируют межклеточное вещество **(остеоид),** в котором в дальнейшем откладываются соли кальция, фосфора. Сами остеобласты превращаются в костные клетки **(остеоциты)** и оказываются замурованными в костном веществе. Поверхностные слои соединительной ткани превращаются в **надкостницу**. Кости туловища, конечностей, основания черепа развиваются на основе хряща, напоминающего по своей форме значительно уменьшенную кость взрослого человека (рис. 118). Снаружи хрящ покрыт надхрящницей. Ее внутренний слой, прилежащий к хрящевой ткани, является ростковым, а наружный слой содержит значительное количество кровеносных сосудов.

Формирование костей, особенно длинных (трубчатых), происходит из нескольких точек окостенения. Первая такая точка появляется в средней части хряща (в будущем диафизе) на 8-й неделе эмбриогенеза и постепенно распространяется в стороны концов будущей кости. Вначале внутренний слой надхрящницы, покрывающей хрящевую модель будущей кости, продуцирует молодые костные клетки (остеобласты), которые откладываются на поверхности хряща **(перихондральное окостенение)**. Сама надхрящница постепенно превращается в надкостницу, а образующиеся молодые костные клетки формируют на поверхности хряща костную пластинку. Таким образом за счет надкостницы кость растет в толщину (**периостальный способ** образования костной ткани). Одновременно костная ткань начинает образовываться внутри хряща **(энхондральное окостенение)**. Врастающая внутрь хряща вместе с сосудами соединительная ткань образует молодые костные клетки, располагающиеся в виде тяжей возле остатков разрушающегося хряща. Такой способ образования кости (внутри хряща) получил название **эндохондрального окостенения**.

117 **Схема развития костей**

А — первичный центр окостенения в диафизе.
Б — первичный центр и слой субпериостальной кости.
В — центры окостенения появились в эпифизах.
Г — вся кость, кроме эпифизарных хрящевых пластинок и суставных поверхностей, окостенела.

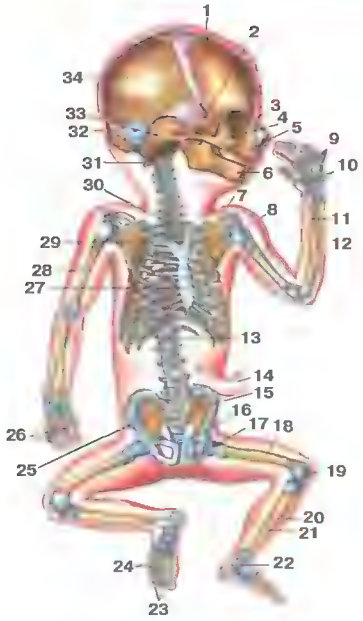

118 **Скелет плода. Плод 4 месяцев**

1 — лобная кость; 2 — клиновидная кость; 3 — носовая кость; 4 — скуловая кость; 5 — верхняя челюсть; 6 — нижняя челюсть; 7 — ключица; 8 — лопатка; 9 — пястье; 10 — запястье; 11 — лучевая кость; 12 — локтевая кость; 13 — 1-й поясничный позвонок; 14 — пупочный канатик; 15 — подвздошная кость; 16 — лобковая кость; 17 — седалищная кость; 18 — бедренная кость; 19 — надколенник; 20 — малоберцовая кость; 21 — большеберцовая кость; 22 — предплюсна; 23 — кости пальцев стопы; 24 — плюсна; 25 — 1-й крестцовый позвонок; 26 — кости пальцев кисти; 27 — грудина; 28 — плечевая кость; 29 — 1-ое ребро; 30 — 1-й грудной позвонок; 31 — 1-й шейный позвонок (атлант); 32 — затылочная кость; 33 — височная кость; 34 — теменная кость.

1 — os frontále; 2 — os sphenoidále; 3 — os násale; 4 — os zygomáticum; 5 — maxilla; 6 — mandibulâris; 7 — clavicula; 8 — scápula; 9 — metacárpus; 10 — cárpus; 11 — rádius; 12 — úlna; 13 — vértebra lumbâlis I; 14 — funículus umbilicâlis; 15 — os ílium; 16 — os púbis; 17 — os ischii; 18 — fémur; 19 — patélla; 20 — fíbula; 21 — tíbia; 22 — társus; 23 — óssa digitórum pédis; 24 — metatársus; 25 — vértebra sacrâlis I; 26 — óssa digitórum mânus; 27 — stérnum; 26 — húmerus; 29 — cósta I; 30 — vértebra thorácica I; 31 — vértebra cervicâlis I (átlas); 32 — os occipitále; 33 — os temporále; 34 — os parietále.

Костномозговой канал в трубчатых костях появляется в толще диафиза по мере рассасывания энхондрально образовавшейся кости и прорастания клеток эмбриональной соединительной ткани внутрь кости.

Учение о соединениях костей

Классификация соединений костей

Соединения костей являются частью опорно-двигательного аппарата, они удерживают кости друг возле друга и обеспечивают их подвижность при различных движениях.

Все соединения костей подразделяются на три большие группы: непрерывные соединения, полусуставы (симфизы) и (прерывные) синовиальные соединения (суставы).

Непрерывные соединения костей образованы различными видами соединительной ткани, расположенной между соединяющимися костями (рис. 119). К числу непрерывных соединений относят фиброзные, хрящевые и костные соединения. К ***фиброзным соединениям*** (*junctúra fibrósa*) *относят швы, синдесмозы и зубоальвеолярные соединения* («вколачивания»). **Швы** (sutúrae) — это соединения в виде тонкой соединительнотканной прослойки между костями черепа. В зависимости от формы соединяющихся костных краев различают *плоские, зубчатые* и *чешуйчатые* швы. **Плоский (гармоничный) шов** (sutúra plána) имеется между костями лицевого отдела черепа, где соединяются ровные края костей. **Зубчатые швы** (sutúrae serrátae) характеризуются изрезанностью соединяющихся костных краев. Такие швы располагаются между костями мозгового отдела черепа. Примером **чешуйчатого шва** (sutúra squamósa) является соединение чешуи височной кости с теменной костью. Швы служат зонами роста костей. Швы являются также зонами амортизации при толчках и сотрясениях во время ходьбы и при прыжках. После 40-50 лет многие швы начинают зарастать (синостозируются). Преждевременное зарастание швов ведет к деформации, асимметрии черепа.

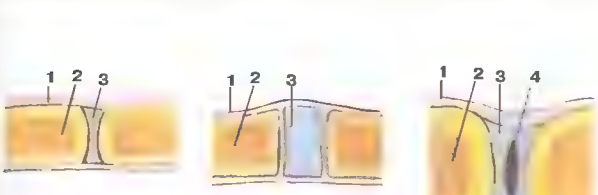

119 **Различные виды непрерывных соединений костей**

А — синдесмоз: 1 — надкостница; 2 — кость; 3 — волокнистая соединительная ткань.
Б — синхондроз: 1 — надкостница; 2 — кость; 3 — хрящ.
В — симфиз (гемиартроз): 1 — надкостница; 2 — кость; 3 — межлобковый диск, 4 — щель в межлобковом диске.

А — syndesmósis: 1 — periósteum; 2 — ós; 3 — téxtus connectívus fibrósus.
Б — synchondrósis: 1 — periósteum; 2 — ós; 3 — cartiláqo.
В — sýmphysis: 1 — periósteum; 2 — ós; 3 — discus interpúbicus; 4 — fissúra disci interpúbicus.



120 **Межкостная перепонка голени**

1 — *передняя связка головки малоберцовой кости*; 2 — межкостная перепонка голени; 3 — большеберцовая кость; 4 — передняя межберцовая связка; 5 — малоберцовая кость.

1 — lig. cápitis fibulae antérius; 2 — membrána interossea crúris; 3 — tibia; 4 — lig. tibiofibuláre antérior; 5 — fibula.

Синдесмозы (syndesmóses) представляют собой соединения костей посредством связок и межкостных мембран. *Связки* (ligaménta) в виде толстых пучков волокнистой соединительной ткани соединяют соседние кости. Связки укрепляют суставы, направляют и ограничивают движения костей. Большинство связок образованы коллагеновыми волокнами. Желтые связки, построенные из эластических волокон, соединяют дуги соседних позвонков. *Межкостные перепонки* (мембраны) натянуты, как правило, между диафизами трубчатых костей (рис. 120). Эти мембраны прочно удерживают длинные трубчатые кости друг возле друга и часто служат местом начала мышц.

Зубоальвеолярные соединения («вколачивания») (gomphósis, s.articulációnesdentoalveoláres) представляют собой соединения корня зуба со стенками зубной альвеолы, между которыми имеется тонкая соединительнотканная прослойка.

Хрящевыми соединениями, или **синхондрозами** (articulatiónes cartilagináeae, s. synchondróses), называют соединения костей с помощью хрящевой ткани. Этот вид соединений отличается большой прочностью и упругостью вследствие высоких эластических качеств хряща. Различают *постоянные синхондрозы*, существующие на протяжении всей жизни (например, межпозвоночные диски), и временные. *Временные синхондрозы* в определенном возрасте замещаются костной тканью (например, эпифизарные хрящи трубчатых костей).

Костные соединения (сращения, синостозы) образуются в результате замещения временных синхондрозов костной тканью. Примером синостоза является замещение костной тканью хрящай между лобковой, подвздошной и седалищной костями, в результате чего образуется единая тазовая кость.

Симфизы (sýmphyses), или **полусуставы,** в хрящевой прослойке между костями имеют узкую щелевидную полость. Поэтому симфизы занимают промежуточное положение между непрерывны-

ми (хрящевыми) и прерывными соединениями (суставами). Примером полусустава является лобковый симфиз.

Синовиальные соединения, или **суставы** (articulatiónes synoviáles, s.articulatio), являются прерывными соединениями костей. Для суставов характерно наличие покрытых хрящом суставных поверхностей, суставной капсулы, суставной полости и в ней синовиальной жидкости (рис. 121). У некоторых суставов дополнительно имеются образования в виде суставных дисков, менисков или суставной губы.

Суставные поверхности (fácies articuláres) могут соответствовать друг другу по конфигурации (быть конгруэнтными) или отличаться по форме и размерам (инконгруэнтные). *Суставной хрящ* (cartilágo articuláris), как правило, гиалиновый. Состоит суставной хрящ из хрящевых клеток (хондробластов и хондроцитов) и плотного упругого межклеточного вещества, содержащего коллагеновые волокна, придающие хрящу повышенную прочность (рис. 122). Лишь у височно-нижнечелюстного и грудино-ключичного суставов хрящ волокнистый, с повышенным содержанием соединительнотканных волокон. Толщина суставного хряща колеблется от 0,2 до 6 мм. У суставного хряща выделяют три зоны: *поверхностную* (zóna superficiális), *промежуточную* (zóna intermédia) и *глубокую* (zóna profúnda). Глубокая зона, непосредственно прилежащая к костной ткани, постепенно пропитывается солями кальция. Под действием механической нагрузки суставной хрящ уплощается, пружинит в силу своей упругости.

Суставная капсула (cápsula articuláris) прикрепляется к кости по периферии суставного хряща или на некотором отдалении от него. Капсула прочно срастается с надкостницей, образуя замкнутую *суставную полость* (cávitas articuláris), в пределах которой поддерживается давление ниже атмосферного. У суставной капсулы выделяют два слоя: фиброзную мембрану снаружи и синовиальную мембрану изнутри. *Фиброзная мембрана* (mem-

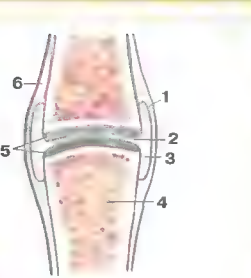

121 **Схема строения сустава (синовиальное соединение)**

1 — синовиальная мембрана; 2 — суставная щель; 3 — суставная полость; 4 — кость; 5 — суставной хрящ; 6 — надкостница.

1 — membrána sinoviális; 2 — fissúra articuláris; 3 — cávum articuláre; 4 — ós; 5 — cartilágo articuláris; 6 — periósteum.



122 **Строение суставного гиалинового хряща**

1 — надхрящница; 2 — зона хряща с молодыми хрящевыми клетками (хондрогенный слой); 3 — основное (межклеточное) вещество; 4 — группы хондроцитов (зрелые хрящевые клетки).

1 — perichóndrium; 2 — strátum chondrogénicum; 3 — substántia intercellúlaris; 4 — aggregátio chondrocýtica.

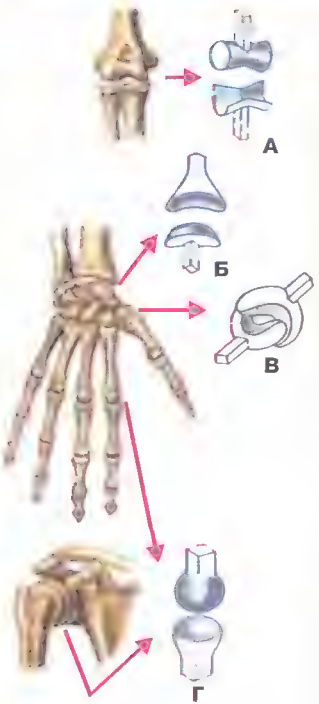

123 **Формы суставов (схема)**

А — блоковидный сустав; цилиндрический сустав.
Б — эллипсоидный сустав.
В — седловидный сустав.
Г — шаровидный сустав.

А — articulátio ginglýmus; articulátio trochoidea.
Б — articulátio ellipsoidea.
В — articulátio selláris.
Г — articulátio spheroidea.

brána fibrósa) прочная и толстая, образована волокнистой соединительной тканью. В некоторых местах фиброзная мембрана капсулы утолщается, образуя *капсулярные связки* (ligaménta capsulária), укрепляющие капсулу. *Внекапсульные связки* (ligaménta extracapsulária) находятся снаружи от суставной капсулы. Некоторые суставы в суставной полости имеют *внутрикапсулярные (внутрисуставные) связки* (ligaménta intracapsulária). Находясь внутри сустава, внутрисуставные связки покрыты синовиальной оболочкой (например, крестообразные связки коленного сустава). *Синовиальная мембрана* (membrána synoviális) тонкая, она выстилает фиброзную мембрану изнутри, а также образует микровыросты — синовиальные ворсинки, которые существенно увеличивают площадь поверхности мембраны. Синовиальная мембрана часто образует синовиальные складки (например, в коленном суставе), которые имеют в своей основе скопления жировой ткани.

Суставная полость (cávitas articuláris) представляет собой замкнутое щелевидное пространство, ограниченное суставными поверхностями костей, покрытыми суставным хрящом и капсулой. В суставной полости находится *синовиальная жидкость* (synóvia), слизеподобная, которая смачивает суставные поверхности и облегчает их скольжение друг относительно друга. Синовия участвует также в питании суставного хряща.

Суставные диски и мениски (disci et ménisci articuláres) являются внутрисуставными хрящевыми пластинками различной формы, устраняющими или уменьшающими несоответствия (инконгруэнтность) суставных поверхностей. Диски и мениски полностью или частично разделяют суставную полость на два этажа. Диск в виде сплошной хрящевой пластинки имеется у грудино-ключичного, височно-нижнечелюстного и некоторых других суставов. Мениски характерны для коленного сустава. Диски и мениски способны смещаться при движениях, амортизируют толчки и сотрясения.

Суставная губа (lábrum glenoidále) имеется у некоторых суставов (плечевого и тазобедренного). Она прикрепляется по краю суставной поверхности, увеличивая глубину суставной ямки.

Классификация суставов. Выделяют анатомическую и биомеханическую классификации суставов. Согласно анатомической классификации суставы подразделяются на простые и сложные, в зависимости от количества сочленяющихся костей, а также комплексные и комбинированные суставы. **Простой сустав** (articulátio simplex) образован двумя сочленяющимися костями (плечевой, тазобедренный и многие другие суставы). **Сложные суставы** (articulátio compósita) образованы тремя и более костями (лучезапястный, локтевой и др.) **Комплексный сустав** имеет внутрисуставной диск или мениск (грудино-ключичный, височно-нижнечелюстной, коленный). Комбинированные суставы анатомически изолированы, однако функционируют совместно. Например, правый и левый височно-нижнечелюстные суставы.

Согласно биомеханической классификации суставы классифицируют по числу осей вращения. Выделяют одноосные, двуосные и многоосные суставы (рис. 123). **Одноосные суставы** имеют одну ось вращения, вокруг которой происходят сгибание-разгибание (flexio-extensio) или отведение-приведение (abductio-adductio), либо вращение кнаружи (супинация, supinátio) и вовнутрь (пронация, pronátio). К одноосным суставам по форме суставных поверхностей относятся цилиндрические, блоковидные суставы. *Цилиндрический сустав* (articulário trochoidea) имеет форму правильного цилиндра, *ось движения в котором ориентирована вдоль* сустава. У *блоковидного сустава* (articulátio ginglymus) на его суставной поверхности имеются гребешок, борозда, проходящая поперек длинной оси сустава. Примерами цилиндрического сустава могут служить дистальный и проксимальный луче-локтевой суставы. Типичным блоковидным суставом является плечелучевой сустав. **Двуосные суставы** имеют две оси вращения. Например, сгибание и разгибание, отведение и приведение. К двуосным суставам относят эллипсоидные, мыщелковые, седловидные суставы. У *эллипсоидного сустава* (articulátio ellipsoidea) суставные поверхности имеют форму слегка выпуклого (вогнутого) эллипса (см. рис. 123). Например, лучезапястный сустав. *Мыщелковый сустав* (articulátio bicondyláris) по форме похож на эллипсоидный, однако расположен на возвышении (мыщелке). Примером мыщелкового сустава является парный атланто-затылочный сустав. *Седловидный сустав* (articulátio selláris) образован двумя седловидной формы суставными поверхностями, как это имеет место у запястно-пястного сустава большого (первого) пальца кисти.

Многоосные (трехосные) суставы (плечевой, тазобедренный) имеют шаровидную форму суставных поверхностей — *шаровидные суставы* (articulátio spheroidea). В этих суставах осуществляются самые разнообразные движения: сгибание-разгибание, отведение-приведение, супинация-пронация. К многоосным суставам относятся также *плоские суставы* (articulátio plána), суставные поверхности которых являются как бы частью поверхности шара большого диаметра.

Развитие и возрастные особенности соединений костей

У человека в эмбриогенезе на месте будущих соединений между растущими костями образуется мезенхимная прослойка (рис. 124). В дальнейшем величина мезенхимной прослойки между костями уменьшается, постепенно она заменяется фибро-

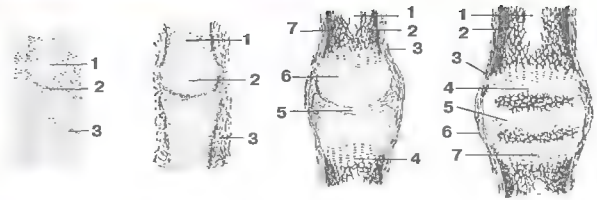

124 **Различные стадии образования межкостных соединений**

А. 1 — предхрящевая концентрация мезенхимы; 2 — положение будущей полости сустава; 3 — зачаток перехондрия.
Б. 1 — хрящевой зачаток диафиза; 2 — хрящевой зачаток эпифиза; 3 — перехондрий.
В. 1 — костномозговая полость; 2 — диафиз; 3 — надкостница; 4 — зона эрозии хряща; 5 — полость сустава; 6 — хрящевой зачаток эпифиза; 7 — хрящевой зачаток диафиза.
Г. 1 — костномозговая полость; 2 — надкостница; 3 — суставная капсула; 4 — точка окостенения; 5 — суставная щель; 6 — надкостница; 7 — точка окостенения.

зной или хрящевой тканью. При формировании суставов (синовиальных соединений) в мезенхимной прослойке образуется щель. Из мезенхимы образуются также суставная капсула и связки. Глубокий слой капсулы преобразуется в синовиальную мембрану. В зонах коленного, височно-нижнечелюстного и других комплексных суставов образуются две суставные щели, мезенхима между ними превращается во внутрисуставной диск (мениск). При образовании симфизов из мезенхимной прослойки между сочленяющимися костями формируется хрящ, а в его толще — узкая щель.

У новорожденных все анатомические элементы соединений костей в основном сформированы, однако их дифференцировка продолжается и после рождения. При оптимальной функциональной нагрузке (движениях) долгие годы суставы не испытывают явных инволютивных изменений. При длительных чрезмерных физических нагрузках, а также с возрастом наблюдаются структурные и функциональные изменения суставов. Это может быть истончение суставного хряща, склерозирование суставной капсулы, связок, образование остеофитов (костных выростов) на краях суставных поверхностей.

СОЕДИНЕНИЯ КОСТЕЙ ЧЕРЕПА

Кости черепа соединяются между собой преимущественно при помощи непрерывных соединений — швов. Исключением является височно-нижнечелюстной сустав.

Соседние кости крыши черепа соединены при помощи зубчатых швов (рис. 125). Медиальные края двух теменных костей соединяются зубчатым *сагиттальным швом* (sutúra sagittális), лобная и теменная кости — зубчатым *венечным швом*

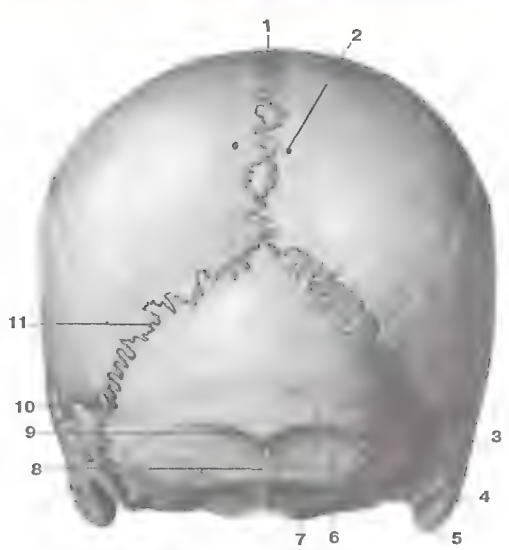

125 **Зубчатые сагиттальный и ламбдовидный швы черепа**

1 — сагиттальный шов; 2 — теменное отверстие; 3 — сосцевидное отверстие; 4 — сосцевидная вырезка; 5 — сосцевидный отросток; 6 — верхняя выйная линия; 7 — нижняя выйная линия; 8 — наружный затылочный гребень; 9 — наружный затылочный выступ; 10 — теменно-сосцевидный шов; 11 — ламбдовидный шов

1 — sutura sagittális; 2 — forámen parietále; 3 — forámen mastoideum; 4 — incisura mastoidea; 5 — procéssus mastoideus; 6 — linea núchae supérior; 7 — linea núchae inférior; 8 — crista occipitális extérna; 9 — protuberántia occipitális extérna; 10 — sutúra parietomastoidea; 11 — sutúra lambdoidea.

(sutura coronális), теменные и затылочная кости — при помощи зубчатого *ламбдовидного шва* (sutúra lambdoidea). Чешуя височной кости с большим крылом клиновидной кости и с теменной костью соединены *чешуйчатым швом* (sutúra squamósa). Кости лицевого отдела черепа соединяются при помощи ровных *плоских (гармоничных) швов*. Названия швов обычно даются по наименованию двух соединяющихся костей: *носо-верхнечелюстной шов* (sutúra nasomaxillàris) — между носовой костью и лобным отростком верхнечелюстной кости, *лобно-решетчатый шов* (sutúra frontoethmoidális) и другие (см. рис. 72).

126 **Височно-нижнечелюстной сустав. Вид с латеральной стороны**

1 - скуловая дуга; 2 — жевательная бугристость; 3 — шило-нижнечелюстная связка; 4 — латеральная связка.

1 — árcus zygomáticus; 2 — tuberósitas masseténca; 3 — lig. stylomandibuláre; 4 — lig. laterále.

В области основания черепа имеются хрящевые соединения — синхондрозы. Между телом клиновидной кости и базилярной частью затылочной кости расположен *клиновидно-затылочный синхондроз* (synchondrósis sphenooccipitális), между пирамидой височной кости и базилярной частью затылочной кости — *каменисто-затылочный синхондроз* (synchondrósis petrooccipitális). Большинство синхондрозов с возрастом замещается костной тканью.

Височно-нижнечелюстной сустав (articulátio temporo-mandibuláris) образован суставной головкой нижней челюсти и нижнечелюстной ямкой и суставным бугорком височной кости, покрытыми волокнистым хрящом (рис. 126). Суставная капсула широкая, свободная. На височной кости она прикреплена кпереди от суставного бугорка, а сзади — возле каменисто-барабанной щели. Внутри сустава имеется суставной диск, разделяющий суставную полость на два изолированных друг от друга отдела (этажа) — верхний и нижний (рис. 127).

Височно-нижнечелюстной сустав укреплен капсульными и внекапсульными связками. *Латеральная связка* (ligaméntum laterále) является утолщением капсулы. Эта связка начинается на основании скулового отростка височной кости, идет вниз и кзади и прикрепляется к задне-латеральной поверхности мыщелкового отростка нижней челюсти (см. рис. 126). У височно-нижнечелюстного сустава имеется две внекапсульные связки, расположенные с медиальной стороны от сустава (рис. 128). *Клино-*

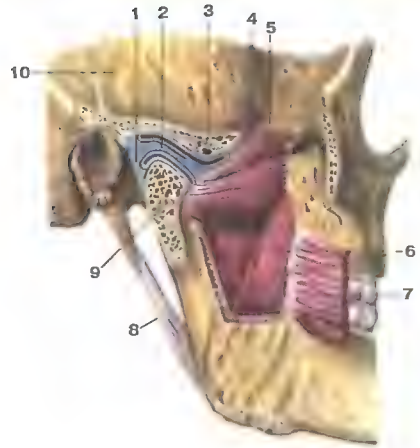

127 **Височно-нижнечелюстной сустав, правый. Вид с латеральной стороны. Скуловая дуга удалена. Суставная капсула вскрыта**

1 суставная капсула; **2** — суставной диск; **3** — суставной бугорок; **4** — верхняя головка латеральной крыловидной мышцы; **5** — нижняя головка латеральной крыловидной мышцы; **6** — медиальная крыловидная мышца; **7** — щечная мышца; **8** — шило-нижнечелюстная связка; **9** — головка нижней челюсти; **10** - чешуйчатая часть височной кости.

1 cápsula articulāris; **2** — discus articulāris; **3** — tubérculum articulāre; **4** — caput supérius m. pterygoidei lateralis; **5** — caput inférius m. pterygoidei lateralis; **6** — m. pterygoideus medialis; **7** — m. buccinátor; **8** lig. stylomandibulāre; **9** — caput mandibulae; **10** — pars squamósa.

видно-нижнечелюстная связка (ligaméntum sphenomandibulāre) начинается на ости клиновидной кости и прикрепляется к язычку нижней челюсти, вблизи ее угла. *Шило-нижнечелюстная связка* (ligaméntum stylomandibulāre) берет начало на шиловидном отростке височной кости и прикрепляется к медиальной стороне угла нижней челюсти.

Височно-нижнечелюстной сустав парный, комплексный (имеет суставной диск), комбинированный, эллипсоидной формы. В правом и левом височно-нижнечелюстных суставах совершаются опускание и поднимание нижней челюсти, соответствующие открыванию и закрыванию рта. Выдвижение нижней челюсти вперед и возвращение в исходное положение происходит при смещении суставных отростков нижней челюсти вместе с суставными дисками на суставные бугорки височных костей. В височно-нижнечелюстных суставах совершаются движения нижней челюсти вправо и влево (боковые движения)

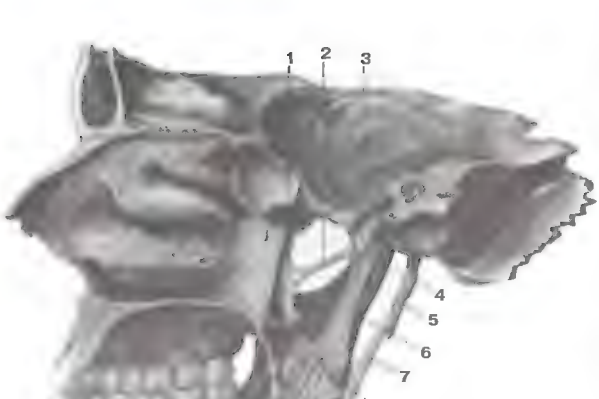

128 **Внекапсульные связки височно-нижнечелюстного сустава. Вид с медиальной стороны**

1 — крыловидный отросток (латеральная пластинка); 2 — крыловидно-остистая связка; 3 — угловая ость; **4** — капсула нижнечелюстного сустава; **5** — шиловидный отросток; 6 — клиновидно-нижнечелюстная связка; 7 — шило-нижнечелюстная связка; 8 — крыловидный крючок; 9 — крыловидно-нижнечелюстной шов (связка).

1 — processus pterygoideus (lamina lateralis); 2 — lig. pterygospinosum; 3 — spina angularis; **4** — capsula articulationis temporomandibularis; 5 — processus styloideus; 6 — lig. sphenomandibulare; 7 — lig. stylomandibulare; 8 — hamulus pterygoideus; 9 — raphe (ligamentum) pterygomandibularis.

Соединения позвонков. Тела соседних позвонков соединяются с помощью *межпозвоночных дисков* (disci intervertebráles), а дуги и отростки — при помощи суставов и связок (рис. 129). В составе каждого межпозвоночного диска выделяют центральную и периферическую части. Центральная часть диска называется *студенистым ядром* (núcleus pulpósus), а периферическая часть — *фиброзным кольцом* (ánnulus fibrósus) (рис. 130). Студенистое ядро, являющееся остатком спинной струны (хорды), играет роль амортизатора между телами двух соседних позвонков. Иногда внутри студенистого ядра имеется горизонтальная узкая щель, что позволяет называть такое соединение симфизом (полусуставом). Периферическая часть межпозвоночного диска (фиброзное кольцо) построено из волокнистого хряща.

Толщина межпозвоночного диска зависит от уровня его расположения и подвижности соответствующего отдела позвоночника. В грудном отделе, наименее подвижном, толщина межпозвоночного диска составляет 3-4 мм, в шейном отдвле, обладающем большей подвижностью, — 5-6 мм, в поясничном отделе толщина диска равна 10-12 мм.

Соединения тел позвонков подкрепляются передней и задней продольными связками. *Передняя продольная связка* (ligaméntum longitudinále antérius) идет по передней поверхности тел позвонков и межпозвоночных дисков, с которыми эта связка прочно срастается. Эта связка начинается на глоточном бугорке затылочной кости и переднем бугорке передней дуги атланта и заканчивается на уровне 2-3 поперечных линий крестца, прочно срастаясь с межпозвоночными дисками.

129 **Соединение позвонков. Вид сбоку. Поясничный отдел, часть позвоночного канала вскрыта**

1 — желтая связка; 2 - задняя продольная связка; 3 — межпозвоночный диск; 4 — межпозвоночное отверстие; 5 — передняя продольная связка; 6 — дугоотростчатый сустав; 7 — межостистая связка; 8 — надостистая связка.

1 — lig. flávum; 2 — lig. longitudinále postérius; 3 — discus intervertebrális; 4 — for. intervertebrále; 5 — lig. longitudinále antérius; 6 — articulátio zygapophysiális; 7 lig. interspinále; 8 - lig. supraspinále.

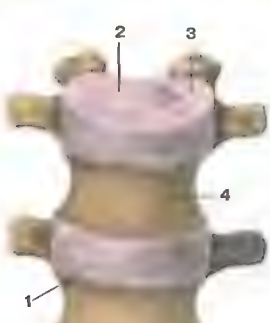

130 **Межпозвоночные диски поясничного отдела позвоночника. Вид спереди и сверху**

1 — межпозвоночный диск; 2 — студенистое ядро; 3 — фиброзное кольцо; 4 — тело позвонка.

1 — discus intervertebrális; 2 — núcleus pulpósus; 3 — ánulus fibrósus; 4 — córpus vértebrae.

Задняя продольная связка (ligaméntum longitudinále postérius) идет внутри позвоночного канала по задней поверхности тел позвонков от осевого позвонка до уровня первого копчикового позвонка. Эта связка также прочно срастается с межпозвоночными дисками, с их задней поверхностью. На уровне срединного атлантоосевого сустава задняя продольная связка соединяется с крестообразной связкой.

Дуги соседних позвонков соединяются посредством *желтых связок* (ligaménta fláva), состоящих из эластической соединительной ткани, имеющей желтоватый цвет (рис. 131). Эти связки прочные, упругие.

Суставные отростки образуют *дугоотростчатые (межпозвоночные) суставы* (articulatiónes zygapophysiáles, s. intervertebráles). Суставная капсула у этих суставов, укрепленная фиброзными волокнами, прикрепляется по краям суставных поверхностей суставных отростков соседних позвонков (рис.132). Эти соединения относят к плоским, многоосным, малоподвижным соединениям.

Остистые отростки позвонков соединяются между собой с помощью межостистых и надостистой связок. *Межостистые связки* (ligámenta interspinália) представляют собой толстые фиброзные пластины, расположенные между остистыми отростками (см. рис. 129). *Надостистая связка* (ligaméntum supraspinále) прикрепляется к верхушкам остистых отростков всех позвонков. В шейном отделе эта связка получила название *выйной связки* (ligaméntum núchae). Задний край надостистой связки свободен и натягивается между наружным затылочным выступом вверху и вершинами остистых отростков шейных позвонков внизу (рис. 133).

Между поперечными отростками располагаются соединяющие их *межпоперечные связки* (ligaménta intertransversária). В шейном отделе позвоночника эти связки нередко отсутствуют.

131 Связки позвоночного столба. Вид спереди, со стороны позвоночного канала. Тела у части позвонков удалены

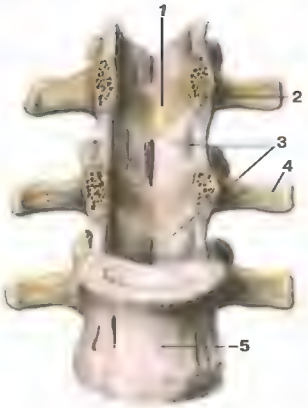

1 — дуга позвонка; 2 — ножка дуги позвонка; 3 — желтые связки; 4 — поперечный отросток; 5 — передняя продольная связка.

1 — árcus vertebrâles; 2 — pediculus árcus vértebrae; 3 — ligg. fláva; 4 — procéssus transvérsus; 5 — lig. longitudinále antérius.

132 Межпозвоночный диск и дугоотростчатые (межпозвоночные) суставы. Вид сверху. Горизонтальный распил между III и IV поясничными позвонками

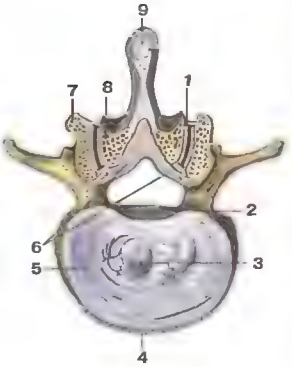

1 — дугоотростчатый сустав (вскрыт); 2 — задняя продольная связка; 3 — студенистое ядро; 4 — передняя продольная связка; 5 — фиброзное кольцо; 6 — желтая связка (разрезана); 7 — нижний суставной отросток III поясничного позвонка; 8 — верхний суставной отросток IV поясничного позвонка; 9 — надостистая связка.

1 — articulátio zygapophysiális (вскрыт); 2 — lig. longitudinále postérius; 3 — núcleus *pulpósus*; 4 — *lig. longitudinále antérius*; 5 — ánulus fibrósus; 6 — *lig.* fláyum (разрезана); 7 — procéssus articulâris inférior LIII; 8 — procéssus articulâris supérior LIV; 9 — lig. supraspinále.

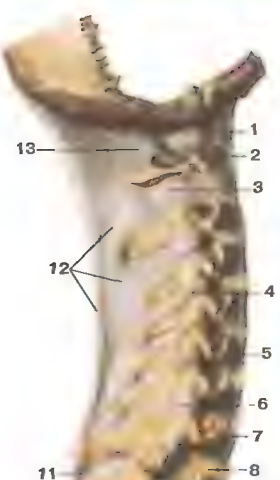

133 **Надостистая связка в шейном отделе позвоночного столба (выйная связка). Вид сбоку**

1 — передняя атланто-затылочная мембрана; 2 — атлант; 3 — капсула латерального атланто-осевого сустава; 4 — дугоотростчатый сустав; 5 — передняя продольная связка; 6 — капсула дугоотростчатого сустава; 7 — выступающий позвонок; 8 — межпозвоночный диск; 9 — реберная ямка поперечного отростка; 10 — надостистая связка; 11 — межостистая связка; 12 — выйная связка; 13 — задняя атланто-затылочная мембрана.

1 — membrána atlantooccipitális antérior; 2 — átlas; 3 — cápsula articulatiónis atlantoaxiális laterális; 4 — art. zygapophysiális; 5 — lig.longitudinále antérius; 6 — cápsula art. zygapophysiális; 7 — vértebra prominens; 8 — discus intervertebrális; 9 — fóvea costális procéssus transvérsus; 10 — lig.supraspinále; 11 — lig interspinále; 12 — lig.núchae; 13 — membrána atlantooccipitális postérior.

Крестцово-копчиковый сустав (articulátio sacrococcýgea) представляет собой соединение верхушки крестца с первым копчиковым позвонком. Часто в межпозвоночном диске этого соединения имеется щель. Соединение крестца с копчиком укрепляется с помощью нескольких связок. Парная *латеральная крестцово-копчиковая связка* (ligaméntum sacrococcýgeum laterále) идет от нижнего края латерального крестцового гребня к боковой стороне копчика. Эта связка аналогична межпоперечным связкам. *Вентральная крестцово-копчиковая связка* (ligaméntum sacrococcýgeum ventrále) представляет собой продолжение передней продольной связки. *Поверхностная дорсальная крестцово-копчиковая связка* (ligaméntum sacrococcýgeum dorsále superficiále) идет от края крестцовой щели до задней поверхности копчика. *Глубокая дорсальная крестцово-копчиковая связка* (ligaméntum sacrococcýgeum dorsále profúndum), являясь продолжением задней продольной связки, располагается на задней поверхности тел первого копчикового и крестцовых позвонков. Крестцовые и копчиковые рога соединены между собой с помощью соединительной ткани (синдесмозы).

Подвижность в крестцово-копчиковом соединении более выражена у женщин. Во время родов возможно некоторое отклонение копчика назад, что увеличивает размеры родовых путей.

С черепом, его затылочной костью, соединяется первый шейный позвонок. Соединения эти прочные, подвижные и сложные по строению. К соединениям позвоночного столба с черепом относятся атланто-затылочный, срединный и латеральные атланто-осевые суставы (рис.134).

Атланто-затылочный сустав (articulátio atlantooccipitális), комбинированный, мыщелковый. Он образован двумя мыщелками затылочной кости, соединяющимися с соответствующими верхними суставными ямками атланта. Каждый из этих суставов имеет свою суставную капсулу. Вместе они укреплены двумя атланто-затылочными мембранами. *Передняя атланто-затылочная мембрана* (membrána atlantooccipitális antérior) натянута между базилярной частью затылочной кости и передней дугой атланта (рис.135). *Задняя атланто-затылочная мембрана* (membrána atlantooccipitális postérior) более тонкая и более широкая, чем передняя. Она прикрепляется к задней полуокружности большого затылочного отверстия и задней дуге атланта (рис.136).

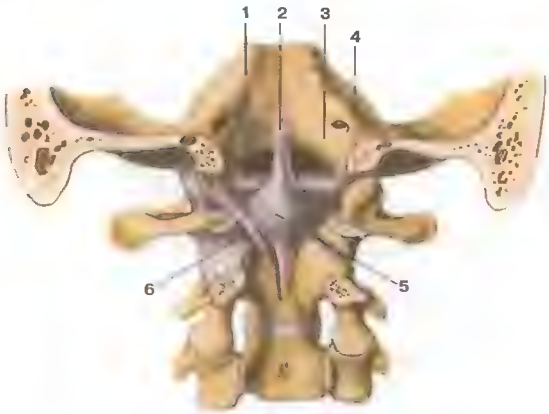

134 **Связки и суставы шейных позвонков и затылочной кости. Вид сзади, со стороны позвоночного канала**

1 — крыловидная связка; 2 — продольные пучки; 3 — затылочная кость; 4 — атланто-затылочный сустав; 5 — крестообразная связка; 6 — поперечная связка атланта.

1 — lig. alâre; 2 — fasc. longitudinâles; 3 — os occipitâle; 4 — articulâtio atlantooccipitâlis; 5 — lig. cruciforme atlântis; 6 — lig. transvérsum atlântis.

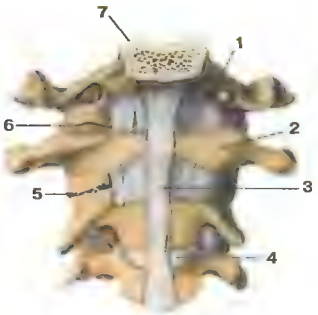

135 **Связки шейных позвонков и затылочной кости. Вид спереди**

1 — передняя атланто-затылочная мембрана; 2 — атлант; 3 — передняя продольная связка; 4 — межпозвоночный диск; 5 — латеральный атланто-осевой сустав; 6 — атланто-затылочный сустав; 7 — базилярная часть затылочной кости.

1 — membrána atlantooccipitális antérior; 2 — átlas; 3 — lig. longitudinále antérius; 4 — discus intervertebrális; 5 — articulátio atlantoaxiális laterális; 6 — articulátio atlantooccipitális; 7 — párs basiláris óssis occipitális.

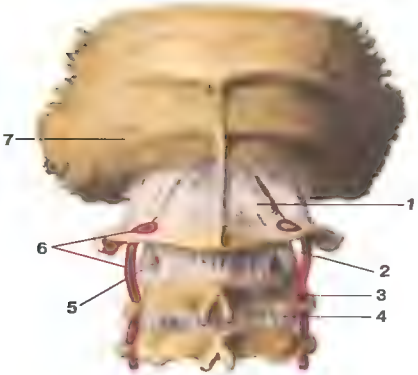

136 **Задняя атланто-затылочная мембрана. Вид сзади**

1 — задняя атланто-затылочная мембрана; 2 — задняя дуга атланта; 3 — остистый отросток осевого позвонка; 4 — желтая связка; 5 — латеральный атланто-осевой сустав; 6 — борозда позвоночной артерии; 7 — затылочная кость.

1 — membrána atlantooccipitális postérior; 2 — árcus postérior atlántis; 3 — procéssus spinósus; 4 — lig. fiávum; 5 — articulátio atlantoaxiális laterális; 6 — artéria vertebrális; 7 — os occipitále.

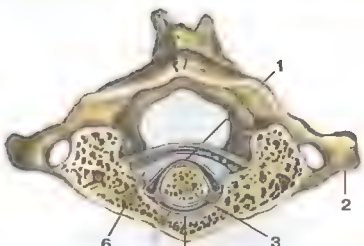

Соединение атланта с зубом осевого позвонка. Вид сверху

1 — задняя суставная поверхность зуба; 2 — поперечный отросток атланта; 3 — зуб (горизонтальный распил); 4 - ямка зуба; 5 — передняя суставная поверхность зуба; 6 — поперечная связка атланта.

1 — fácies articulāris postérior déntis; 2 — processus transversus atlántis; 3 — déns (горизонтальный распил); 4 — fóvea dántis; 5 — fácies articulāris antérior dántis; 6 — lig. transvérsum atlántis.

У правого и левого атланто-затылочных суставов движения происходят одновременно, вместе (комбинированные суставы). Вокруг фронтальной оси осуществляются наклоны головы вперед и назад (кивательные движения). Их объем составляет для наклона вперед 20°, наклона назад — 30°. Вокруг сагиттальной оси возможно отведение головы от срединной линии (наклон вбок) и возвращение в исходное положение общим объемом до 20°.

Срединный атланто-осевой сустав (articulátio atlantoaxiālis mediāna) образован передней и задней суставными поверхностями зуба осевого позвонка (рис.137). Зуб спереди соединяется с ямкой зуба на задней поверхности передней дуги атланта. Сзади зуб сочленяется с *поперечной связкой атланта* (ligaméntum transvérsum atlántis). Эта связка натянута между внутренними поверхностями латеральных масс атланта. Переднее и заднее сочленения зуба имеют отдельные суставные полости и суставные капсулы, но рассматриваются обычно как единый срединный атланто-осевой сустав.

Срединный атланто-осевой сустав является цилиндрическим одноосным суставом. В нем возможны повороты головы относительно вертикальной оси. Повороты атланта вместе с черепом вокруг зуба совершаются на 30-40° в каждую сторону.

Латеральный атланто-осевой сустав (articulátio atlantoaxiālis laterālis), парный, образован суставной ямкой на латеральной массе атланта и верхней суставной поверхностью на теле осевого позвонка (рис. 138).

Срединный и латеральные атланто-осевые суставы укреплены несколькими связками (см. рис. 134 и 135). *Связка верхушки зуба* (ligaméntum ápicis déntis), непарная, тонкая, натянута между задним краем передней окружности большого затылочного отверстия и верхушкой зуба. *Крыловидные связки* (ligaménta alária), парные. Каждая из них берет начало на боковой поверхности зуба второго шейного позвонка, направляется косо вверх и латерально, прикрепляется к внутренней поверхности мыщелка затылочной кости. Крыловидные связки ограничивают чрезмерные повороты головы в срединном атланто-осевом суставе.

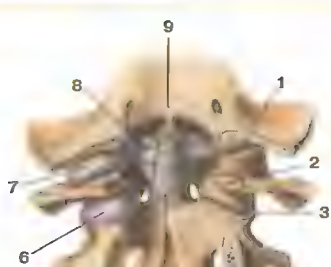

133 **Связки и суставы атланта и осевого позвонка. Вид изнутри и сзади**

1 — атланто-затылочный сустав; 2 — задняя дуга атланта (удалена); 3 — латеральный атланто-осевой сустав; 4 — задняя суставная поверхность зуба; 5 - осевой позвонок; 6 - суставная капсула латерального атланто-осевого сустава; 7 - суставная капсула атланто-затылочного сустава; 8 — крыловидная связка; 9 — связка верхушки зуба

1 — art. atlantooccipitális; 2 — árcus postérior atlántis; 3 - art. atlantoaxiális laterális; 4 — fácies articulária postérior déntis; 5 — áxis; 6 - cápsula articulária art. atlantoaxiális; 7 — cápsula articulária art. atlantooccipitális; 8 — lig. aláre; 9 - lig. ápicis déntis.

Кзади от связки верхушки зуба и крыловидных связок находится *крестообразная связка атланта* (ligaméntum cruciförme atlántis). Она образована *поперечной связкой атланта* (ligaméntum transvérsum atlántis) и продольными пучками фиброзной ткани, идущими вверх и вниз от поперечной связки атланта. Верхний пучок оканчивается на передней полуокружности большого затылочного отверстия, нижний — на задней поверхности тел осевого позвонка.

Сзади от крестообразной связки со стороны позвоночного канала атланто-осевые суставы и их связки покрыты широкой и прочной соединительнотканной *покровной мембраной* (membrána tectória) (рис. 139). На уровне осевого позвонка она переходит в заднюю продольную связку. Вверху покровная мембрана заканчивается на внутренней поверхности базилярной части затылочной кости.

Латеральные и срединный атланто-осевые суставы являются комбинированными. Одновременно с поворотом в срединном атланто-осевом суставе в атланто-затылочных и латеральных атланто-осевых суставах осуществляется лишь скольжение с незначительным смещением суставных поверхностей.

Позвоночный столб в целом

Позвоночный столб (colúmna vertebrális), или позвоночник, образован позвонками, соединенными между собой с помощью межпозвоночных дисков, дугоотростчатых соединений (суставов), связок и мембран. Позвоночный столб выполняет опорную функцию, является гибкой осью туловища. Позвоночник участвует в формировании задней стенки грудной и брюшной полостей, таз, является вместилищем для спинного мозга.

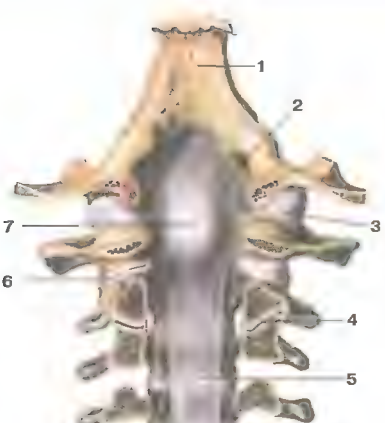

139 **Покровная мембрана, переходящая книзу в заднюю продольную связку (позвоночника)**

— скат; 2 подъязычный канал; 3 — суставная капсула; 4 — дугоотростчатое соединение; 5 — задняя продольная связка; 6 — латеральный атланто-осевой сустав; 7 — зуб осевого позвонка.

— clivus; 2 canális hypoglóssi; 3 — cápsula articuláris; 4 — articulátio zygapophysiális; 5 — lig. longitudinále postérius; 6 — articulátio atlantoaxiális laterális; 7 — dens.

позвоночник обрвзует изгибы в сагиттальной и фронтальной плоскостях (см. 15). Изгибы позвоночного столба выпуклостью назад нвзываются *кифозами*, клостью вперед — *лордозами*, вбок — *сколиозами*. Различвют следующие физиологические изгибы позвоночника: шейный и поясничный лордозы, грудной естцовый кифозы.

ормирование изгибов позвоночного столба происходит только после рождения. ворожденного ребенка позвоночник имеет вид дуги, выпуклостью обращенной д Когда ребенок нвчинает держать головку, садиться, формируется шейный оз. Его образование связано с увеличением тонуса затылочных мышц, удерживающих голову. При стоянии, хождении формируется поясничный лордоз. Одновременно с формированием лордозов компенсаторно обрвзуются грудной и крестцокифозы. Увеличение грудного кифоза нвблюдается в старческом возрвсте (стврий горб). В результате болезненных процессов или длительной неправильной дки (ребенка в школе) могут развивvться нефизиологические изгибы позвоночв сторону (сколиозы).

СОЕДИНЕНИЯ РЕБЕР С ПОЗВОНОЧНЫМ СТОЛБОМ И ГРУДИНОЙ

Ребра соединяются с позвонками при помощи **реберно-позвоночных суставов** (articulatiónes costovertebráles), к которым относятся суставы головки ребра и реберно-поперечные суставы. Передние концы ребер соединяются с грудиной (рис. 140).

Сустав головки ребра (articulátio cápitis cóstae) образован верхней и нижней реберными ямками (полуямками) двух соседних грудных позвонков и головкой ребра (рис. 141). От гребешка головки ребра к межпозвоночному диску в полости суставов идет внутрисуставная *связка головки ребра* (ligaméntum cápitis cóstae intraarticuláre). Эта связка отсутствует у I, II и XII ребер, головка которых не имеет гребешка. Снаружи капсула сустава головки ребра укреплена *лучистой связкой головки ребра* (ligaméntum cápitis cóstae radiátum) (рис. 142).

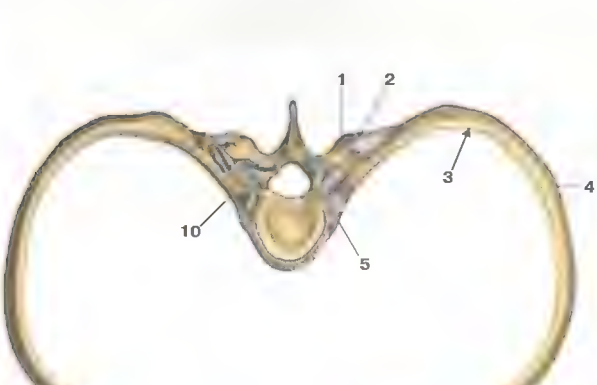

140 **Соединение рабер с позвоночным столбом и с грудиной**

1 — поперечный отросток; 2 — реберно-поперечный сустав; 3 — угол ребра; 4 — тело ребра; 5 — суставная капсула сустава головки ребра; 6 — лучистые грудино-реберные связки; 7 — тело грудины; 8 — мембрана грудины; 9 — хрящ ребра.

1 — procéssus transvérsus; 2 — articulátio costotransversária; 3 — ángulus cóstae; 4 — corpus cóstae; 5 — cápsula articulāris cápitis cōstae; 6 — ligg. sternocostália radiáta; 7 — córpus stérni; 8 — membrána stérni; 9 — cartilágo costális.

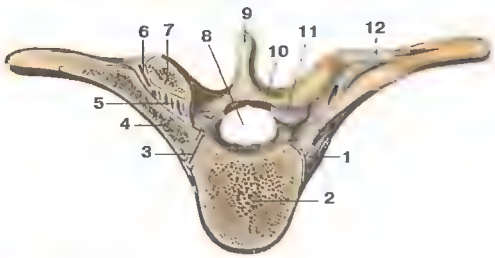

141 **Реберно-позвоночные суставы. Сустав головки ребра и реберно-поперечный сустав**

1 — лучистая связка головки ребра; 2 — тело позвонка; 3 — сустав головки ребра; 4 — шейка ребра; 5 реберно-поперечная связка; 6 — реберно-поперечный сустав; 7 — поперечный отросток; 8 — позвоночное отверстие; 9 — остистый отросток; 10 — дуга позвонка; 11 — верхний суставной отросток; 12 — латеральная реберно-поперечная связка.

1 — lig.cáputis cóstae radiátum; 2 — córpus vértebrae; 3 — articulátio cápitis cóstae; 4 — cóllum cóstae; 5 — lig. costotransversárium; 6 — articulátio costotransversárium; 7 — procéssus transvérsus; 8 — forámen vertebrále; 9 — procéssus spinósus; 10 — árcus vértebrae; 11 — procéssus articulâris supérior; 12 — lig.costotransversárium laterále.

142 **Связки реберно-поперечных суставов. Лучистые связки головок рабер. Вид сбоку**

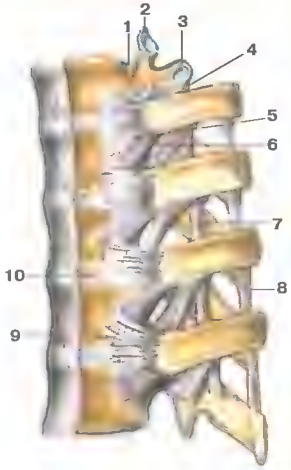

1 - fóvea costalis supérior; 2 — procéssus articulâris supérior; 3 — fóvea costális procéssus transvérsus; 4 — lig. intertransversárium; 5 — lig.cápitis cóstae radiátum; 6 — forámen costotransversárium; 7 — lig. costotransversárium; 8 — lig. supraspinále; 9 — lig. longitudinále antérius; 10 — discus intervertebrális.

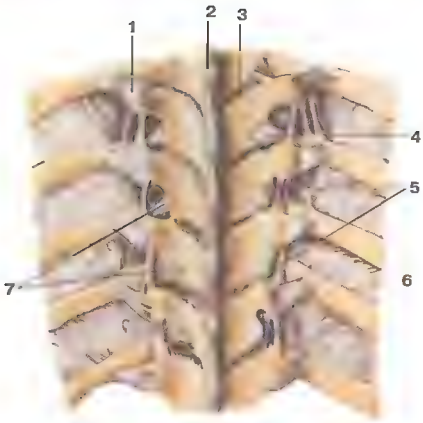

143 **Связки реберно-поперечного сустава. Вид сзади**

1 — реберно-поперечная связка; 2 — надостная связка; 3 — желтая связка; 4 — верхняя реберно-поперечная связка; 5 — межпоперечные связки, 6 — внутренняя межреберная мембрана; 7 — латеральные реберно-поперечные связки.

1 — lig. costotransversárium; 2 — lig. supraspinále; 3 — lig. flávum; 4 — lig. costotransversárium supérius; 5 — lig. intertransversárium; 6 — membrána intercostális intérna; 7 — ligg. costotransversárium laterále.

Эта связка начинается на передней поверхности головки ребра, веерообразно расходится и прикрепляется к телам соседних позвонков и межпозвоночному диску.

Реберно-поперечный сустав (articulátio costotransversáris) образован бугорком ребра и реберной ямкой на поперечном отростке II-X грудных позвонков. Тонкая суставная капсула прикрепляется по краю суставных поверхностей. Капсулу укрепляет *реберно-поперечная связка* (ligaméntum costotransversárium). Реберно-поперечный сустав и сустав головки ребра комбинированные, движения в них осуществляются совместно. В них возможно движение вокруг общей оси, проходящей вдоль шейки ребра через центры реберно-поперечных суставов. При вращении концов ребер относительно этой оси осуществляется поднимание передних реберных концов, соединенных с грудиной.

Сустав головки ребра и реберно-поперечный сустав укреплены также при помощи *верхней реберно-поперечной связки* (ligaméntum costo-transversárium supérius) и *латеральной реберно-поперечной связки* (ligaméntum costo-transversárium laterále) (рис. 143).

Соединения ребер с грудиной

Ребра соединяются с грудиной с помощью суставов и синхондрозов (рис. 144). Хрящ I ребра срастается с грудиной (синхондроз). Хрящи II-VII ребер, соединяясь с грудиной, образуют *грудино-реберные суставы* (artículatiónes sterno-costáles). Суставными поверхностями служат передние концы реберных хрящей и реберные вырезки грудины. Суставные капсулы являются продолжением надхрящницы реберных хрящей, переходящей в надкостницу грудины.

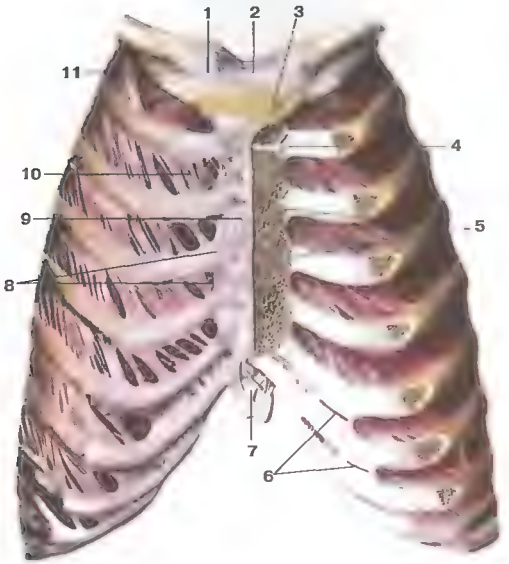

144 **Соединения ребер с грудиной**

1 — передняя грудино-ключичная связка; 2 — межключичная связка; 3 — синхондроз рукоятки грудины; 4 — внутрисуставная грудино-реберная связка; 5 — грудино-реберные суставы; 6 — межхрящевые суставы; 7 — реберно-мечевидные связки; 8 — лучистые грудино-реберные связки; 9 — мембрана грудины; 10 — наружная межреберная мембрана; 11 — реберно-ключичная связка.

1 — lig. sternoclaviculáre antérius; **2** — lig. interclaviculáre; **3** — synchondrósis manúbrios stemális; **4** — lig. sternocostále intraarticuláre; **5** — articulatiónes sternocostáles; **6** — articulatiónes interchondráles; **7** — ligg. costoxiphoidea; **8** — ligg. sternocostália radiáta; **9** — membrána steïni; **10** — membrána intercostális extérna; **11** — lig. costoclaviculáre.

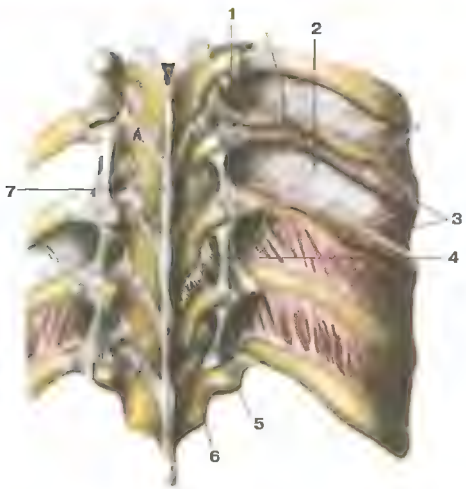

Суставы и связки ребер и позвонков. Вид сзади

1 — латеральная реберно-поперечная связка; 2 — внутренняя межреберная мембрана; 3 — наружная межреберная мышца (разрезана и отвернута); 4 — межпоперечная связка; 5 — латеральная реберно-поперечная связка; 6 — желтая связка; 7 — надостистая связка.

1 — lig. costotransversárium laterále; 2 — membrána intercostális intérna; 3 — músculus intercostális extérnus (разрезана и отвернута); 4 — lig. intertransversárium; 5 — lig. costotransversárium laterále; 6 — lig. flávum; 7 — lig. supraspinále.

Суставы укреплены *лучистыми грудино-реберными связками* (ligaménta sternocostália radiáta). Спереди эти связки, срастаясь с надкостницей грудины, образуют плотную *мембрану грудины* (membrána stérni). Сустав II ребра имеет *внутрисуставную грудино-реберную связку* (ligaméntum sternocostále intraarticuláre).

Передние концы ложных ребер (VIII, IX, X) с грудиной непосредственно не соединяются. Хрящи этих ребер соединяются друг с другом, а хрящ VIII ребра — с лежащим выше хрящом VII ребра. Иногда между хрящами этих ребер имеются *межхрящевые суставы* (articulatiónes interchondráles). Суставной сумкой таких суставов служит надхрящница. Между передними концами всех ребер имеется *наружная межреберная мембрана* (membrána intercostális extérna). Волокна этой мембраны направлены сверху вниз и вперед. Задние концы ребер соединены между собой *внутренней межреберной мембраной* (membrána intercostális intérna). Волокна этой мембраны ориентированы снизу вверх и кзади (рис. 145).

Грудная клетка

Грудная клетка (compáges thóracis) представляет собой костно-хрящевое образование, состоящее из 12 грудных позвонков, 12 пар ребер и грудины, соединенных между собой (см. рис. 30 и 31). Грудная клетка является скелетом стенок грудной полости, в которой находятся сердце и крупные сосуды, легкие, пищевод и другие органы.

Грудная клетка у человека уплощена в передне-заднем направлении, имеет вид неправильного уплощенного конуса. У нее различают 4 стенки (переднюю, заднюю и две боковые), а также 2 отверстия (верхнее и нижнее).

Передняя стенка образована грудиной, реберными хрящами, задняя стенка — грудными позвонками и задними концами ребер, а боковые — ребрами. Соседние ребра отделены друг от друга *межреберным промежутком* (spátium intarcostále). *Верхнее отверстие (апертура) грудной клетки* (apertúra thóracis supérior) ограничено I грудным позвонком сзади, внутренними краями первых ребер с боков и верхним краем рукоятки грудины спереди. Передне-задний размер верхней апертуры составляет 5-6 см, поперечный — 10-12 см.

Нижняя апертура грудной клетки (apértura thóracis inférior) сзади ограничена телом XII грудного позвонка, спереди — мечевидным отростком грудины, а по бокам — нижними ребрами. Срединный передне-задний размер нижней апертуры составляет 13-15 см, наибольший поперечный — 26-28 см. Передне-боковой край нижней апертуры, образованный соединениями VII-X ребер, называется *реберной дугой* (árcus costále). Правая и левая реберные дуги спереди ограничивают *подгрудинный угол* (ángulus infrastemális), открытый книзу. Вершина подгрудинного угла занята мечевидным отростком грудины.

Формы грудной клетки зависит от типа телосложения. У людей брахиморфного типа телосложения грудная клетка по форме коническая. Ее верхняя часть значительно уже нижней, подгрудинный угол тупой. Ребра незначительно наклонены вперед, разница между поперечным и передне-задним размерами невелика. При долихоморфном типе телосложения грудная клетка плоской формы. Передне-задний ее размер значительно уступает поперечному, ребра сильно наклонены кпереди и книзу, подгрудинный угол острый. Для людей мезоморфного типа телосложения характерна цилиндрическая грудная клетка. По форме такая грудная клетка занимает промежуточное положение между конической и плоской. У женщин грудная клетка более округлая, короче, чем у мужчин. У новорожденных детей передне-задний размер грудной клетки преобладает над поперечным размером. К старости грудная клетка уплощается, становится длиннее. Это связано с возрастным снижением тонуса мускулатуры и опусканием передних концов ребер.

Некоторые заболевания оказывают влияние на форму грудной клетки. При рахите увеличивается передне-задний размер грудной клетки, грудина существенно выступает вперед («куриная грудь»).

СОЕДИНЕНИЯ КОСТЕЙ ВЕРХНЕЙ КОНЕЧНОСТИ

Выделяют соединения костей пояса верхней конечности и свободной ее части.

Соединения костей пояса верхних конечностей

Суставы пояса верхних конечностей (articulatiónes cinguli mémbri superióris) соединяют ключицу с лопаткой и с грудиной.

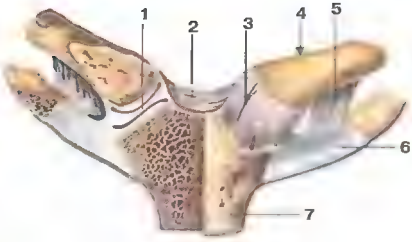

143 **Грудино-ключичный сустав. Вид спереди. Правый сустав вскрыт фронтальным разрезом**

1 — суставной диск; 2 — межключичная связка; 3 — передняя грудино-ключичная связка; 4 — ключица; 5 — реберно-ключичная связка; 6 — 1-ое ребро; 7 — рукоятка грудины.

1 — discus articulāris; 2 — lig. interclaviculāre; 3 — lig. sternoclaviculāre antērius; **4** — clavicula; 5 — lig. costoclaviculāre; 6 — costa I; 7 — manūbrium stērni.

Грудино-ключичный сустав (articulātio sternoclaviculāris) образован грудинным концом ключицы и ключичной вырезкой грудины. Суставные поверхности по форме приближаются к седловидным. Между суставными поверхностями имеется *суставной диск* (discus articulāris), который по периферии срастается с капсулой сустава (рис. 146). Суставная капсула укрепляется *передней* и *задней грудино-ключичными связками* (ligaménta sternoclaviculāris antērius et postērius). Сверху сустава над ярмной вырезкой грудины (между грудинными концами ключицы) натянута *межключичная связка* (ligaméntum interclaviculāre). Сустав укрепляет также внекапсульная *реберно-ключичная связка* (ligaméntum costoclaviculāre). Эта связка соединяет нижнюю поверхность грудинного конца ключицы и верхнюю поверхность первого ребра.

В грудино-ключичном суставе возможны следующие движения: поднимание и опускание ключицы вокруг сагиттальной оси, перемещение акромиального конца ключицы (вместе с лопаткой) вперед и назад относительно вертикальной оси и круговое движение. Объем движений в грудино-ключичном суставе огрвничен.

Акромиально-ключичный сустав (articulātio acromioclaviculāris) образован акромиальным концом ключицы и суставной поверхностью акромиона. В 30% случаев у сустава имеется *суставной диск* (discus articulāris). Капсула прикрепляется по краям суставных поверхностей. Сверху она укреплена *акромиально-ключичной связкой* (ligaméntum acromioclaviculāre). В стороне от сустава располагается мощная *клювовидно-ключичная связка* (ligaméntum coracoclaviculāre), состоящая из двух частей. Первая часть прикрепляется к трапециевидной линии ключицы и называется *трапециевидной связкой* (ligaméntum trapezoideum). Вторая часть акромиально-ключичной связки прикрепляется к конусовидному бугорку. Это *коническая связка* (ligaméntum conoideum).

В акромиально-ключичном суставе возможны движения относительно трех осей. Амплитуды этих движений незначительная, т.к. связки существенно ограничивают подвижность в этом суставе.

147 **Собственные связки правой лопатки. Вид спереди**

1 — ключовидно-акромиальная связка; 2 — акромиально-ключичный сустав (видна акромиально-ключичная связка); 3 — трапециевидная связка; 4 — коническая связка; 5 — акромиальный конец ключицы; 6 — ключовидный отросток; 7 — верхняя поперечная связка лопатки; 8 — лопатка; 9 — суставная губа; 10 — суставная впадина; 11 — акромион.

1 — lig. caracoacromiále; 2 — art. acromioclaviculáris (видна lig. acromioclaviculáre); 3 — lig. trapezoideum; 4 — lig. conoideum; 5 — extrémitas acromiális claviculae; 6 — processus coracoideus; 7 — lig. transvérsum scápulae supérius; 8 — scápula; 9 — lábrum glenoidále; 10 — cávitas glenoidális; 11 — acrómion.

Собственные связки лопатки. Между отдельными частями лопатки имеются связки, не имеющие непосредственного отношения к акромиально-ключичному и грудино-ключичному суставам. К собственным связкам лопатки относятся ключовидно-акромиальная связка, а также верхняя и нижняя поперечные связки лопатки (рис. **147**). *Ключовидно-акромиальная связка* (ligaméntum coracoacromiále) в виде фиброзной пластинки натянута между вершиной акромиона и ключовидным отростком лопатки. *Верхняя поперечная связка лопатки* (ligaméntum transvérsum scápulae supérius) соединяет края вырезки лопатки, превращая ее в отверстие. *Нижняя поперечная связка лопатки* (ligaméntum transvérsum scápulae inférius) располагается на задней поверхности лопатки, соединяя основание акромиона и задний край суставной впадины лопатки.

Соединения костей свободной части верхней конечности

Суставы свободной части верхней конечности соединяют кости верхней конечности друг с другом — лопатку, плечевую кость, кости предплечья и кости кисти.

Плечевой сустав (articulátio húmeri) образован суставной впадиной лопатки и головкой плечевой кости (рис. 148). Суставная поверхность шаровидной головки почти в три раза превышает плоскую поверхность суставной впадины лопатки. Суставная впадина дополняется по краям хрящевой *суставной губой* (lábrum glenoidále), которая увеличивает конгруэнтность суставных поверхностей и вместительность суставной ямки. Суставная капсула прикрепляется на наружной поверхности суставной губы лопатки, а также к анатомической шейке плечевой кости. Сверху суставная капсула укреплена *ключовидно-плечевой связкой* (ligaméntum coracohumerále), которая начинается на основа-

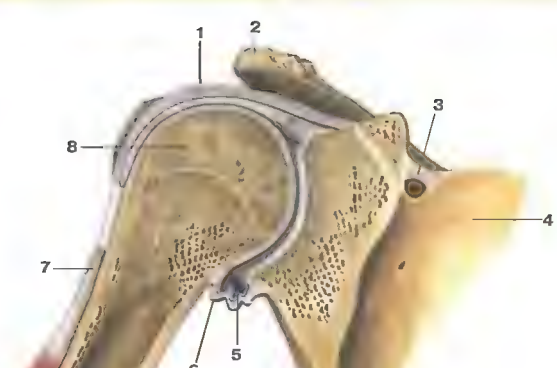

Плечевой сустав, правый. Сустав вскрыт фронтальным распилом. Вид спереди

1 суставная капсула; 2 — акромион; 3 - верхняя поперечная связка лопатки; 4 — лопатка; 5 — суставная полость; 6 — суставная капсула; 7 — сухожилие двуглавой мышцы плеча (длинная головка); 8 — головка плечевой кости.

1 — cápsula articulâris; 2 — acrômion; 3 — ligaméntum transvérsum scápulae supérius; 4 — scápula; 5 — cavum articuláre; 6 — cápsula articulâris; 7 — téndo m. bicípitis bráchii (cáput lóngum); 8 — cáput húmeri.

нии клювовидного отростка лопатки и прикрепляется к верхней части анатомической шейки плечевой кости (рис. 149). Синовиальная мембрана капсулы плечевого сустава образует два выпячивания. Одно из них — *межбугорковое синовиальное влагалище* (vagina synoviâlis intertuberculâris) наподобие футляра окружает сухожилие длинной головки двуглавой мышцы плеча, проходящее через суставную полость.

Второе выпячивание — *подсухожильная сумка подлопаточной мышцы* (búrsa subtendínea músculi subscapulâris) — находится у основания клювовидного отростка, под сухожилием подлопаточной мышцы.

По форме суставных поверхностей плечевой сустав типичный шаровидный (рис. 150). Амплитуда движений в суставе большая, чему способствует свободная суставная капсула, большая разница в величине сочленяющихся поверхностей, отсутствие мощных связок. Вокруг фронтальной оси осуществляется сгибание и разгибание. Размах этих движений в сумме составляет 120°. Относительно сагиттальной оси выполняются отведение руки до горизонтального уровня и приведение ее к туловищу. Размах движений равен 100°. По отношению к вертикальной оси возможны пово-

149 **Плечевой сустав, правый. Капсула и связки сустава. Вид спереди**

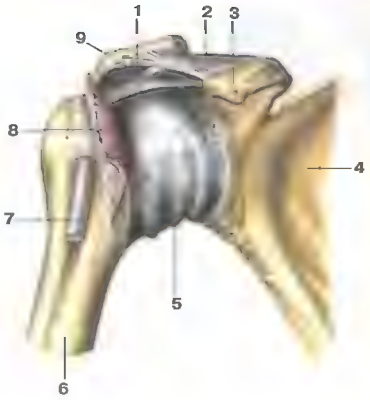

1 — lig. coracohumerále; 2 — lig. coracoacromiále; 3 — procéssus coracoideus; 4 — scápula; 5 — cápsula articulária; 6 — húmerus; 7 — téndo m. bicipitis bráchii (cáput lóngum); 8 — téndo m. subscapulária; 9 - acrómion.

150 **Рентгеновский снимок плечевого сустава. Передне-задняя проекция**

1 — большой бугорок плечевой кости; 2 — акромион; 3 — головка плечевой кости; 4 — ключица; 5 — суставная полость; 6 — суставной хрящ.

1 — tubérculum május; 2 — acrómion; 3 — cáput húmeri; 4 — clavícula; 5 — cávitas articuláre; 6 — cartilágo articuláris.



151 **А — Локтевой сустав, правый (вскрыт спереди) и межкостная перепонка предплечья**
Б — Рентгеновский снимок локтевого сустава. Боковая проекция

А. 1 — плечевая кость; 2 — суставная капсула; 3 — лучевая коллатеральная связка; 4 — блок плечевой кости; 5 — суставная полость; 6 — локтевая кость; 7 — межкостная перепонка предплечья; 8 — лучевая кость; 9 — косая хорда; 10 — сухожилие двуглавой мышцы плеча; 11 — кольцевая связка лучевой кости; 12 — головка лучевой кости; 13 — головка мыщелка плечевой кости.
Б. 1 — суставная полость; 2 — плечевая кость; 3 — локтевой отросток; 4 — суставная полость; 5 — венечный отросток; 6 — локтевая кость; 7 — лучевая кость; 8 — суставная окружность (лучевой кости).

А. 1 — *húmerus*; 2 — *cápsula artículáris*; 3 — *lig. collaterále ulnáre*; 4 — *tróchlea húmeri*; 5 — *cávitas articuláre*; 6 — *úlna*; 7 — *membrána interóssea antebráchii*; 8 — *rádius*; 9 — *chórda obliqua*; 10 — *téndo m. bicipítis bráchii*; 11 — *lig. annuláre rádii*; 12 — *caput rádii*; 13 — *cápitulum húmeri*.
Б. 1 — *cávitas articuláris*; 2 — *húmerus*; 3 — *olecránon*; 4 — *cávitas articuláre*; 5 — *procéssus coronoídeus*; 6 — *úlna*; 7 — *rádius*; 8 — *circumferéntia articuláris rádii*.

роты плеча наружу (супинация) и внутрь (пронация) с общим объемом до 125°. В плечевом суставе также осуществляются круговые движения (*circumdúctio*).

Локтевой сустав (articulátio cúbiti), сложный по строению, образован тремя костями: плечевой, лучевой и локтевой (рис. 151). Плечевая кость и кости предплечья образуют три сустава, заключенных в общую суставную капсулу. **Плечелоктевой сустав** (articulátio humeroulnáris), блоковидный, образован соединением блока плечевой кости с блоковидной вырезкой локтевой кости (рис. 152). **Плечелучевой сустав** (articulátio humeroradiális), шаровидный, представляет собой соединение головки плечевой кости и суставной впадины лучевой кости. **Проксимальный лучелоктевой**

Плечелоктевой сустав, правый. Вскрыт сагиттальным разрезом. Вид с медиальной стороны

1 — плечевая кость; 2 — суставная полость; 3 — суставная капсула; 4 — локтевой отросток; 5 — локтевая кость; 6 — лучевая кость; 7 — венечный отросток; 8 — суставной хрящ; 9 — блок плечевой кости.

1 — humerus; 2 — cávitas articuláre; 3 — cápsula articuláris; 4 — olecránon; 5 — úlna; 6 — rádius; 7 — procéssus coronoídeus; 8 — cartilágo articuláris; 9 — tróchlea húmeri.

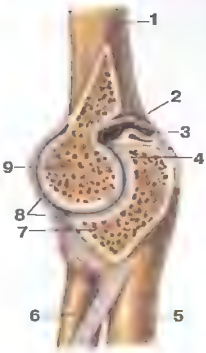

сустав (articulátio radioúlnaris proximális), цилиндрический по форме, образован суставной окружностью лучевой кости и лучевой вырезкой локтевой кости.

Общая суставная капсула локтевого сустава проксимально прикрепляется сравнительно высоко, над суставным хрящом блока плечевой кости (рис. 153). Поэтому венечная и лучевая ямки и ямка локтевого отростка расположены в полости сустава. Латеральный и медиальный надмыщелки плечевой кости находятся вне суставной полости. На локтевой кости суставная капсула прикрепляется ниже края суставного хряща венечного отростка и у края блоковидной вырезки локтевого отростка. На лучевой кости капсула прикрепляется к ее шейке. Суставная капсула укреплена тремя связками. *Локтевая коллатеральная связка* (ligaméntum collaterále ulnáre) берет начало на медиальном надмыщелке плечевой кости, прикрепляется к медиальному краю блоковидной вырезки локтевой кости. *Лучевая коллатеральная связка* (ligaméntum collaterále radiále), начинаясь на латеральном надмыщелке плечевой кости, делится на два пучка. Передний пучок охватывает спереди шейку лучевой кости и прикрепляется у передне-наружного края блоковидной вырезки локтевой кости. Задний пучок этой связки охватывает шейку лучевой кости сзади и вплетается в кольцевую связку лучевой кости. *Кольцевая связка лучевой кости* (ligaméntum annuláre rádii) начинается у переднего края лучевой кости и прикрепляется у заднего края лучевой вырезки. Пучки волокон, соединяющие дистальный край лучевой вырезки локтевой кости с шейкой лучевой, называют *квадратной связкой* (ligaméntum quadrátum).

В локтевом суставе возможны движения вокруг фронтальной оси — сгибание и разгибание предплечья общим объемом до 170°. При сгибании предплечье (вместе с кистью) несколько отклоняется медиально, и кисть ложится не на плечо, а на грудь. Это связано с наличием выемки на блоке плечевой кости, способствующей винтообразному смещению предплечья и кисти. Вокруг продольной оси лучевой кости в проксимальном лучелоктевом суставе осуществляется вращение лучевой кости вместе с кистью. Это движение происходит одновременно и в проксимальном, и в дистальном лучелоктевых суставах.

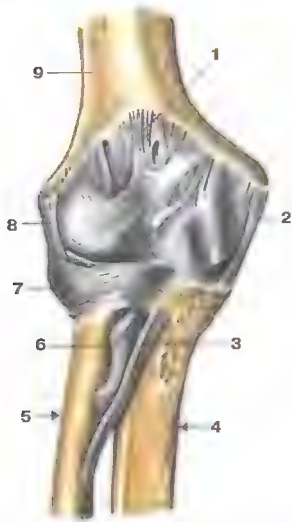

153 **Капсула и связки *локтевого сустава,* прямого**

1 — суставная капсула; 2 — локтевая коллатеральная связка; 3 — косая хорда; 4 — локтевая кость; 5 — лучевая кость; 6 — сухожилие двуглавой мышцы плеча; 7 — кольцевая связка лучевой кости; 8 — лучевая коллатеральная связка; 9 — плечевая кость.

1 — cápsula articulâris; 2 — lig. collaterâle ulnâre; 3 — chórda obliqua; 4 — úlna; 5 — rádius; 6 — téndo m. bicipítis bráchii; 7 — lig. annulâre rádii; 8 — lig. collaterâle radiâle; 9 — húmerus.

Соединения костей предплечья. Кости предплечья соединены с помощью прерывных (синовиальных) и непрерывных соединений. Непрерывным соединением является *межкостная перепонка предплечья* (membrâna interóssea antebráchii). Она представляет собой прочную соединительнотканную пластинку, натянутую между межкостными краями лучевой и локтевой костей (см. рис. 151). Книзу от проксимального лучелоктевого сустава между обеими костями натянут фиброзный тяж — *косая хорда* (chórda obliqua). Синовиальные (прерывные) соединения костей предплечья включают в себя проксимальный (см. выше) и дистальный лучелоктевые суставы, а также суставы кисти.

Дистальный лучелоктевой сустав (articulátio radioulnâris distâlis) образован соединением суставной окружности локтевой кости и локтевой вырезкой лучевой кости (рис. 154). Этот сустав сообщается с полостью лучезапястного сустава, той его частью, которая находится между головкой локтевой кости и суставным диском. Суставная капсула дистального лучелоктевого сустава свободная, прикрепляется по краю суставных поверхностей и суставного диска. Капсула обычно выпячивается проксимально между костями предплечья, образуя *мешкообразное углубление* (recéssus saccifórmis).

Проксимальный и дистальный лучелоктевые суставы функционально вместе образуют комбинированный, цилиндрический по форме сустав. В этих двух суставах лучевая кость вместе с кистью поворачивается вокруг локтевой кости. При этом проксимальный эпифиз лучевой кости поворачивается на месте, поскольку головка лучевой кости удерживается кольцевой связкой. Дистальный эпифиз лучевой кости опи-

154 **Дистальный лучелоктевой, лучезапястный и межзапястные суставы на фронтальном распиле кисти**

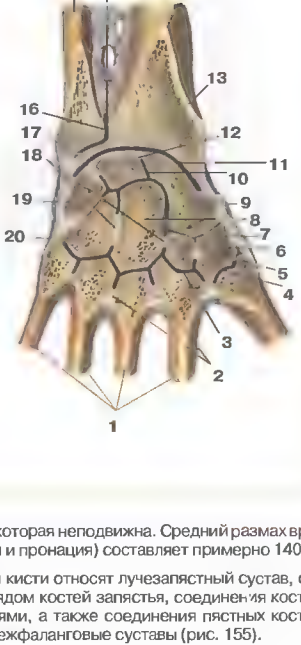

1 — óssa metacarpália II-V; 2 — ligg. metacárpea interóssea; 3 — articulatiónes carpometacárpeae; 4 — articulátio carpometacárpea póllicis; 5 — os trapézium; 6 — os trapezoideum; 7 — articulátio mediocárpea; 8 — os capitátum; 9 — os scaphoideum; 10 — articulátio intermetacárpea; 11 — articulátio radiocárpea; 12 — os lunátum; 13 — rádius; 14 — recéssus sacciformis; 15 — úlna; 16 — articulátio radioulnáris distális; 17 — discus articuláris; 18 — ligg. intercárpea interóssea; 19 — os triquétrum; 20 — os hamátum.

сывает дугу вокруг головки лучевой кости, которая неподвижна. Средний размах вращения в лучелоктевых суставах (супинация и пронация) составляет примерно 140°.

Соединения костей кисти. К суставам кисти относят лучезапястный сустав, соединяющий кости предплечья с первым рядом костей запястья, соединения костей запястья между собой и с пястными костями, а также соединения пястных костей с основаниями проксимальных фаланг и межфаланговые суставы (рис. 155).

Лучезапястный сустав (articulátio radiocárpea) образован запястной суставной поверхностью лучевой кости и суставным диском, а также проксимальным рядом костей запястья (ладьевидной, полулунной и трехгранной костями) (см. рис. 154). *Суставной диск* (discus articuláris) расположен в полости сустава между головкой локтевой кости проксимально, полулунной и трехгранной костями дистально. Латерально диск сращен с дистальной частью лучевой кости, а в остальных частях — с суставной капсулой. Суставная капсула тонкая, прикрепляется по краям сочленяющихся суставных поверхностей, укреплена связками. *Лучевая коллатеральная связка запястья* (ligaméntum collaterále cárpi radiále) начинается на шиловидном отростке лучевой кости и идет к ладьевидной кости. *Локтевая коллатеральная связка запястья* (ligaméntum collaterále cárpi ulnáre) идет от шиловидного отростка локтевой кости к трехгранной и к гороховидной костям запястья. *Ладонная лучезапястная связка* (ligaméntum radiocárpeum palmáre) соединяет передний край суставной поверхности лучевой кости с костями первого ряда запястья, а также с головчатой костью (рис. 156). *Тыльная лучезапястная связка* (ligaméntum radiocárpeum dorsále) идет от заднего края суставной поверхности лучевой кости до первого ряда костей

155 Рентгеновский снимок суставов кисти

1 — суставная щель запястно-пястного сустава большого пальца; **2** — кость-трапеция; 3 — суставная щель среднезапястного сустава; **4** — ладьевидная кость; 5 — суставная щель лучезапястного сустава; **6** — лучевая кость; 7 — локтевая кость; **8** — полулунная кость; 9 — гороховидная кость; **10** — головчатая кость; 11 — крючковидная кость; **12** — суставная щель пястно-фалангового сустава; **13** — суставная щель межфалангового сустава; **14** — дистальная фаланга; **15** — средняя фаланга; **16** проксимальная фаланга; **17** пястная кость (II).

1 — art. carpometacárpea póllicis (cávitas articulária); 2 os trapézium; 3 — art. mediocárpea (cávitas articulária); 4 — os scaphoideum; 5 — art. radiocárpea; 6 — rádius; 7 — úlna; 8 — os lunátum; 9 — os pisiforme; 10 — os capitátum; 11 — os hamátum; 12 — art. metacarpophalángea (cávitas articulária); 13 — art. interphalángea (cávitas articulária); 14 — phálanx distális; 15 — phálanx média; 16 — phálanx proximális; 17 - os metacarpále (II).

запястья (рис. 157). По своему строению лучезапястный сустав является сложным, а по форме суставных поверхностей — эллипсоидным, с двумя осями движения (фронтальной и сагиттальной). Вокруг фронтальной оси выполняются сгибание-разгибание кисти в пределах 100°, вокруг сагиттальной оси — отведение и приведение объемом до 70°. Круговое движение в лучезапястном суставе является сложением последовательных движений вокруг фронтальной и сагиттальной осей.

Кости запястья соединяются между собой многочисленными суставами, в большинстве своем обладающими достаточно большой подвижностью. Наиболее крупный сустав среднезапястный.

Среднезапястный сустав (articulátio mediocárpea) образован сочленяющимися суставными поверхностями костей первого и второго рядов запястья (см. рис. 154). Суставная капсула тонкая, особенно с тыльной стороны, прикрепляется по краям суставных поверхностей первого и второго рядов костей запястья. Среднезапястный сустав функционально связан с лучезапястным суставом, участвует в сгибании-разгибании кисти.

Межзапястные суставы (articulatiónes intercárpeae) образованы суставными поверхностями соседних костей запястья. Суставные капсулы прикрепляются по краям сочленяющихся поверхностей, суставные полости межзапястных суставов сообщаются с полостью среднезапястного сустава.

Среднезапястный и межзапястные суставы укреплены многими связками. Одна из них — *лучистая связка запястья* (ligaméntum cárpi radiátum) представляет собой веерообразные фиброзные пучки, идущие от ладонной поверхности головчатой кости к соседним костям. Рядом расположенные кости запястья соединяют *ладонные*

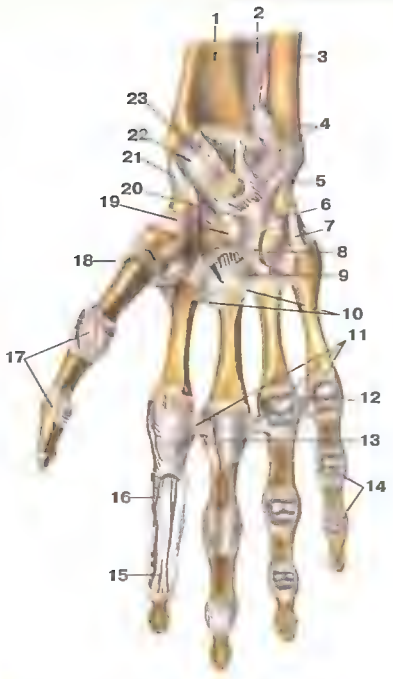

Связки лучезапястного и других суставов кисти. Ладонная сторона

1 — лучевая кость; 2 — межкостная перепонка предплечья; 3 — локтевая кость; 4 — дистальный лучелоктевой сустав; 5 — локтевая коллатеральная связка запястья; 6 — гороховидно-крючковидная связка; 7 — гороховидно-пястная связка; 8 — крючок крючковидной кости; 9 – ладонные запястно-пястные связки; 10 — ладонные пястные связки; 11 — глубокие поперечные пястные связки; 12 — пястно-фаланговый сустав (вскрыт); 13 — фиброзное влагалище пальцев кисти (вскрыто); 14 — межфаланговые суставы кисти (вскрыты); 15 — сухожилие мышцы глубокого сгибателя пальцев; 16 — сухожилие мышцы поверхностного сгибателя пальцев; 17 — коллатеральные связки; 18 — запястно-пястный сустав большого пальца кисти; 19 — головчатая кость; 20 — лучистая связка запястья; 21 — лучевая коллатеральная связка запястья; 22 — ладонная лучезапястная связка; 23 — полулунная кость.

1 — rádius; 2 — membrána interóssea antebráchii; 3 — úlna; 4 — articulátio radioulnáris distális; 5 — lig. collaterále cárpi ulnáre; 6 — lig. pisohamátum; 7 — lig. pisometacárpeum; 8 — hámulus óssis hamáti; 9 — ligg.cerpometacárpea palmária; 10 — ligg. metacárpea palmária; 11 — ligg. metacárpea transvérsa profúnda; 12 — art. metacarpophalángeae; 13 — vagina fibrósa tendínis digitórum mánus; 14 — artt. interphalángeae mánus; 15 — téndo m. flexóris digitórum profúndi; 16 — téndo m. flexóris digitórum superficiális; 17 — ligg. collaterália; 18 — art. carpometacárpea póllicis; 19 — os capitátum; 20 — lig. carpi radiátum; 21 — lig. collaterále cárpi radiále; 22 — lig. radiocárpaum palmáre; 23 — os lunátum.

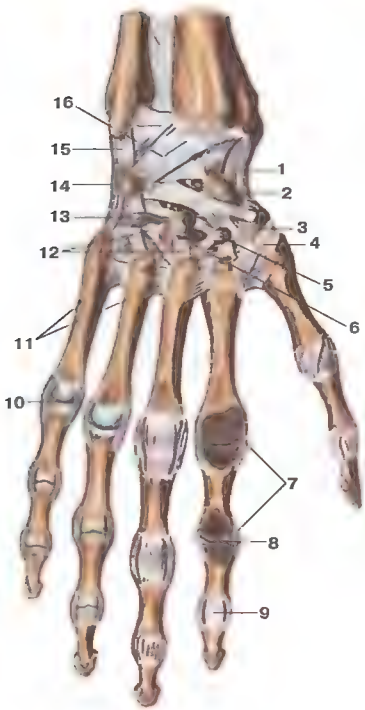

157 **Связки лучезапястного и других суставов кисти. Тыльная сторона**

1 — лучевая коллатеральная связка запястья; 2 — ладьевидная кость; 3 — кость-трапеция; 4 — запястно-пястный сустав большого пальца кисти; 5 — трапециевидная кость; 6 — головчатая кость; 7 — коллатеральные связки; 8 — межфаланговый сустав (вскрыт); 9 — суставная капсула; 10 — пястно-фаланговый сустав; 11 — дорсальные пястные связки; 12 — дорсальные запястно-пястные связки; 13 — крючковидная кость; 14 — трехгранная кость; 15 — локтевые коллатеральные связки запястья; 16 — дорсальная лучезапястная связка.

1 — lig. collaterále cárpi radiále; 2 — os scaphoidaum; 3 — os trapézium; 4 — art. carpometacárpea pólicis; 5 — os trapezoideum; 6 — os capitátum; 7 — ligg. collaterália; 8 — artt. interphalángea manus; 9 — cápsula articuláris; 10 — art. metacarpophalángeae; 11 — ligg. metacárpea dorsália; 12 — ligg. carpometacárpea dorsália; 13 — os hamátum; 14 — os triquétrum; 15 — lig. collaterále cárpi ulnáre; 16 — lig. radiocárpeum dorsále.

межзапястные связки (ligaménta intercarpália palmaria) и *тыльные межзапястные связки* (ligaménta intercarpália dorsália). Некоторые кости запястья соединяются внутрисуставными межкостными межзапястными связками.

К межзапястным суставам относят *сустав гороховидной кости* (articúlatio óssis pisifórmis), укрепленный *гороховидно-пястной связкой* (ligaméntum pisometacarpále) и *гороховидно-крючковидной связкой* (ligaméntum pisohamátum). Эти связки являются продолжением сухожилия мышцы — локтевого сгибателя запястья.

Запястно-пястные суставы (articulatiónes carpometacárpeae) образованы суставными поверхностями костей второго ряда запястья и основаниями пястных костей (см. рис. 154). Запястно-пястные суставы (2-5 пястных костей) плоские по форме, имеют общую суставную щель. Запястно-пястные суставы (2-5) малоподвижные, суставная капсула у них тонкая, прикрепляется по краям суставных поверхностей. Суставная полость этих запястно-пястных суставов сообщается с суставными полостями среднезапястного и межзапястных суставов. Капсула укреплена *тыльными запястно-пястными связками* (ligaménta carpometacárpeae dorsália) и *ладонными запястно-пястными связками* (ligaménta carpometacárpeae palmária) (см. рис. 156 и 157).

Запястно-пястный сустав большого пальца (articulátio carpometacárpea póllicis) отличается от остальных. Он образован седловидной суставной поверхностью коститрапеции и основанием I пястной кости. Этот сустав не сообщается с другими запястно-пястными суставами и обладает большой подвижностью. Сустав этот двуосный. Вокруг фронтальной оси, проходящей не строго поперечно, выполняется *противопоставление* большого пальца остальным пальцам (oppositio) и возвращение в исходное положение (repositio). Вокруг сагиттальной оси происходит приведение большого пальца к остальным и отведение от них. Круговое движение в этом суставе является результатом сочетанного движения вокруг фронтальной и сагиттальной осей.

Межзапястные суставы (articulatiónes intermetacárpeae) образованы прилежащими друг к другу боковыми поверхностями оснований 2-5 пястных костей (см. рис 154). Суставная капсула у межпястных и запястно-пястных суставов общая. Межзапястные суставы укреплены поперечно расположенными *тыльными и ладонными пястными связками* (ligaménta metacárpea dorsália et palmária), а также *межкостными пястными связками* (ligaménta metacárpea interóssea). Межкостные пястные связки являются внутрисуставными, они соединяют обращенные друг к другу поверхности пястных костей.

Пястно-фаланговые суставы (articulatiónes metacarpophalángeae) образованы основаниями проксимальных фаланг пальцев и суставными поверхностями головок пястных костей (см. рис. 157). Суставные головки округлые, суставные впадины на фалангах имеют эллипсоидную форму. Суставные капсулы свободные, прикрепляются по краям суставных поверхностей, укреплены связками. На ладонной стороне капсула утолщена за счет *ладонных связок* (ligaménta palmária), по бокам эти суставы укреплены *коллатеральными связками* (ligaménta collaterália). Между головками 2-5 пястных костей в поперечном направлении проходят также *глубокие поперечные пястные связки* (ligaménta metacárpea transvérsa profúnda). У пястно-фаланговых суставов возможны движения вокруг двух осей. Вокруг фронтальной оси выполняется сгибание-разгибание общим объемом до 90°. Вокруг фронтальной оси происходит незначительное отведение и приведение пальцев. У этих суставов возможны также и круговые движения.

Межфаланговые суставы (articulatiónes interphalánges mánus) образованы головками и основаниями соседних фаланг пальцев кисти. Это блоковидные по форме суставы, суставная капсула у них свободная, прикрепляется по краям суставных хрящей. Капсула укреплена спереди и по бокам ладонной и коллатеральными связками. У межфаланговых суставов выполняются только сгибательно-разгибательные движения вокруг фронтальной оси общим объемом около 90°.

В соответствии с расположением костей, выполняющих функции опоры и передвижения, выделяют соединения пояса нижних конечностей и соединения свободной части нижней конечности.

Соединения костей пояса нижних конечностей

Суставы пояса нижних конечностей (articulatiónes cinguli mémbri inferióris) образуются за счет соединения тазовых костей с крестцом. Задний конец каждой тазовой кости сочленяется с крестцом при помощи парного крестцово-подвздошного сустава, а спереди тазовые кости образуют лобковый симфиз (рис. 158).

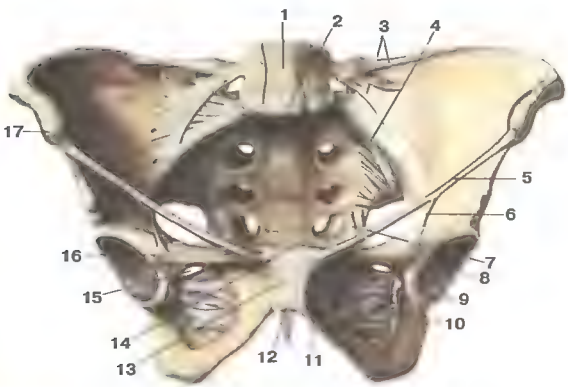

158 **Соединение костей пояса нижних конечностей. Вид спереди**

1 — передняя продольная связка; 2 — мыс; 3 — подвздошно-поясничная связка; 4 — передняя крестцово-подвздошная связка; 5 — паховая связка; 6 — подвздошно-гребенчатая дуга; 7 — крестцово-остистая связка; 8 — ямка вертлужной впадины; 9 — поперечная связка вертлужной впадины; 10 — запирательная мембрана; 11 — медиальная ножка; 12 — дугообразная связка лобка; 13 — лобковый симфиз; 14 — верхняя лобковая связка; 15 — запирательный канал; 16 — лакунарная связка; 17 — верхняя передняя подвздошная ость.

1 — lig. longitudinále antérior; 2 — promontórium; 3 — lig. iliolumbále; 4 — lig. sacroiliácum ventrále; 5 — lig. inguinále; 6 — árcus iliopectíneus; 7 — lig. sacrospinále; 8 — fóssa acetábuli; 9 — lig. transvérsum acetábuli; 10 — membrána obturatória; 11 — crus mediále; 12 — lig. arcuatum pubis; 13 — sýmphisis pubica; 14 — lig. púbicum supérius; 15 — canális obturatórius; 16 — lig. lacunáre; 17 — spina iliáca antérior supérior.

Крестцово-подвздошный сустав, правый и левый (articulácio sacroiliáca), образован ушковидными суставными поверхностями тазовой кости и крестца. Суставная капсула сильно натянута и очень прочная, она срастается с надкостницей крестца и тазовой кости и со связками, укрепляющими этот сустав. Спереди капсула укреплена *передними крестцово-подвздошными связками* (ligaménta sacroiliáca anterióra), идущими в поперечном и косом направлениях от передней поверхности крестца на переднюю поверхность подвздошной кости (рис. 159). На задней стороне сустава, в глубине расположены *межкостные крестцово-подвздошные связки* (ligaménta sacroiliáca interóssea), которые являются самыми прочными связками крестцово-подвздошного сустава. Кзади от межкостных связок расположены *задние крестцово-подвздошные связки* (ligaménta sacroiliáca posterióra), идущие от

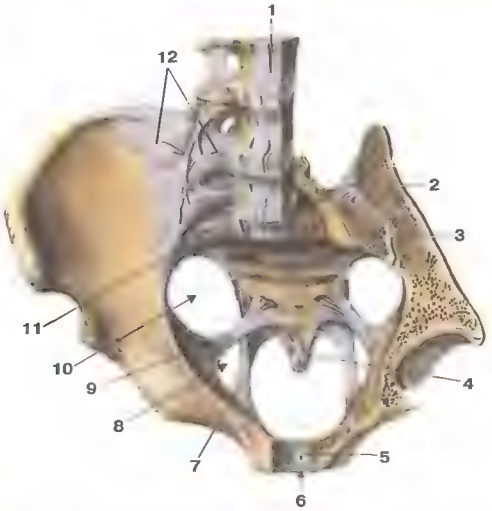

159 **Передние, а также межкостные крестцово-подвздошные связки. Левый крестцово-подвздошный сустав разрезан во фронтальной плоскости. Вид спереди**

1 — передняя продольная связка; 2 — межкостная крестцово-подвздошная связка; 3 — крестцово-подвздошный сустав; 4 — передняя крестцово-копчиковая связка; 5 - межлобковый диск; 6 — лобковый симфиз; 7 — крестцово-бугорная связка; 8 — малое седалищное отверстие; 9 - крестцово-остистая связка; 10 — большое седалищное отверстие; 11 — передние крестцово-подвздошные связки; 12 - подвздошно-поясничная связка.

1 — lig. longitudinále anténor; 2 — lig. sacroiliáca interóssea; 3 — articulátio sacroiliáca; 4 — lig. sacrococcýgeum ventrále; 5 — discus interpúbicus; 6 — sýmphysis púbica; 7 — lig. sacrotuberále; 8 - forámen ischiádicum minus; 9 lig. sacrospinále; 10 — forámen ischiádicum május; 11 — lig. sacroiliaca ventrália; 12 — lig. iliolumbále.

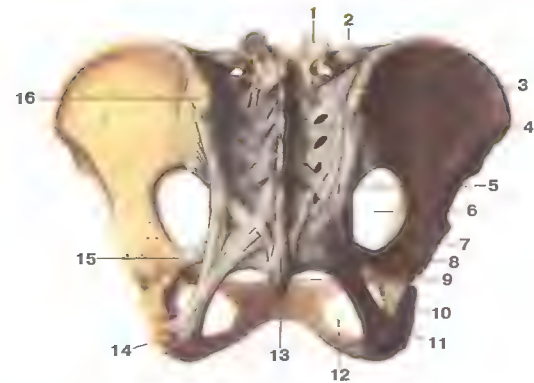

160 **Соединения костей пояса нижних конечностей. Вид сзади**

1 — верхний суставной отросток; 2 — подвздошно-поясничная связка; 3 — задняя крестцово-подвздошная связка; 4 — надостистая связка; 5 — задняя крестцово-подвздошная связка; 6 — большое седалищное отверстие; 7 — поверхностная задняя крестцово-копчиковая связка; 8 — крестцово-остистая связка; 9 — глубокая задняя крестцово-копчиковая связка; 10 — малое седалищное отверстие; 11 — крестцово-бугорная связка; 12 — запирательное отверстие; 13 — лобковый симфиз; 14 — седалищный бугор; 15 — седалищная ость; 16 — верхняя задняя подвздошная ость.

1 — procéssus articulâris supérior; 2 — lig. iliolumbále; 3 — lig. sacroiliácum postérius; 4 — lig. supraspinále; 5 — lig. sacroiliácum postérius; 6 — fórámen ischiádicum május; 7 — lig. sacrococcýgeum dorsále superficiále; 8 — lig. sacrospinále; 9 — lig. sacrococcýgeum dorsále profundum; 10 - fórámen ischiádicum minus; 11 — lig. sacrotuberále; 12 — fóramen obturátum; 13 - sýmphysis púbica; 14 — tuber ischiádicum; 15 — spina ischiádica; 16 — spina iliáca postérior supérior.

задней поверхности крестца к задней части крыла подвздошной кости (рис. 160). Крестцово-подвздошный сустав укреплен *подвздошно-поясничной связкой* (ligaméntum iliolumbále), которая соединяет бугристость подвздошной кости с поперечными отростками IV и V поясничных позвонков. По форме суставных поверхностей крестцово-подвздошный сустав плоский. Движения в нем практически невозможны, что связано со сложным рельефом сочленяющихся поверхностей и туго натянутыми суставной капсулой и многочисленными прочными связками.

Лобковый симфиз (sýmphysis púbica) соединяет симфизальные поверхности двух лобковых костей, между которыми расположен волокнисто-хрящевой *межлобковый диск* (discus interpúbicus). В этом диске имеется узкая щелевидная полость. Лобковый симфиз укреплен связками. *Верхняя лобковая связка* (ligaméntum púbicum supérior) идет поперечно кверху от симфиза и соединяет обе лобковые кости. *Дугообразная связка лобка* (ligaméntum arcuátum púbis) прилежит к симфизу снизу.

Помимо суставов и укрепляющих их связок тазовые кости соединяются с крестцом с каждой стороны двумя мощными внесуставными связками: крестцово-бугор-

151 **Крестцово-бугорная и крестцово-остистая связки таза. Левая половина таза удалена. Обозначены линии размеров малого таза**

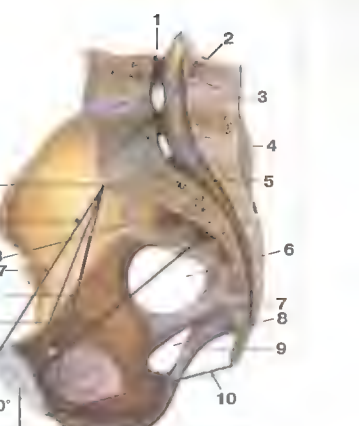

1 — межпозвоночное отверстие; 2 — желтая связка; 3 — межостистая связка; 4 — надостистая связка; 5 — крестцовый канал; 6 — большое седалищное отверстие; 7 — крестцово-остистая связка; 8 — малое седалищное отверстие; 9 — крестцово-бугорная связка; 10 — прямой диаметр (*выхода из таза*); 11 — *серповидный отросток*; 12 — запирательная мембрана; 13 — межлобковый диск; 14 — запирательный канал; 15 — прямой диаметр (полости таза); 16 — конъюгата диагональная; 17 — конъюгата истинная; 18 — передняя крестцово-подвздошная связка; 19 — конъюгата анатомическая; 20 — мыс.

1 — forámen intervertebrále; 2 — lig. flávum; 3 — lig. interspinále; 4 — lig. supraspinále; 5 — canális sacrális; 6 — forámen ischiádicum május; 7 — lig. sacrospinále; 8 — forámen ischiádicum minus; 9 — lig. sacrotuberále; 10 — diámeter récta (выход из таза); 11 — procéssus falciförmis; 12 — membrána obturatória; 13 — discus interpúbicus; 14 — canális obturatórius; 15 — diámeter récta (полости таза); 16 — conjugáta diagonális; 17 — conjugáta véra; 18 — ligg. sacroiliácum antérior; 19 — conjugáta anatómica; 20 — promontórium.

ной и крестцово-остистой (рис. 161). *Крестцово-бугорная связка* (ligaméntum sacrotuberále) идвт от седалищного бугра к латеральным краям крестца и копчика. Продолжением крестцово-бугорной связки кпереди является ее *серповидный отросток* (procéssus falciförmis), прикрепляющийся к нижнему краю ветви седалищной кости. *Крестцово-остистая связка* (ligaméntum sacrospinále) соединяет седалищную кость с крестцом и копчиком. Обе эти связки (крестцово-бугорная и крестцово-остистая) вместе с большой и малой седалищными вырезками тазовой кости образуют большое и малое седалищные отверстия, через которые из полости таза выходят мышцы, а также проходят сосуды и нервы. *Большое седалищное отверстие* (forámen ischiádicum május) ограничено краем большой седалищной вырезки и крестцово-остистой связкой. *Малое седалищное отверстие* (forámen ischiádicum minus) находится между двумя связками (крестцово-бугорной и крестцово-остистой). С медиальной стороны это отверстие ограничено малой седалищной вырезкой.

Запирательное отверстие тазовой кости закрывает *запирательная мембрана* (membrána obturatória), образованная пучками соединительной ткани, имеющими различное направление. Соединительнотканные волокна мембраны прикрепляются к краям запирательного отверстия, оставляя свободной область запирательной борозды (см. рис. 161). Между стенками запирательной борозды и перекидывающимися через нее пучками соединительной ткани образуется *запирательный канал* (canális obturatórius), через который проходят запирательные сосуды и нерв.

Таз в целом

Таз (pélvis) образован соединяющимися тазовыми костями и крестцом (рис. 162). У таза выделяют два отдела — большой и малый таз. Большой таз ограничен от расположенного ниже малого таза пограничной линией. *Пограничная линия* (linea terminális) проходит через мыс крестца, по дугообразной линии подвздошных костей, гребню лобковых костей и верхнему краю лобкового симфиза.

Большой таз (pélvis májor) сзади ограничен телом V поясничного позвонка и основанием крестца, с боков — крыльями подвздошных костей. Спереди большой таз костной стенки не имеет.

Малый таз (pélvis minor) сзади ограничен тазовой поверхностью крестца и передней поверхностью копчика. Сбоку стенками малого таза являются внутренняя поверхность тазовых костей (ниже пограничной линии), крестцово-бугорные и крестцово-остистые связки. Передней стенкой малого таза являются верхние и нижние ветви лобковых костей, лобковый симфиз.

Малый таз имеет входное и выходное отверстия. *Верхняя апертура (отверстие) малого таза* (apertúra pélvis supérior) ограничена пограничной линией. Выход из малого таза (*нижняя апертура таза*, apertúra pélvis inférior) сзади ограничивается копчиком, с боков — крестцово-бугорными связками, ветвями седалищных костей и седалищными буграми, нижними ветвями лобковых костей, а спереди — лобковым симфизом.

Строение таза имеет выраженные половые особенности. Верхняя апертура таза при вертикальном положении тела у женщин образует с горизонтальной плоскостью угол 55-60°. Таз у женщин ниже и шире, крестец шире и короче, чем у мужчин. Мыс крестца у женщин меньше выступает вперед. Седалищные бугры больше развернуты в стороны, расстояние между ними больше, чем у мужчин. Угол схождения нижних ветвей лобковых костей у женщин составляет 90° (лобковая дуга), у мужчин он равен 70-75° (подлобковый угол). Для прогнозирования родового процесса важно знать размеры таза женщины. Практическое значение имеют размеры малого и большого таза (рис. 163). Расстояние между двумя верхними *передними подвздошными костями* (distántia spinárum) у женщин составляет 25-27 см. Расстояние между наиболее удаленными точками *крыльев подвздошных костей* (distántia cristárum) равно 28-30 см.

162 **Таз**

А — вид сверху. 1 — основание крестцовой кости; 2 — левый подвздошно-крестцовый сустав; 3 — подвздошная ямка; 4 — копчиковая кость; 5 — дугообразная линия; 6 — седалищная ость; 7 — подвздошно-лобковое возвышение; 8 — гребень лобковой кости; 9 — лобковый бугорок; 10 — лобковый симфиз; 11 — нижняя передняя подвздошная ость; 12 — верхняя передняя подвздошная ость; 13 — подвздошный гребень.

Б — вид сзади. 1 — верхний суставной отросток; 2 — крестцовый канал; 3 — срединный крестцовый гребень; 4 — подвздошный гребень; 5 — ягодичная поверхность; 6 — верхняя задняя подвздошная ость; 7 — нижняя задняя подвздошная ость; 8 — крестцовая щель; 9 — седалищная ость; 10 — запирательное отверстие; 11 — седалищный бугор; 12 — лобковый симфиз; 13 — задние крестцовые отверстия; 14 — латеральный крестцовый гребень.

А — вид сверху. 1 — básis óssis sácri; 2 — articulátio sacroiliáca sinístra; 3 — fossa iliáca; 4 — os coccýgis; 5 — línea arcuáta; 6 — spina ischiádica; 7 — eminéntia iliopúbica; 8 — pécten óssis púbis; 9 — tubérculum púbicum; 10 — sýmphysis púbica; 11 — spina iliáca antérior inférior; 12 — spina iliáca antérior supérior; 13 — crista iliáca.

Б — вид сзади. 1 — procéssus articuláris supérior; 2 — canális sacrális; 3 — crista sacrális mediána; 4 — crista iliáca; 5 — fácies glutéa; 6 — spina iliáca postérior supérior; 7 — spina iliáca postérior inférior; 8 — hiátus sacrális; 9 — spina ischiádica; 10 — forámen obturátum; 11 — túber ischiádicum; 12 — sýmphysis púbica; 13 — foráмina sacrália posterióra; 14 — crista sacrális laterális.

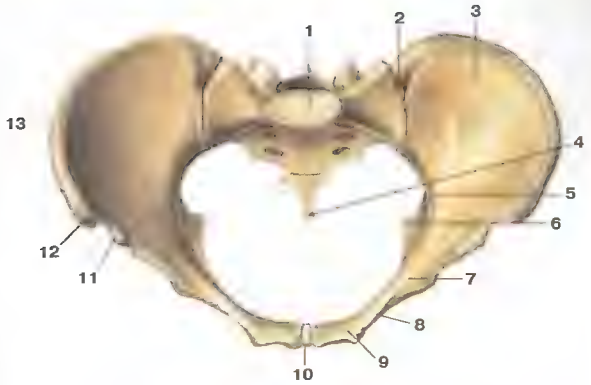

А

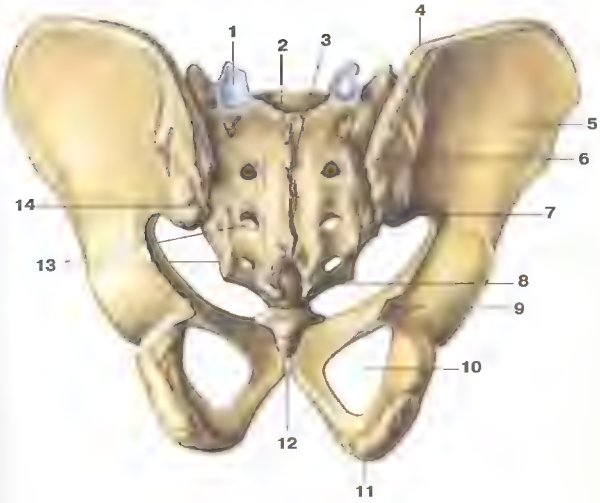

Б

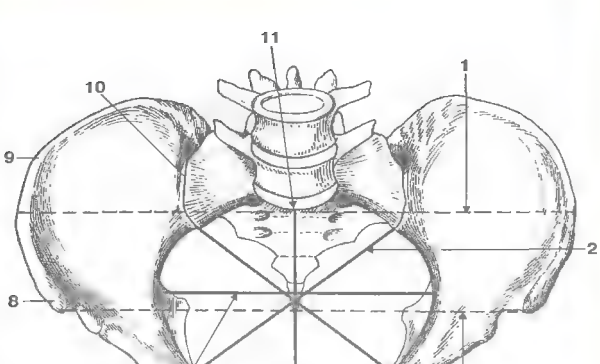

163 **Размеры женского таза**

1 — расстояние между подвздошными гребнями; 2 — косой диаметр; 3 — расстояние между передними верхними подвздошными остями; 4 — лобковый симфиз; 5 — истинная (гинекологическая) конъюгата; 6 – поперечный диаметр; 7 — подвздошно-лобковое возвышение; 8 — верхняя передняя подвздошная ость; 9 подвздошный гребень; 10 — подвздошно-крестцовый сустав; 11 — мыс.

1 — distántia cristárum; 2 — diámeter obliqua; 3 – distántia spinárum; 4 — sýmphysis púbica; 5 — conjugáta véra; 6 — diámeter transvérsa; 7 eminántia iliopúbica; 8 — spina iliáca anterior supérior; 9 — crista iliáca; 10 — articulátio sacroiliáca; 11 – promontórium.

У малого таза прямой размер входв (истинная, или гинекологическая конъюгата, conjugáta véra, s. gynaecológica) измеряется между мысом крестца и наиболее выступающей назад точкой лобкового симфиза. Этот размер составляет 11 см. Косой диаметр входа в малый таз (diámeter obliqua) равен 12 см. Он измеряется между крестцово-подвздошным сочленением одной стороны таза и подвздошно-лобковым возвышением другой стороны. Поперечный диаметр входв в малый таз (diámeter transvérsa) — расстояние между наиболее отдаленными точками пограничной линии — равен 13 см.

Соединения костей свободной части нижней конечности

Кости нижней конечности соединяются друг с другом, а также с тазовой костью, образуя при этом крупные в большинстве суставы.

Тазобедренный сустав (articulátio cóxae) образован полулунной поверхностью вертлужной впадины тазовой кости и головкой бедренной кости (рис. 164 и 165). Суставная поверхность тазовой кости увеличивается за счет *вертлужной губы* (lábrum acetabuláre). Она представляет собой волокнисто-хрящевое образование, прочно соединенное с краями вертлужной впадины. Над вырезкой вертлужной впадины перекидывается *поперечная связка вертлужной впадины* (ligaméntum transvérsum acetábuli). Суставная капсула тазобедренного сустава прикрепляется по краям вертлужной впадины. На бедренной кости капсула спереди прикрепляется по-

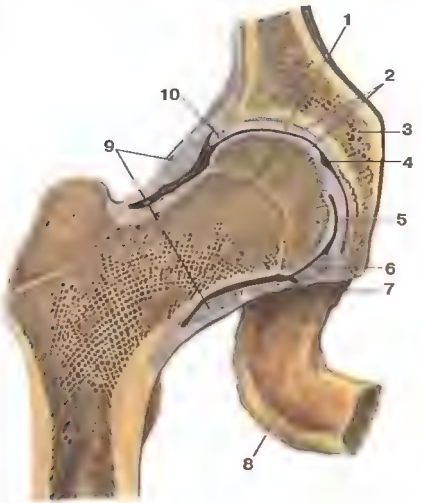

Тазобедренный сустав. Фронтальный распил. Вид спереди

1 — эпифизарная линия; 2 — суставной хрящ; 3 — тазовая кость; 4 — суставная полость; 5 — связка головки бедренной кости; 6 — поперечная связка вертлужной впадины; 7 — суставная капсула; 8 — седалищный бугор; 9 — круговая зона; 10 — губа вертлужной впадины.

1 — linea epiphysiális; 2 — cartilágo articulária; 3 — os cóxae; 4 — cávitas artículáre; 5 — lig. cápitis fémoris; 6 — lig. transvérsum acetábuli; 7 — cápsula articulária; 8 — túber ischiádicum; 9 — zóna orbiculáris; 10 — labrum acetabuláre.



165 **Рентгеновский снимок тазобедренного сустава**

1 — подвздошная кость; 2 — головка бедренной кости; 3 — суставная щель; 4 — верхняя ветвь лобковой кости; 5 — запирательное отверстие; 6 — седалищный бугор; 7 — шейка бедренной кости; 8 — большой вертел.

1 — ós ílium; 2 — cáput fémoris; 3 — cávitas articulāris; 4 — rámus supérior óssis púbis; 5 — forámen obturátum; 6 — túber ischiádicum; 7 — cóllum fémoris; 8 — trochánter májor.

чти по межвертельной линии, а сзади — на межвертельном гребне так, что шейка бедренной кости находится в полости сустава (рис. 166). Суставная капсула прочная, укреплена пятью мощными связками.

В толще фиброзной мембраны тазобедренного сустава располагается толстая связка — *круговая зона* (zóna orbiculāris), охватывающая шейку бедренной кости в виде петли. Эта связка прикрепляется к подвздошной кости под нижней передней подвздошной остью. *Подвздошно-бедренная связка* (ligaméntum iliofemorále) начинается на нижней передней подвздошной ости и прикрепляется к межвертельной линии. Эта связка самая прочная, она имеет толщину около 1 см (рис. 167). *Лобково-бедренная связка* (ligaméntum pubofemorále) идет от верхней ветви лобковой кости и тела подвздошной кости к медиальной части межвертельной линии. *Седалищно-бедренная связка* (ligaméntum ischiofemorále) находится на задней стороне сустава. Она начинается на тве седалищной кости, идвт снаружи и почти горизонтально и заканчивается у вертельной ямки большого вертела. В полости сустава имеется покрытая синовиальной мембраной *связка головки бедренной кости* (lig. cápitis fémoris), соединяющая ямку головки и дно вертлужной впадины. Она играет роль в период образования тазобедренного сустава, удерживая головку бедренной кости в вертлужной впадине (см. рис. 164).

Тазобедренный сустав по форме суставных поверхностей является типичным шаровидным суставом. Вокруг фронтальной оси возможны сгибание и разгибание. Объем этого движения зависит от положения голени в коленном суставе. Макси-

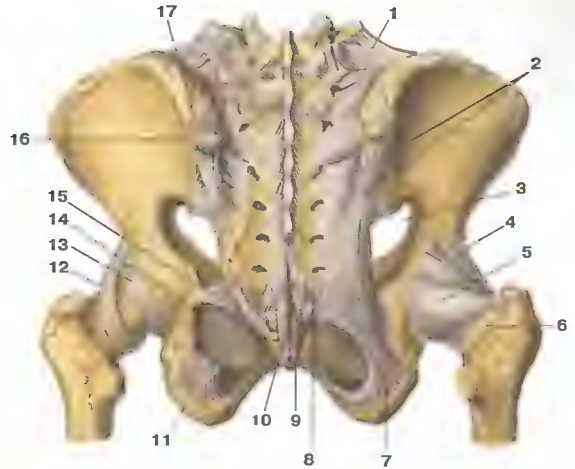

106 **Тазобедренные суставы (правый и левый) и связки таза. Вид сзади**

1 — подвздошно-поясничная связка; 2 — задняя крестцово-подвздошная связка; 3 — большое седалищное отверстие; 4 — подвздошно-бедренная связка; 5 — седалищно-бедренная связка; 6 — суставная капсула; 7 — крестцово-бугорная связка; 8 — латеральная крестцово-копчиковая связка; 9 — поверхностная задняя крестцово-копчиковая связка; 10 — глубокая задняя крестцово-копчиковая связка; 11 — крестцово-бугорная связка (отрезана); 12 — круговая зона; 13 — вертлужная губа; 14 - запирательная мембрена; 15 — крестцово-остистая связка; 16 — задняя крестцово-подвздошная связка (отрезана); 17 — верхняя задняя подвздошная ость.

1 — lig. iliolumbále; **2** — lig. sacroiliácum postérius; **3** — forámen ischiádicum május; **4** — lig. iliofamorále; **5** — lig. ischiofamorále; **6** — cápsula articulária; **7** — lig. sacrotuberále; **8** — lig. sacrococcýgeum laterále; **9** — lig. sacrococcýgeum dorsále superficiále; **10** — lig. sacrococcýgeum dorsále profúndus; **11** — lig. sacrotubérale (отрезана); **12** — zóna orbiculáris; **13** - lábrum acetabuláre; **14** - membrána obturatória; **15** — lig. saprospinále; **16** — lig. sacroiliácum postérius (отрезана); **17** — spina iliáca postérior supérior.

мальное сгибание (около 120°) осуществляется при согнутой голени. При разогнутой голени объем сгибания (85°) снижен из-за натяжения мышц задней группы бедра. Разгибание в тазобедренном суставе осуществляется с небольшим размахом (до 13-15°) из-за натяжения подвздошно-бедренной связки. Вокруг сагиттальной оси осуществляется отведение и приведение нижней конечности по отношению к срединной линии (до 80-90°). Общий объем вращательных движений (вокруг вертикальной оси) достигает 40-50°. В суставе возможно круговое движение.

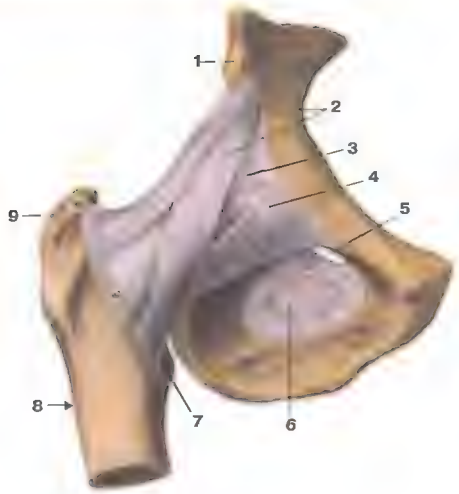

167 **Связки тазобедренного сустава. Вид спереди**

1 — нижняя передняя подвздошная ость; 2 — подвздошно-бедренная связка; 3 — суставная капсула; 4 — лобково-бедренная связка; 5 — запирательный канал; 6 — запирательная мембрана; 7 — малый вертел; 6 — бедренная кость; 9 — большой вертел.

1 — spina iliáca anterior inférior; 2 — lig. iliofemorále; 3 — cápsula articuláris; 4 — lig. pubofemorále; 5 — canális obturatórius; 6 — membrána obturatória; 7 — trochánter minor; 8 — fémur: 9 — trochánter májor.

Коленный сустав (articulátio génus) наиболее крупный и сложный по строению (рис. 168 и 169). Он образован бедренной, большеберцовой костями и надколенником. Суставные поверхности обоих мыщелков бедренной кости сочленяются с верхней суставной поверхностью большеберцовой кости и с надколенником.

Внутри сустава имеются полулунной формы внутрисуставные хрящи — *медиальный мениск* (meniscus mediális) и *латеральный мениск* (meniscus laterális), которые увеличивают конгруэнтность сочленяющихся поверхностей, а также выполняют амортизирующую роль (рис. 170). Латеральный край менисков сращен с капсулой сустава. Внутренний истонченный край менисков прикреплен к мыщелковому возвышению большеберцовой кости. Передние концы менисков соединены *поперечной связкой колена* (ligaméntum transvérsum génus).

168 **Коленный сустав. Вид спереди**

1 — надколенник; 2 — медиальная поддерживающая связка надколенника; 3 — большеберцовая коллатеральная связка; 4 — связка надколенника; 5 — бугристость большеберцовой кости; 6 — межкостная перепонка голени; 7 — головка малоберцовой кости; 8 — передняя связка головки малоберцовой кости; 9 — малоберцовая коллатеральная связка; 10 — *латеральная поддерживающая* связка надколенника; 11 — латеральная широкая мышца бедра; 12 — *медиальная широкая мышца бедра*; 13 — *сухожилие прямой мышцы бедра*; 14 — суставная мышца колена.

1 — patélla, 2 – retináculum patéllae mediále; 3 — lig. collaterále tibiale; 4 — lig. patéllae; 5 — tuberósitas tibiae; 6 — membrána interóssea crúris; 7 — cáput fibulae; 8 — lig. cápitis fibulae antérius; 9 — lig. collaterále fibuláre; t0 — retináculum patéllae latèrale; 11 — m. vástus laterális; 12 — m. vástus mediális; 13 — téndo m. récti fémoris; 14 — m. articuláns génus.

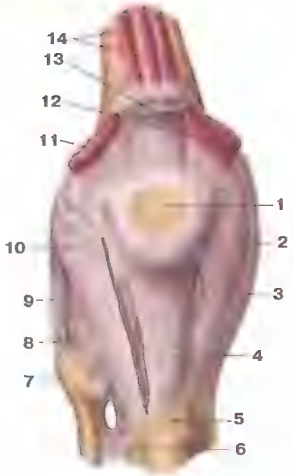

169 **Рентгеновский снимок *коленного сустава***

1 — бедренная кость; 2 — надколенник; 3 — медиальный мыщелок (бедренной кости); 4 — медиальный мыщелок (большеберцовой кости); 5 — межмыщелковое возвышение, 6 - малоберцовая кость; 7 - латеральный мыщелок (большеберцовой кости); 8 - латеральный мыщелок (бедренной кости); 9 — суставная полость.

1 — fémur; 2 — patélla; 3 — cóndylus mediális fémoris; 4 — cóndylus mediális tibiae; 5 — emenéntia intercondyláris; 6 — fibula; 7 — cóndylus laterális tibiae; 6 — cóndylus laterális fémoris; 9 — cávitas articuláre.



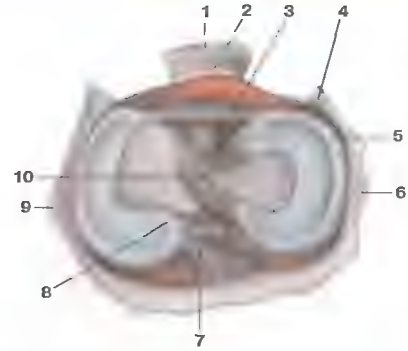

170 **Мениски коленного сустава. Вид сверху**

1 — связка надколенника; 2 — глубокая поднадколенниковая сумка; 3 — поперечная связка колена; 4 — суставная капсула; 5 — латеральный мениск; 6 — малоберцовая коллатеральная связка (перерезана); 7 — задняя крестообразная связка; 8 — медиальный мениск; 9 — большеберцовая коллатеральная связка (перерезана); 10 — передняя крестообразная связка.

1 - lig. patéllae; 2 — búrsa infrapatelláris profúnda; 3 — lig. transvérsum génus; 4 — cápsula articulâris; 5 — meniscus laterâlis; 6 lig. collaterâle fibulâre (перарезана); 7 — lig. cruciâtum posterius; 6 — meniscus mediâlis; 9 — lig. collaterâle tibiâle (перерезана); 10 — lig. cruciâtum anterius

Суставная капсула коленного сустава прикрепляется на бедренной кости, отступя примерно на 1 см от краев суставной поверхности. На большеберцовой кости и надколеннике суставная капсула прикрепляется по краям суставных поверхностей.

Коленный сустав укреплен несколькими прочными связками. *Малоберцовая коллатеральная связка* (ligaméntum collaterále fibuláre) идет от латерального надмыщелка бедренной кости к головке малоберцовой кости (см. рис. 168). *Большеберцовая коллатеральная связка* (ligaméntum collaterále tibiále) начинается на медиальном надмыщелке бедренной кости и прикрепляется к верхней части медиального края большеберцовой кости. Эта связка прочно сращена с капсулой коленного сустава. На задней поверхности сустава располагается *косая подколенная связка* (ligaméntum popliteum obliquum). Эта связка образована конечными пучками сухожилия полуперепончатой мышцы, которые вплетаются в заднюю стенку суставной сумки, а также прикрепляются к задней поверхности медиального мыщелка большеберцовой кости (рис. 171). *Дугообразная подколенная связка* (ligaméntum popliteum arcuátum) начинается на задней поверхности головки малоберцовой кости, изгибается медиально и прикрепляется к задней поверхности большеберцовой кости. Спереди суставная капсула укреплена сухожилием четырехглавой мышцы бедра, которое получило название *связки надколенника* (ligaméntum patéllae). Внутренние и на-

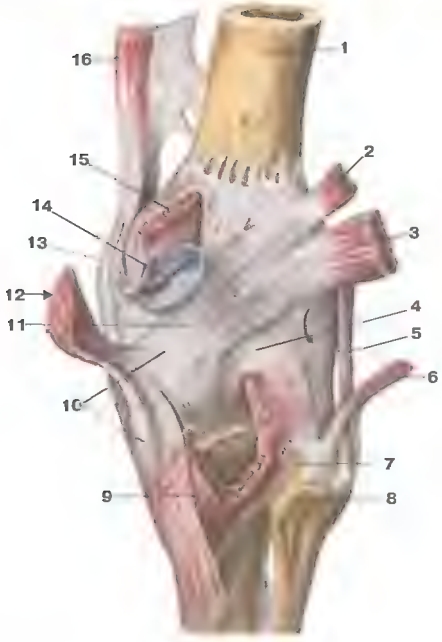

171 **Связки на задней стороне коленного сустава**

1 — бедренная кость; 2 — подошвенная мышца; 3 — латеральная головка икроножной мышцы; 4 — дугообразная подколенная связка; 5 — малоберцовая коллатеральная связка; 6 — двуглавая мышца бедра; 7 — задняя связка головки малоберцовой кости; 6 головка малоберцовой кости; 9 — подколенная мышца (частично удалена); 10 — пучки сухожилия полуперепончатой мышцы; 11 — косая подколенная связка; 12 — полуперепончатая мышца; 13 — большеберцовая коллатеральная связка; 14 сумка медиальной головки икроножной мышцы; 15 — медиальная головка икроножной мышцы; 16 — большая приводящая мышца.

1 — fémur; 2 — m. plantáris; 3 - cáput laterále m. gastrocnémii; 4 lig. popliteum arcuátum; 5 — lig. collaterále fibuláre; 6 — m. biceps fémoris; 7 — lig. cápitis fibulae postérius; 6 — cáput fibulae; 9 — m. popliteus (частично удалена); 10 — пучки сухожилия m. semimembranósi; 11 — lig. popliteum obliquum; 12 — m. semimembranósus; 13 — lig. collaterále tibiále; 14 — búrsa m. gastrocnémii (cáput mediále); 15 — cáput mediále m. gastrocnemii; 16 — m. addúctor mágnus.

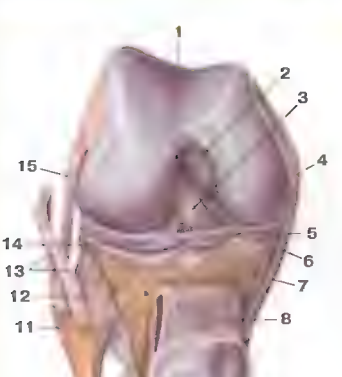

172 **Крестообразные связки коленного сустава. Вид спереди. Надколенник и его связка отрезаны и отвернуты вниз**

1 — надколенниковая поверхность; 2 — задняя крестообразная связка; 3 — передняя крестообразная связка; 4 — передняя менисково-бедренная связка; 5 — поперечная связка колена; 6 — медиальный мениск; 7 — большеберцовая коллатеральная связка; 6 — надколенниковая связка; 9 — суставная поверхность надколенника; 10 — межкостная перепонка голени; 11 — головка малоберцовой кости; 12 — передняя связка головки малоберцовой кости; 13 — сухожилие двуглавой мышцы бедре; 14 — латеральный мениск; 15 — малоберцовая коллатеральная связка.

t — fácies patellàris; 2 — lig. cruciátum postèrius; 3 — lig. cruciátum antérius; 4 — lig. meniscofemorále antérius; 5 — lig. transvérsum génus; 6 — meniscus mediális; 7 — lig. collaterále tibiálae; 6 - lig. patéllae; 9 — fácies articulàris patéllae; 10 — membrána interóssea crúris; 11 - cáput fibulàre; f2 — lig. cápitis fibulae antérius; 13 — tèrido m. bicipitis fémoris; 14 — meniscus laterális; 15 — lig. collaterále fibulárae.

ружные пучки сухожилия четырехглавой мышцы бедра, идущие от надколенника к медиальному и латеральному надмыщелкам бедра, называют *медиальной и латеральной, поддерживающими связками надколенника* (retináculum patéllae mediále et retináculum patéllae laterále) (см. рис. 168).

В полости коленного сустава имеются две крестообразные связки (рис. 172 и 173). *Передняя крестообразная связка* (ligaméntum cruciátum antérius) начинается на медиальной поверхности латерального мыщелка бедра и прикрепляется к переднему межмыщелковому полю большеберцовой кости. *Задняя крестообразная связка* (ligaméntum cruciátum postérius) натянута между латеральной поверхностью медиального мыщелка бедра и задним межмыщелковым полем большеберцовой кости. Крестообразные связки покрыты синовиальной оболочкой (мембраной).

Коленный сустав имеет несколько *синовиальных сумок* (búrsae synoviáles). Их число и размеры индивидуально варьируют. Сумками коленного сустава являются: *надколенниковая сумка* (búrsa suprapatelláris), расположенная выше надколенника, между бедренной костью и сухожилием четырехглавой мышцы бедра (рис. 174). *Глубокая поднадколенниковая сумка* (búrsa infrapatelláris profúnda) лежит между связкой надколенника и большеберцовой костью. *Подколенное углубление* (recéssus subpopliteus) находится под сухожилием подколенной мышцы. У места прикрепления сухожилия портняжной мышцы имеется *подсухожильная сумка портняжной мышцы* (búrsa subtendinea m.sartórii). Подсухожильные сумки имеются возле мест прикрепления сухожилий других мышц. На передней поверхности коленного

173 **Крестообразные и коллатеральные связки коленного сустава. Вид сзади. Суставная капсула удалена**

1 — подколенная поверхность; 2 — латеральный мыщелок; 3 — сухожилие подколенной мышцы; 4 — передняя крестообразная связка; 5 — задняя крестообразная связка; 6 — латеральный мениск; 7 — латеральный мыщелок большеберцовой кости; 6 — малоберцовая коллатеральная связка; 9 — задняя связка головки малоберцовой кости; 10 — головка малоберцовой кости; 11 — медиальный мыщелок большеберцовой кости; 12 — медиальный мениск; 13 — задняя мениско-бедренная связка; 14 — большеберцовая коллатеральная связка; 15 — медиальный мыщелок.

1 — fácies poplítea; 2 — cóndylus laterális; 3 — téndo m. poplitei; 4 — lig. cruciátum antérius; 5 — lig. cruciátum postérius; 6 — meniscus laterális; 7 — cóndylus laterális tíbiae; 8 — lig. collaterále fibuláre; 9 — lig. cápitis fibulae postérius; 10 — cáput fibulae; 11 — cóndylus mediális; 12 — meniscus mediális; 13 — lig. meniscofemorále postérius; 14 — lig. collaterále tibiále; 15 — cóndylus mediális.

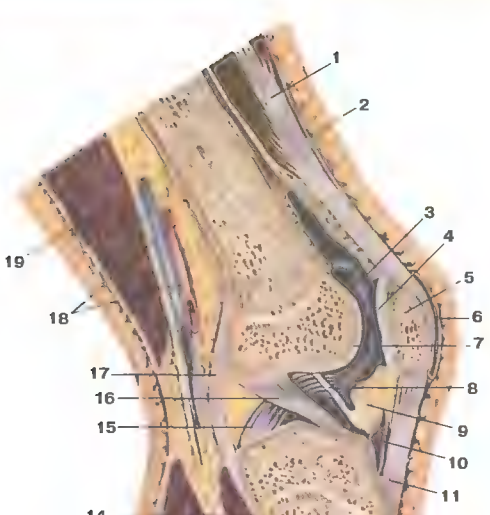

174 **Синовиальные сумки и связки коленного сустава. Сагиттальный распил**

1 — сухожилие четырехглавой мышцы *бедра*; 2 — кожа; 3 — поднадколенниковая сумка; 4 — суставная поверхность надколенника; 5 — надколенник; 6 — подкожная преднадколенниковая сумка; 7 — медиальный мыщелок; 6 — поднадколенниковая синовиальная складка; 9 — крыловидные складки; 10 — глубокая поднадколенниковая сумка; 11 — связка надколенника; 12 — большеберцовая кость; 13 — икроножная мышца (латеральная головка); 14 — подколенная мышца; 15 — задняя крестообразная связка; 16 — передняя крестообразная связка; 17 — суставная капсула; 18 — подколенные сосуды; 19 — двуглавая мышца *бедра*.

1 — tándo m. quadricípitis fémoris; 2 — cútis; 3 — búrsa infrapatelláris; 4 — fácies articulátis patéllae; 5 — patélla; 6 — búrsa subcutánea prepatelláris; 7 — cóndylus mediális; 8 — plícs synoviális infrepatelláris; 9 — plicae aláres; 10 — búrsa infrapatéllaris profúnda; 11 — lig. patéllae; 12 — tibia; 13 — m. gastrocnémius (cáput laterále); 14 — m.popliteus; 15 — lig. cruciátum postérius; 16 — lig. cruciátum antérius; 17 — cápsula articulátis: 18 — vása poplítea; 19 — m. biceps fémoris.

175 **Складки синовиальной оболочки коленного сустава. Вид спереди. Сустав вскрыт. Надколенник и его связка отвернуты книзу**

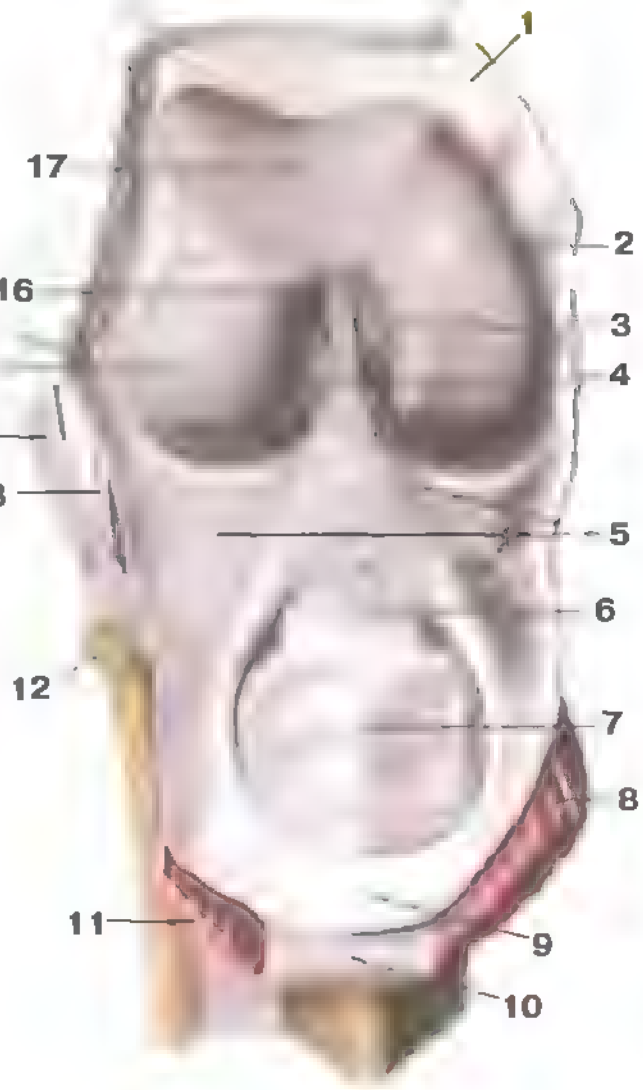

1 — суставная капсула; 2 — медиальный мыщелок; 3 — задняя крестообразная связка; 4 — передняя крестообразная связка; 5 — крыловидные складки; 6 — связка надколенника; 7 — суставная поверхность надколенника; 6 — медиальная широкая мышца; 9 — суставная капсула; 10 — сухожилие четырехглавой мышцы бедра; 11 — латеральная широкая мышца; 12 — головка малоберцовой кости; 13 — малоберцовая коллатеральная связка; 14 — сухожилие двуглавой мышцы бедра; 15 — латеральный мыщелок; 16 — поднадколенниковая синовиальная складка; 17 — надколенниковая поверхность.

1 — cápsula articuláris; 2 — cóndylus mediális; 3 — lig. cruciátum postérius; 4 — lig. cruciátum antérius; 5 — plicae aláres; 6 — lig. patéllae; 7 — fácies articuláris patéllae; 8 — m. vástus mediális; 9 — cápsula articuláris; 10 — téndo m. quadricipitis fémoris; 11 — m. vástus laterális; 12 — cáput fibulae; 13 — lig. collaterále fibuláre; 14 — téndo m. bicipitis fémoris; 15 — cóndylus laterális; 16 — plica synoviális infrapatelláris; 17 — fácies patelláris.

сустава, на уровне надколенника, в слое клетчатки расположена *подкожная преднадколенниковая сумка* (búrsa subcutánea prepatelláris). Синовиальная мембрана образует несколько скледок, содержащих жировую ткань. Наиболее крупные парные крыловидные складки расположены по бокам от надколенника (рис. 175).

Коленный сустав является сложным, комплексным суставом, содержит мениски. По форме суставных поверхностей он является мыщелковым суставом. Вокруг фронтальной оси в этом суставе происходят сгибание и разгибание (общим объемом до 150°). При сгибании голени вследствие расслабления коллатеральных связок возможно вращение относительно вертикальной оси.

Общий объем вращения достигает 15°, пассивного вращения — 35°. Крестообразные связки тормозят пронацию, при выполнении супинации они расслабляются. Супинация тормозится в основном натяжением коллатеральных связок.

Соединения костей голени

Кости голени соадиняются с помощью малоберцового сустава и синдесмозов (см. рис. 120).

Малоберцовый сустав (articulátio tibiofibuláris) представляет собой сочленение суставной поверхности головки малоберцовой кости с малоберцовой суставной поверхностью большеберцовой кости. Обе суставные поверхности плоские, по их краю прикрепляется туго натянутая суставная капсула. Суставная полость иногда сообщается с полостью коленного сустава. Спереди капсула укреплена *передней связкой головки малоберцовой кости* (ligaméntum cápitis fibulae antérius), а сзади — *задней связкой головки малоберцовой кости* (ligaméntum cápitis fibulae postérius). Движения в малоберцовом суставе ограничены

Малоберцовый синдесмоз (syndesmósis tibiofibuláris) образован малоберцовой вырезкой дистального эпифиза большеберцовой кости и суставной поверхностью латеральной лодыжки. Спереди и сзади это соединение подкреплено *передней* и *задней межберцовыми связками* (ligaménta tibiofibulária antérius et postérius). Связки натянуты между латеральной лодыжкой малоберцовой кости и дистальным эпифизом большеберцовой кости. В этом соединении движения практически отсутствуют.

Межкостная перепонкв голени (membrána interóssa crúris) натянута между межкостными краями большеберцовой и малоберцовой костей. В верхней и нижней частях перепонки имеются отверстия для прохождения сосудов и нервов.

Соединения костей стопы

Кости стопы сочленяются с костями голени и между собой, образуя сложные по строению и функциям суставы. Все суставы стопы можно разделить на сочленения стопы с голенью; сочленение костей предплюсны и плюсны; сочленение костей предплюсны; сочленения костей пальцев. Все эти суставы укреплены короткими и прочными связками (рис. 176 и 177).

Голеностопный (иадтаранный) сустав (articulátio talocrurális) является типичным блоковидным суставом. Он образован суставными поверхностями обеих костей голени и таранной кости (рис. 178). На большеберцовой кости — это нижняя суставная поверхность, сочленяющаяся с блоком таранной кости, и суставная поверхность медиальной лодыжки, сочленяющеяся с медиальной лодыжковой поверхностью блока таранной кости. На малоберцовой кости — это суставная поверхность латеральной лодыжки, сочленяющеяся с латеральной лодыжковой поверхностью таранной кости. Соединенные вместе большеберцовая и малоберцовая кости наподобие вилки охватывают блок таранной кости. Суставная капсула на передней поверхности костей голени и на таранной кости прикрепляется на 5-8 мм отступя от суставного хряща, а сзади и с боков — по линии суставного хряща.

Связки, укрепляющие сустав, располагаются на боковых поверхностях сустава. *Медиальная (дельтовидная) связка* (ligaméntum mediále (deltoideum), располагаясь на медиальной стороне сустава, имеет форму расходящейся книзу широкой фиброзной пластинки. Эта толстая и прочная связка начинается на медиальной лодыжке, спускается вниз и прикрепляется своим расширенным концом к ладьевидной, таранной и пяточной костям (рис. 179). У этой связки выделяют четыре части: *большеберцово-ладьевидную часть* (párs tibionaviculáris), *большеберцово-пяточную часть* (párs tibiocalcanéus), *переднюю большеберцово-таранную часть* (párs tibiotaláris antérior) и *заднюю большеберцово-таранную часть* (párs tibiotaláris postérior). С латеральной стороны сустава капсула укреплена тремя связками (рис. 180). *Передняя таранно-малоберцовая связка* (ligaméntum talofibuláre antérius) имеет форму четырехугольника. Она проходит почти горизонтально, при-

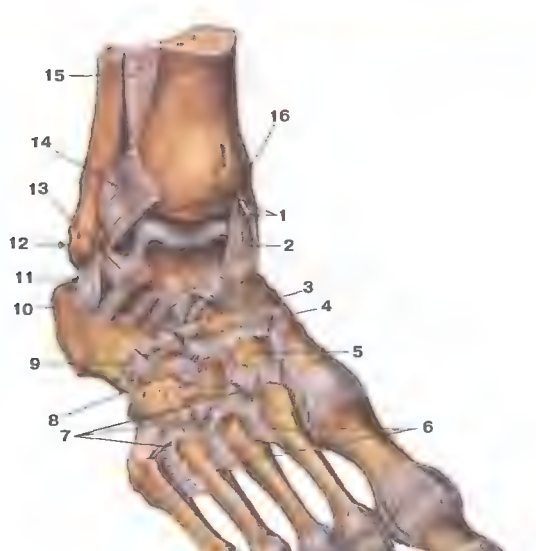

175 **Связки и суставы стопы, правой. Вид сверху**

1 — большеберцовая кость; 2 — медиальная (дельтовидная) связка; 3 — пяточно-ладьевидная связка; 4 - пяточно-кубовидная связка; 5 — тыльные клино-ладьевидные связки; 6 — межкостные плюсневые связки; 7 — тыльные предплюсне-плюсневые связки; 8 — тыльная клино-кубовидная связка; 9 — тыльная пяточно-кубовидная связка; 10 — латеральная таранно-пяточная связка; 11 — пяточно-малоберцовая связка; 12 — латеральная лодыжка; 13 — передняя таранно-малоберцовая связка; 14 — передняя межберцовая связка; 15 — межкостная перепонка голени; 16 — медиальная лодыжка.

1 — tibia; 2 — lig. mediále (deltoideum); 3 — lig. calcaneonaviculáre; 4 — lig. calcaneocuboideum; 5 — ligg. cuneonaviculária dorsáles; 6 — ligg. metatarsália interóssea; 7 — ligg. tarsometatarsália dorsales; 8 — lig. cuneocuboideum dorsale; 9 — lig. calcaneocuboideum dorsále; 10 — lig. talocalcanéum laterále; 11 — lig. calcaneofibuláre; 12 — malleólus laterális; 13 — lig. talofibuláre antérius; 14 — lig. tibiofibuláre antérius; 15 — membrána interóssea crúris; 16 — malleólus mediális.

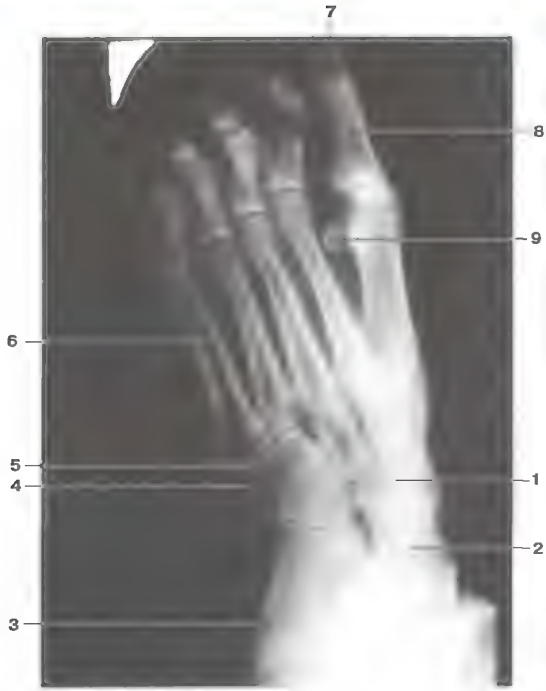

177 **Рентгеновский снимок костей и суставов стопы, левой**

1 — ладьевидная кость; 2 — медиальная клиновидная кость; 3 — пяточная кость; 4 — кубовидная кость; 5 — суставная полость (щель) (предплюсневые суставы); 6 — плюсневая кость; 7 — дистальная фаланга (I палец); 8 — средняя фаланга (I палец); 9 — сесамовидная кость.

1 — os naviculáre; 2 — os cuneifórme mediále; 3 — calcanéus; 4 — os cuboideum; 5 — cáve articulárum (artt. tarsometatárseae); 6 — os metatarsále V; 7 — phálanx distális digiti I; 8 — phálanx proximális digiti I; 9 — os sesamoideus.

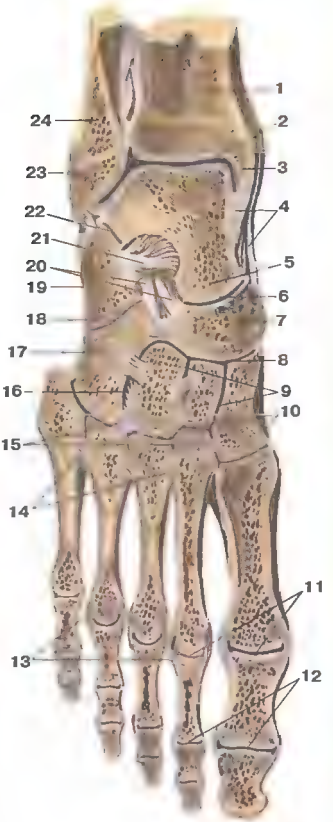

178 **Фронтальный разрез через голеностопный и другие суставы стопы. Вид сверху**

1 — большеберцовая кость; 2 — голеностопный сустав; 3 — медиальная лодыжка; 4 — медиальная (дельтовидная) связка; 5 — головка таранной кости; 6 — таранно-ладьевидный сустав; 7 — ладьевидная кость; 8 — клино-ладьевидный сустав; 9 — межклиновидные суставы; 10 — предплюсне-плюсневые суставы; 11 — плюсне-фаланговые суставы; 12 — межфаланговые суставы стопы; 13 — коллатеральные связки; 14 — межкостные плюсневые связки; 15 — межкостные клино-плюсневые связки; 16 — клино-кубовидный сустав; 17 — кубовидная кость; 18 — пяточно-кубовидный сустав; 19 — пяточная кость; 20 — раздвоенная связка (пяточно-ладьевидная и пяточно-кубовидная связки); 21 — межкостная таранно-пяточная связка; 22 — подтаранный сустав; 23 — латеральная лодыжка; 24 — малоберцовая кость.

1 — tibia; 2 — articulátio talocrurális; 3 — malleólus mediális; 4 — lig. mediále (deltoideum); 5 — cáput táli; 6 — articulátio talonaviculáris; 7 — os naviculáre; 8 — articulátio cuneonaviculáris; 9 — articulatiónes intercuneifórme; 10 — articulatiónes tarsometatársеae; 11 — articulatiónes metatarsophalángeae; 12 — articulatiónes interphalángeae pédis; 13 — ligg. collaterália; 14 — ligg. metatarsea interóssea; 15 — articulatiónes cuneometatársea; 16 — articulátio cuneocuboidea; 17 — os cuboideum; 18 — articulatio calconeocuboidea; 19 — calcaneus; 20 — lig. bifurcátum (lig. calcaneonaviculáre et lig. calcaneocuboideum); 21 — lig.talocalcanéum interósseum; 22 — articulatio subtaláris; 23 — malleólus latarális; 24 — fibula.

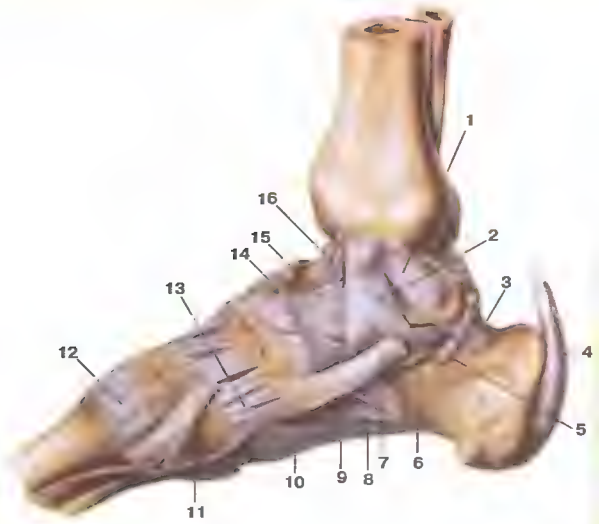

179 **Медиальная (дельтовидная) связка голеностопного сустава. Вид с медиальной стороны**

1 — медиальная (дельтовидная) связка (задняя большеберцово-таранная часть); 2 — медиальная (дельтовидная) связка (большеберцово-пяточная часть); 3 — задняя таранно-пяточная связка; 4 — сухожилие трехглавой мышцы голени (ахиллово); 5 — сухожилие длинного сгибателя большого пальца стопы; 6 — медиальная таранно-пяточная связка; 7 — сухожилие задней большеберцовой мышцы; 8 — пяточно-ладьевидная связка; 9 — подошвенная пяточно-кубовидная связка; 10 — длинная подошвенная связка; 11 — сухожилие передней большеберцовой мышцы; 12 — тыльные предплюсне-плюсневые связки; 13 — тыльные предплюсневые связки; 14 — таранно-ладьевидная связка; 15 — медиальная (дельтовидная) связка (большеберцово-ладьевидная часть); 16 — медиальная (дельтовидная) связка (передняя большеберцово-таранная часть).

1 — lig. mediále (deltoideum), pars tibiotaláris postérior; 2 — lig. mediále (deltoideum), pars tibiocalcánea; 3 — lig. talocalcáneum postérius; 4 — téndo m. tricipítis súrae (Achíllis); 5 — téndo m. flexóris hállucis lóngi; 6 — lig. talocalcáneum mediále; 7 — téndo m. tibiális posterióris; 8 — lig. calcaneonaviculáris; 9 — lig. calcaneocuboideum plantáre; 10 — lig. plantáre lóngum; 11 — téndo m. tibialis antérioris; 12 — ligg. transometatársea dorsália; 13 — ligg. társi dorsália; 14 — lig. talonaviculáre; 15 — lig. mediále (deltoideum), pars tibionaviculáris; 16 — lig. mediále (deltoideum), pars tibiotaláris antérior.

180 **Межберцовые связки, связки голеностопного сустава и другие связки стопы. Вид с латеральной стороны**

1 — межкостная перепонка голени; **2** — передняя межберцовая связка; 3 — медиальная дельтовидная связка (большеберцово-ладьевидная часть); 4 — передняя таранно-малоберцовая связка; 5 — межкостная таранно-пяточная связка; 6 — раздвоенная связка (пяточно-ладьевидная связка + пяточно-кубовидная связка); 7 — тыльная кубовидно-ладьевидная связка; 8 — тыльные предплюсневые связки; 9 - тыльные предплюсне-плюсневые связки; 10 — тыльные плюсневые связки; t1 — коллатеральные связки; 12 — сухожилие короткой малоберцовой мышцы; 13 — сухожилие длинной малоберцовой мышцы; 14 — тыльная пяточно-кубовидная связка; 15 — длинная подошвенная связка; 16 — латеральная таранно-пяточная связка; 17 — пяточно-малоберцовая связка; 18 — сухожилие трехглавой мышцы голени (ахиллово); 19 — задняя таранно-малоберцовая связка.

1 — membrána interóssea crúris; 2 — lig. tibiofibuláre antérius; 3 — lig. deltoideum (pars tibionaviculáris), 4 — lig. tibiofibuláre antérius; 5 — lig. talocalcanéum interósseum; 6 — lig. bifurcátum (lig. calcaneonaviculáre, lig. calcaneocuboideum); 7 — lig. cuboideonaviculáre dorsále; 8 — ligg. társi dorsália; 9 ligg.tarsometatársea dorsália; 10 — ligg. metatársea dorsália; 11 — ligg. collaterália; 12 — téndo m. peronaei brévis; 13 — téndo m. peronaei lóngi; 14 — lig. calcaneocuboideum dorsále; 15 — lig.plantáre lóngum; t6 — lig.talocalcanéum laterále; 17 — lig calcaneofibuláre; 18 — téndo m. tricipitis súrae (Achillis); 19 — lig.talofibuláre postérius.

крепляется к наружной поверхности латеральной лодыжки и к шейке таранной части. *Задняя таранная малоберцовая связка* (ligaméntum talofibuláre postérius) расположена на задне-латеральной поверхности сустава. Эта связка начинается на латеральной лодыжке, направляется кзади и прикрепляется к заднему отростку таранной кости. *Пяточно-малоберцовая связка* (ligaméntum calcaneofibuláre) начинается на латеральной лодыжке, идет вниз и заканчивается на наружной поверхности пяточной кости.

В голеностопном (надтаранном) суставе возможны движения вокруг фронтальной оси — сгибание (подошвенное сгибание) и разгибание (тыльное сгибание), общий размах которых равен 60-70°. При подошвенном сгибании возможны небольшие движения в стороны. При этом самый узкий участок блока таранной кости входит в самую широкую часть между лодыжками костей голени.

К соединениям костей предплюсны относятся сладующие суставы: подтаранный, таранно-пяточно-ладьевидный, пяточно-кубовидный, поперечный сустав предплюсны, клино-ладьевидный и предплюсно-плюсневый (см. рис. 178).

Таранно-пяточно-ладьевидный сустав (articulácio talocalcaneonaviculáris) образован двумя суставами, имеющими самостоятельные капсулы и отдельные суставные полости. Первый из них образован сочленением задней пяточной суставной поверхности, расположенной на нижней стороне таранной кости, и задней таранной суставной поверхности, находящейся на верхней стороне пяточной кости. Этот сустав выделяют как **подтаранный сустав** (articulátio subtaláris). Второй сустав образован сочленением головки таранной кости с ладьевидной костью спереди *(таранно-ладьевидный сустав)* и пяточной костью снизу. При этом передняя таранная суставная поверхность пяточной кости дополняется *подошвенной пяточно-ладьевидной связкой* (ligaméntum calcaneonaviculáre plantáre), которая натянута между нижне-медиальным краем таранной опоры пяточной кости и нижней поверхностью ладьевидной кости. В том месте, где эта связка соприкасается с головкой таранной кости, в толще связки находится волокнистый хрящ. Суставная капсула прикрепляется по краю суставных поверхностей, образуя одну общую суставную полость.

Таранно-пяточно-ладьевидный сустав подкреплен несколькими связками. *Межкостная таранно-пяточная связка* (ligaméntum talocalcanéum interósseum) расположена в пазухе предплюсны и соединяет обращенные друг к другу поверхности борозд пяточной и таранной костей (рис. 181).

Таранно-ладьевидная связка (lig. talonaviculáre) укрепляет сустав сверху и соединяет тыльную поверхность шейки таранной кости с ладьевидной костью.

По форме суставных поверхностей таранно-пяточно-ладьевидный сустав можно отнести к шаровидным, однако движения в нем возможны только вокруг сагиттальной оси. Эта ось проходит через медиальную часть головки таранной кости и латеральную поверхность пяточной кости. Движения в этом суставе (таранно-пяточно-ладьевидном) осуществляются одновременно в обеих его частях в виде приведения и отведения. При приведении (поворот стопы кнаружи) приподнимается медиальный край стопы, а тыльная ее сторона поворачивается в латеральную сторону (супинация). При отведении (поворот стопы внутрь) латеральный край стопы приподнимается, а ее тыльная сторона поворачивается в медиальную сторону (пронация). Общий объем движений вокруг сагиттальной оси в этом суставе не превышает 55°.

Пяточно-кубовидный сустав (articulátio calcaneocuboidea), седловидный по форме, образован обращенными друг к другу суставными поверхностями пяточной и кубовидной костей. Суставная полость изолирована, только в редких случаях сообщается с полостью таранно-пяточно-ладьевидного сустава.

С подошвенной стороны капсула укреплена прочными связками. Это короткая прочная *подошвенная пяточно-кубовидная связка* (ligaméntum calca-

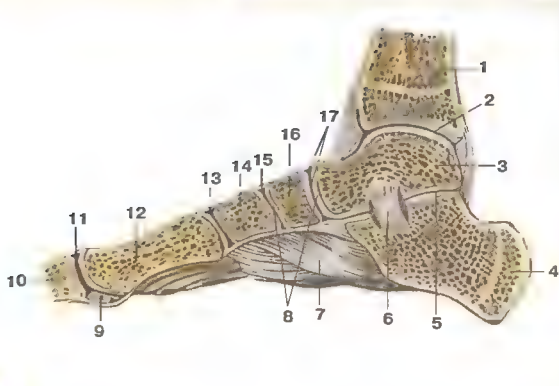

131 **Межкостная таранно-пяточная связка. Сагиттальный распил стопы. Вид с медиальной стороны**

1 — большеберцовая кость; 2 — голеностопный сустав; 3 — таранная кость; 4 — пяточная кость; 5 — подтаранный сустав; 6 — межкостная таранно-пяточная связка; 7 — длинная подошвенная связка; 8 — суставной хрящ; 9 — сесамовидная кость; 10 — проксимальная фаланга; 11 — плюснефаланговый сустав; 12 — 1-я плюсневая кость; t3 — предплюсне-плюсневый сустав; t4 — медиальная клиновидная кость; 15 — клиновидно-ладьевидный сустав; 16 — ладьевидная кость; 17 — таранно-пяточно-ладьевидный сустав.

1 — tibia; 2 — articulátio talocrurális; 3 — tálus; 4 — calcanéus; 5 — articulátio subtaláris; 6 — lig.talocalcanéum interósseum; 7 — lig. plantáre lóngum; 8 — cartilágo articulâris; 9 — os sesamoideum; 10 — phálanx proximális; 11 — articulátio metatarsophalángeale; 12 — os metatarsále I; 13 — articulatiónes tarsometatársae; 14 — os cuneifórme mediále; 15 — articulátio cuneonaviculáris; 16 — os naviculáre; 17 — articulátio talocalcaneonaviculáris.

neocuboideum plantáre) и *длинная подошвенная связка* (ligaméntum plantáre lóngum), которая является самой мощной связкой стопы. Начинается эта связка на нижней поверхности пяточной кости и, веерообразно расширяясь кпереди, прикрепляется к основаниям 2-5 плюсневых костей (рис. 182). Перекидываясь через кубовидную кость (через борозду сухожилия длинной малоберцовой мышцы), эта связка превращает борозду в канал. В суставе возможно лишь небольшое вращение вокруг передне-задней оси, которое дополняет движения в таранно-пяточно-ладьевидном суставе.

Из практических соображений пяточно-кубовидный сустав и таранно-ладьевидный сустав (часть таранно-пяточно-ладьевидного сустава) рассматриваются как единый *поперечный сустав предплюсны* (articulátio társi transvérsa), или шопаров сустав. Суставные полости этих двух суставов ориентированы так, что образуют S-образную линию, идущую поперек длинной оси стопы (см. рис. 178). Кроме связок, укрепляющих задний сустав в отдельности, имеется общая для этих двух суставов связка — *раздвоенная связка* (ligaméntum bifurcátum). Она начинается на верхнем крае пяточной кости и делится на две связки: *пяточно-ладьевидную* (ligaméntum calcaneonaviculáre) и *пяточно-кубовидную* (ligaméntum calcaneocuboideum). Пя-

182 **Подошвенные связки стопы**

1 — фиброзные влагалища сухожилий пальцев стопы; 2 — подошвенные связки; 3 — 1-ый предплюсне-плюсневый сустав; 4 — сухожилие длинной малоберцовой мышцы; 5 — подошвенные клино-ладьевидные связки; 6 — сухожилие передней большеберцовой мышцы; 7 — подошвенная кубовидно-ладьевидная связка; 8 — сухожилие задней большеберцовой мышцы; 9 — подошвенная пяточно-ладьевидная связка; 10 — сухожилие длинного сгибателя пальцев; 11 — сухожилие длинного сгибателя большого пальца стопы; 12 — длинная подошвенная связка; 13 — сухожилие длинной малоберцовой мышцы; 14 — сухожилие короткой малоберцовой мышцы; 15 — подошвенные плюсневые связки; 16 — коллатеральные связки; 17 — плюсне-фаланговый сустав; 18 — межфаланговый сустав стопы; 19 — капсула сустава (3-го пальца).

1 — vagg. fibrósae digitórum pédis; 2 — ligg. plantária; 3 — articulátio tarsometatársea I; 4 — téndo m. peronéi lóngi; 5 — ligg. cuneonaviculária plantária; 6 — téndo m. tibiális anterióris; 7 — lig. cuboideonaviculáre plantáre; 8 téndo m. tibiális posterióris; 9 — lig. calcaneonaviculáre plantáre; 10 — téndo m. flexóris digitórum lóngi; 11 — téndo m. flexóris hállucis lóngi; 12 lig. plantáre lóngum; 13 — tendo m. peronéi lóngi; 14 — téndo m. peronéi brévis; 15 lig. metatársea plantária; 16 — lig. collaterália; 17 — articulátio metatarsophalángea; 18 — articulátio interphalángea pédis; 19 — cápsula articuláris (digiti III).

точно-ладьевидная связка прикрепляется на задне-латеральном крае ладьевидной кости, а пяточно-кубовидная — на тыльной поверхности кубовидной кости (см. рис. 178). При рассечении раздвоенной связки поперечный сустав предплюсны легко расчленяется. В связи с этим раздвоенную связку называют «ключом» шопарова сустава.

Клино-ладьевидный сустав (articulácio cuneonaviculáris), плоский по форме, соединяет три клиновидные кости с ладьевидной костью. Капсула сустава прикрепляется по краю суставных поверхностей. Сустав укрепляют *тыльные* и *подошвенные клино-ладьевидные связки* (ligaménta cuneonaviculária dorsália et plantária), *межкостные межклиновидные связки* (ligaménta intercunifórmia interóssea), а также *тыльные и подошвенные межклиновидные связки* (ligaménta intercuneifórmia dorsália et plantária). Суставная щель клино-ладьевидного сустава иногда сообщается с полостью предплюсне-плюсневых суставов.

Предплюсне-плюсневые суставы (articulatiónes tarsometatarsáles), плоские по форме, образованы кубовидной и клиновидными костями сзади и основаниями плюсневых костей спереди. Это три изолированных друг от друга сустава. Один из них — это сочленение медиальной клиновидной кости с первой плюсневой костью. Другой сустав образован II и III плюсневыми костями спереди, промежуточной и латеральными клиновидными костями сзади. Третий сустав образован кубовидной костью сзади и IV и V плюсневыми костями спереди. Капсулы суставов укреплены *тыльными* и *подошвенными предплюсне-плюсневыми связками* (ligaménta tarsometatarsália dorsália et plantária). Между клиновидными и плюсневыми костями располагаются также *межкостные клино-плюсневые связки* (ligaménta cuneometatarsália interóssea). Медиальную из этих связок, натянутую между медиальной клиновидной костью и II плюсневой костью, ввиду ее особого практического значения, называют «ключом лисфранкова сустава».

Межплюсневые суставы (articulatiónes intermetatarsáles) образованы обращенными друг к другу поверхностями оснований плюсневых костей (см. рис. 178). Суставные капсулы этих суставов укреплены *тыльными и подошвенными плюсневыми связками* (ligaménta metatarsália dorsália et plantária), которые расположены поперечно. Межкостные плюсневые связки (ligaménta metatarsália interóssea) находятся между обращенными друг к другу поверхностями плюсневых костей. Движения в этих суставах ограничены.

Плюсне-фаланговые суставы (articulatiónes metatarsophalangeáles), близкие к шаровидным по форме, образованы головками плюсневых костей сзади и основаниями проксимальных фаланг спереди. С латеральной и медиальной сторон эти суставы подкрепляются *коллатеральными связками* (ligaménta collateràlia). Снизу суставы укрепляют *подошвенные связки* (ligaménta plantária). *Глубокая поперечная плюсневая связка* (ligamèntum metatarsále transvérsum profúndum) представляет собой фиброзный тяж, идущий поперечно от головки I плюсневой кости до головки V плюсневой кости. Эта связка срастается с капсулами плюсне-фаланговых суставов и соединяет головки всех плюсневых костей. В плюсне-фаланговых суставах возможны сгибание и разгибание, а также небольшие отведение и приведение. Общий размах движений (сгибание и разгибание) в среднем составляет 90°.

Межфаланговые суставы стопы (articulatiónes interphalangeáles pédis) относятся к блоковидным суставам. Эти суставы по бокам укреплены *коллатеральными связками* (ligaménta collateràlia), а также имеют *подошвенные связки* (ligaménta plantária).

Учение о мышцах

Строение мышц

Скелетные мышцы, прикрепляясь к костям, при своем сокращении приводят кости в движение. Мышцы участвуют в образовании стенок полостей тела. Скелетные мышцы обеспечивают опору телу, его перемещение в пространстве, осуществляют дыхательные, глотательные движения, формируют мимику. В теле человека имеется около 400 мышц, сокращающихся произвольно, в соответствии с волей человека (рис.183 и 184).

Структурными элементами скелетной мышцы являются поперечно-полосатые мышечные волокна, способные к сокращению и расслаблению (рис. 185). Мышечные волокна имеют соединительнотканную оболочку — *эндомизий* (endomýsium). Пучки волокон внутри мышц отграничены друг от друга соединительнотканными прослойками — *внутренним перимизием* (perimýsium intárnum). Снаружи каждая мышца имеет тонкую соединительнотканную оболочку — *эпимизий* (epimýsium), или *наружный перимизий* (perimýsium extérnum). В соединительной ткани разветвляются кровеносные капилляры, питающие мышечные волокна, а также нервы.

Длина мышечных волокон колеблется от нескольких миллиметров до 12,5 см (в портняжной мышце), толщина — от 9 до 100 мкм.

Мышечные волокна образуют мясистую часть мышцы — ее брюшко, которое переходит в сухожилие. *Сухожилие* (téndo) формируется за счет выступающих за пределы мышечного брюшка соединительнотканных волокон эндомизия и перимизия (рис. 186). Проксимальный конец мышцы называют *головкой* (cáput), дистальный конец — *хвостом* (cáuda). Мышечные пучки или сухожилия начинаются на кости (рис. 187). Сухожилия состоят из плотной соединительной ткани, богатой коллагеновыми волокнами. У мышц конечностей сухожилия длинные и узкие, в стенках брюшной полости — широкие и плоские, их называют *апоневрозами* (aponeurósis). Некоторые мышцы имеют промежуточное сухожилие, расположенное между двумя брюшками. Ход мышечных волокон некоторых мышц (прямая мышца живота) прерывается промежуточными *сухожильными перемычками* (intersectiónes tendinei).

Классификация мышц

Мышцы подразделяются по форме, топографическому принципу, направлению их волокон, функции, их отношению к суставам. Различают поверхностные и глубокие мышцы, латеральные и медиальные, внутренние и наружные.

По форме мышцы очень разнообразны (рис. 188). В образовании стенок живота принимают участие *широкие (плоские) мышцы*. Для конечностей наиболее типичны *веретенообразные мышцы*, прикрепляющиеся к костям, выполняющим роль костных рычагов. Пучки мышечных волокон веретенообразных мышц ориентированы параллельно длинной оси мышцы. Если мышечные пучки расположены с одной стороны от сухожилия, к которому они прикрепляются, мышца называется *одноперистой* (músculus unipennátus), если с двух сторон — *двуперистой* (músculus bipennátus). У *многоперистых мышц* (músculus multipennátus) мышечные пучки проходят к сухожилию со всех сторон.

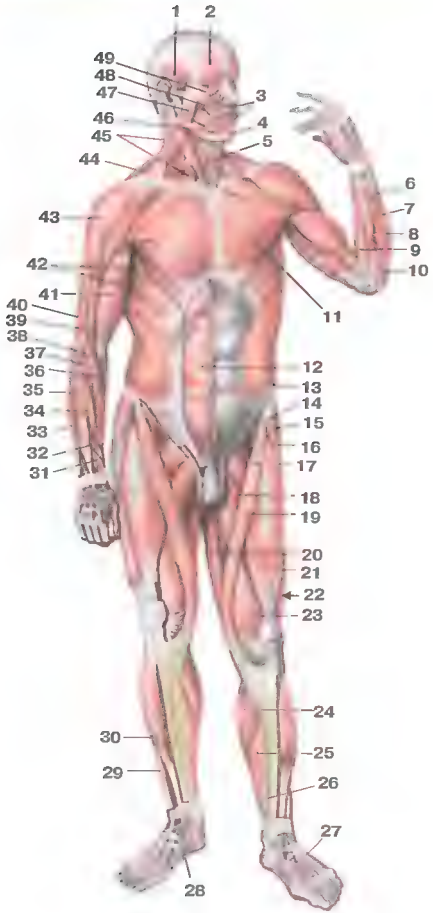
1
2
49
48
47
46
45
44
3
4
5
6
7
8
9
10
43
42
41
40
39
38
37
36
35
34
33
32
31
11
12
13
14
15
16
17
18
19
20
21
22
23
24
30
29
25
26
27
28

1 — височная мышца; 2 — лобное брюшко (затылочно-лобная мышца); 3 — круговая мышца рта; 4 — подбородочная мышца; 5 — грудино-подъязычная мышца; 6 — локтевой разгибатель запястья; 7 — разгибатель мизинца; 8 — разгибатель пальцев; 9 — локтевой сгибатель запястья; 10 — лучевая мышца; 11 — *большая грудная мышца*; 12 — *прямая мышца живота*; 13 — *наружная косая мышца живота*; 14 — *пирамидальная мышца*; 15 — напрягатель широкой фасции бедра; 16 — подвздошно-поясничная мышца; 17 — гребенчатая мышца; 18 — длинная приводящая мышца; 19 — портняжная мышца; 20 — тонкая мышца; 21 — прямая мышца бедра; 22 — латеральная широкая мышца; 23 — медиальная широкая мышца; 24 — икроножная мышца; 25 — камбаловидная мышца; 26 — длинный сгибатель пальцев; 27 — длинный разгибатель пальцев (сухожилие); 28 — мышца, отводящая большой палец стопы; 29 — длинный разгибатель пальцев; 30 — передняя большеберцовая мышца; 31 — короткий разгибатель большого пальца кисти; 32 — длинная мышца, отводящая большой палец кисти; 33 — локтевой разгибатель запястья; 34 — короткий лучевой разгибатель запястья; 35 — разгибатель пальцев; 36 — лучевой сгибатель запястья; 37 — длинный лучевой разгибатель запястья; 38 — плечелучевая мышца; 39 — плечевая мышца; 40 — трехглавая мышца плеча; 41 — двуглавая мышца плеча; 42 — передняя зубчатая мышца; 43 — дельтовидная мышца; 44 — трапециевидная мышца; 45 — грудино-ключично-сосцевидная мышца; 46 — мышца, опускающая угол рта; 47 — жевательная мышца; 48 — большая скуловая мышца; 49 — круговая мышца глаза.

1 — m. temporális; 2 — vénter frontális (m. occipitofrontális); 3 — m. orbiculáris óris; 4 — m. mentális; 5 — m. sternohyoideus; 6 — m. extênsor cárpi ulnáris; 7 — m. extênsor digiti minimi; 8 — m. extênsor digitórum; 9 — m. flêxor cárpi ulnáris; 10 — m. ancóneus; 11 — m. pectorális májor; 12 — m. réctus abdóminis; 13 — m. obliquus abdóminis extérnus; 14 — m. pyramidális; 15 — m. tênsor fásciae látae; 16 — m. iliopsóas; 17 — m. pectíneus; 18 — m. adductor lóngus; 19 — m. sartórius; 20 — m. grácilis; 21 — m. réctus fémoris; 22 — m. vástus laterális; 23 — m. vástus mediális; 24 — m. gastrocnémius; 25 — m. sóleus; 26 — m. flêxor digitórum lóngus; 27 — m. extênsor *digitórum* lóngus; 28 — m. *abdúctor hállucus*; 29 — m. *extênsor digitórum* lóngus; 30 — m. *tibiális anterior*; 31 — m. extnénsor póllicis brévis; 32 — m. abdúctor póllicis lóngus; 33 — m. extênsor cárpi ulnéris; 34 — m.extênsor cárpi radiális brévis; 35 — m.extênsor digitórum; 36 — m. flêxor cárpi radiális; 37 — m. extênsor cárpi radiális lóngus; 38 — m. brachioradiális; 39 — m. brachiális; 40 — m.triceps bráchii; 41 — m.biceps bráchii; 42 — m. serrátus anterior; 43 — m. deltoideus; 44 — m.trapézius; 45 — m. sternocleidomastoideus; 46 — m. depréssor ánguli óris; 47 — m. masséter; 46 — m. zygomáticus májor; 49 — m. orbiculáris óculi.

Некоторые мышцы имеют по несколько отдельно начинающихся на костях головок. Затем головки соединяются и образуют общее брюшко, переходящее в сухожилие. Такие мышцы называются соответственно числу головок — *двуглавой мышцей, трехглавой мышцей* и т.д. От одного мышечного брюшка могут отходить несколько сухожилий, имеющих различные точки прикрепления (например, разгибатель пальцев руки и т.д.). Имеются мышцы с циркулярным расположением волокон. Обычно они окружают естественные отверстия, являясь *сфинктерами* (músculus sphincter). Вокруг естественных отверстий также находятся мышцы с радиарно ориентированными волокнами (мышцы-дилататоры).

Название многих мышц связано с их формой. Так, имеются ромбовидные мышцы, круглые (большая и малая) и др. Некоторые мышцы получают название в связи с направлением их мышечных пучков (поперечная мышца живота и др.), другие — в зависимости от их функций. Примером последних является мышца, поднимающая лопатку, круглый и квадратный *пронаторы*.

Мышцы делятся на группы по их отношению к суставам. *Односуставные мышцы* оказывают действие на один сустав, другие перекидываются через два и более суставов — *двусуставные и многосуставные мышцы*. Некоторые мышцы начинаются на костях и вплетаются в кожу, не перекидываясь через сустав (например, мимические мышцы и т.д.).

Функционально различают *мышцы-синергисты* и *мышцы-антагонисты*.

Мышцы, действующие на сустав в противоположном направлении (сгибатели, разгибатели), являются антагонистами, в одном направлении — синергистами.

1
2
3
4
5
6
7
8
9
10
11
12
13
14
15
16
17
18
19
20
21
22
23
24
25
26
27
28
29
30
31
32
33
34
35

184 Мышцы тела человека. Вид сзади

1 — височная мышца; 2 — затылочное брюшко (затылочно-лобная мышца); 3 — полуостистая мышца головы; 4 — ременная мышца головы; 5 — грудино-ключично-сосцевидная мышца; 6 — трапециевидная мышца; 7 — дельтовидная мышца; 8 — трехглавая мышца плеча; 9 — двуглавая мышца плеча; 10 — плечевая мышца; 11 — круглый пронатор; 12 — плечелучевая мышца; 13 — лучевой сгибатель запястья; 14 — длинная ладонная мышца; 15 — локтевой сгибатель запястья; 16 — поверхностный сгибатель пальцев (сухожилие); 17 — полусухожильная мышца; 18 — полуперепончатая мышца; 19 — двуглавая мышца бедра; 20 — полуперепончатая мышца; 21 — икроножная мышца; 22 — камбаловидная мышца; 23 — длинная малоберцовая мышца (сухожилие); 24 — короткая малоберцовая мышца; 25 — подошвенная мышца; 26 — большая ягодичная мышца; 27 — средняя ягодичная мышца; 28 — наружная косая мышца живота; 29 — широчайшая мышца спины; 30 — передняя зубчатая мышца; 31 — большая круглая мышца; 32 — подостная мышца; 33 — малая круглая мышца; 34 — плечелучевая мышца; 35 — жевательная мышца.

1 — m. temporális; 2 — vénter occipitális (m. occipitofrontális); 3 — m.semispinális cápitis; 4 — m.splénius cápitis; 5 — m. sternocleidomastoideus; 6 — m.trapézius; 7 — m. deltoideus; 8 — m. triceps bráchii; 9 — m. bicepe bráchii; 10 — m. brachiális; 11 — m. pronátor téres; 12 — m. brachioradiális; 13 — m. fléxor cárpi radiális; 14 — m.palmáris lóngus; 15 — m. fléxor cárpi ulnáris; 16 — m. fléxor digitórum superficiális (téndo); 17 — m. semitendinósus; 18 — m. semimembranósus; 19 — m.bicepe fémoris; 20 — m. semimembranósus; 21 — m. gastrocnémius; 22 — m. sóleus; 23 — m.peronéus tóngus (téndo); 24 — m.peronéus brevis; 25 — m.plantáris; 26 — m.glutéus máximus; 27 — m.glutéus médius; 28 — m.obliquus extérnus abdóminis; 29 — m.latíssimus dórsi; 30 — m.serrátus antérior; 31 — m.téres májor; 32 — m. infraspinétus; 33 — m. téres minor; 34 — m. brachioradiális; 35 — m. masséter.

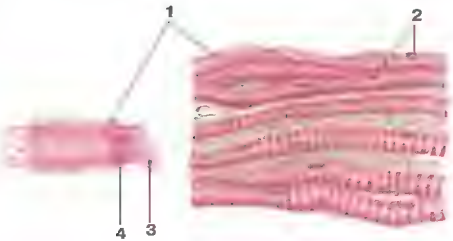

185 Волокна исчерченной (скелетной) мышечной ткани

1 — мышечное волокно; 2 — ядра; 3 — миофибрилла; 4 — саркоплазма.

1 — myofibra; 2 — núclei; 3 — myofibrilla; 4 — sarcoplásma.

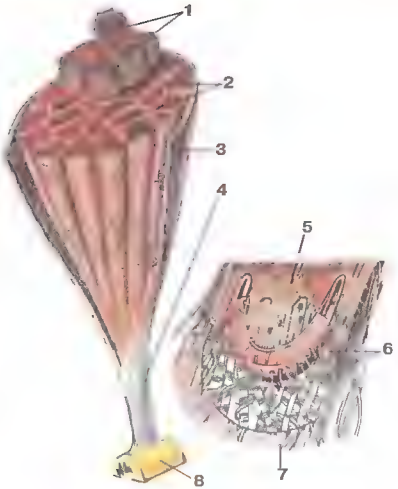

186 **Мышечное брюшко и формирование сухожилия**

1 — пучки мышечных волокон; 2 — внутренний перимизий; 3 — наружный перимизий; 4 — сухожилие; 5 — мышечное волокно; 6 — эндомизий; 7 — сухожильное волокно; 8 — кость.

1 — fasciculus musculáris; 2 — perimýsium intérnum; 3 — perimýsium extérnum; 4 — téndo; 5 — myófibra; 6 — endomýsium; 7 — fibro tendínea; 8 — ós.

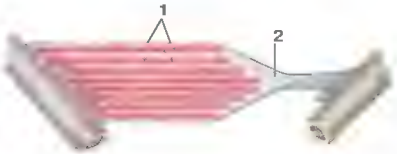

187 **Схема прикрепления мышцы на костях скелета**

1 — мышечные пучки; 2 — сухожилие.

1 — fasciculi musculáris; 2 — téndo.

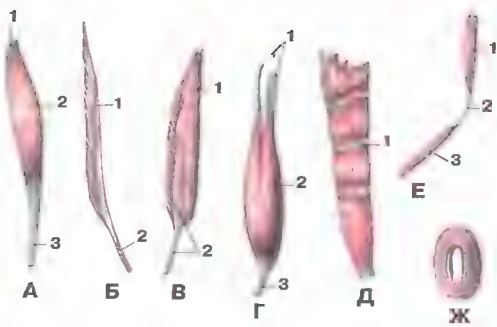

188 **Скелетные мышцы различной формы**

А — веретенообразная: 1 — головка; 2 — брюшко; 3 — хвост.
Б — одноперистая: 1 — брюшко; 2 — хвост.
В — двуперистая: 1 — брюшко; 2 — хвост.
Г — двуглавая: 1 — головка; 2 — брюшко; 3 — хвост.
Д — лентовидная: 1 — сухожильная перемычка.
Е — двубрюшная: 1 — брюшко; 2 — промежуточное сухожилие; 3 — брюшко.
Ж — круговая мышца.

А — m. fusiformis: 1 — caput; 2 — venter; 3 — cauda.
Б — m. unipennatus: 1 — venter; 2 — cauda.
В — m. bipennatus: 1 — venter; 2 — cauda.
Г — m. biceps: 1 — caput; 2 — venter; 3 — cauda.
Д — 1 — intersectio tendinea.
Е — m. biventer: 1 — venter; 2 — tendo intermedius; 3 — venter.
Ж — m. orbicularis.

Вспомогательные аппараты мышц

Деятельность мышц обеспечивается специальными анатомическими образованиями, формирующими вспомогательный аппарат мышц. К вспомогательным аппаратам мышц относят фасции, фиброзные каналы, влагалища сухожилий, синовиальные сумки и блоки мышц.

Фасции (fascia) представляют собой соединительнотканные футляры для мышц (рис. 189), которые отграничивают мышцы друг от друга, создают опору для мышц при их сокращении, служат местом начала ряда мышц. Фасции при патологии могут ограничивать распространение гноя или крови при кровоизлиянии. Различают поверхностные и глубокие фасции. *Поверхностная фасция* (fascia superficialis) находится под кожей, отграничивая мышцы от подкожной клетчатки. *Глубокая фасция* (fascia profunda) расположена между соседними слоями мышц. Между мышечными группами, имеющими различную функцию, обычно находятся *мышечные перегородки* (sepfa intermuscularia). Они начинаются на поверхностной или глубокой фасции и прикрепляются к надкостнице (рис. 190). В местах соединения фасций, подвергающихся значительной нагрузке, часто образуются утолщения — *фасциальные*

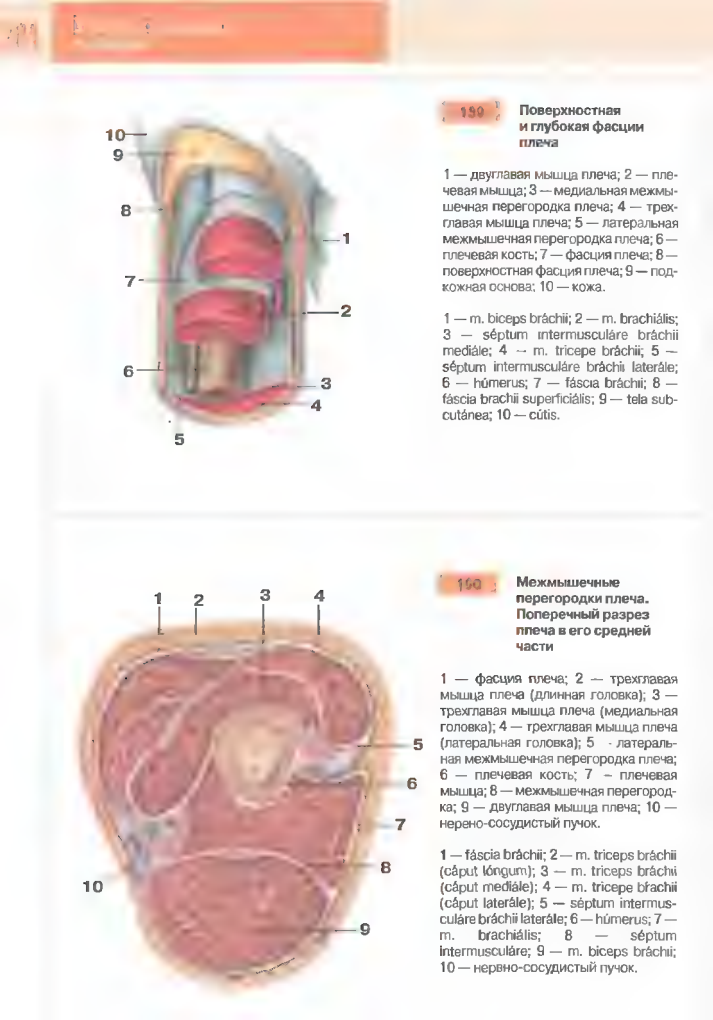

189 **Поверхностная и глубокая фасции плеча**

1 — двуглавая мышца плеча; 2 — плечевая мышца; 3 — медиальная межмышечная перегородка плеча; 4 — трехглавая мышца плеча; 5 — латеральная межмышечная перегородка плеча; 6 — плечевая кость; 7 — фасция плеча; 8 — поверхностная фасция плеча; 9 — подкожная основа; 10 — кожа.

1 — m. biceps bráchii; 2 — m. brachiális; 3 — séptum intermusculáre bráchii mediále; 4 — m. tricepe bráchii; 5 — séptum intermusculáre bráchii laterále; 6 — húmerus; 7 — fáscia bráchii; 8 — fáscia brachii superficiális; 9 — tela subcutánea; 10 — cútis.

190 **Межмышечные перегородки плеча. Поперечный разрез плеча в его средней части**

1 — фасция плеча; 2 — трехглавая мышца плеча (длинная головка); 3 — трехглавая мышца плеча (медиальная головка); 4 — трехглавая мышца плеча (латеральная головка); 5 — латеральная межмышечная перегородка плеча; 6 — плечевая кость; 7 — плечевая мышца; 8 — межмышечная перегородка; 9 — двуглавая мышца плеча; 10 — нервно-сосудистый пучок.

1 — fáscia bráchii; 2 — m. triceps bráchii (cáput lóngum); 3 — m. triceps bráchii (cáput mediále); 4 — m. tricepe bráchii (cáput laterále); 5 — séptum intermusculáre bráchii laterále; 6 — húmerus; 7 — m. brachiális; 8 — séptum intermusculáre; 9 — m. biceps bráchii; 10 — нервно-сосудистый пучок.

191 ***Синовиальное влагалище*** **сухожилия (схема)**

А — поперечный разрез.
Б — продольный разрез.
1 — фиброзный слой; **2** — синовиальный слой; **3** — сухожилие; **4** — синовиальная полость; **5** — мезотендиний.

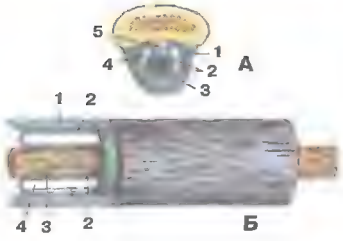

1 — strátum fibrósum; 2 — stratum synoviále; 3 — tendo; 4 — cavum synoviále; 5 — mesoténdineum.

узлы. В толще фасциальных узлов, как правило, проходят кровеносные сосуды и нервы. Утолщением фасций является также *сухожильная дуга* (árcus tendíneus). В виде фасциального уплотнения они перекидываются над проходящим сосудисто-нервным пучком или сухожилиями. В области некоторых суставов (голеностопный, лучезапястный) фасция уплотняется, образуя *удерживатели сухожилий* (retináculum). Удерживатели обычно прикрепляются к костным выступам и фиксируют сухожилия в определенном положении, препятствуя смещению их при мышечном сокращении. Между удерживателями мышц и прилежащими костями имеются *костно-фиброзные* или *фиброзные каналы*, разделенные соединительнотканными перемычками. В этих каналах находятся *синовиальные влагалища сухожилий* (vagina synoviália tendínis) (рис. 191). *Висцеральная часть* (pars viscerális) синовиального влагалища непосредственно окружает сухожилие, срастается с ним. *Париетальная часть* (pars parietális) синовиального влагалища сращена со стенками фиброзного или костно-фиброзного канала. Висцеральная и париетальная части синовиального влагалища на его концах переходят друг в друга, а также на всем протяжении влагалища, образуя *брыжейку сухожилия — мезотендиний* (mesotendíneum). Мезотендиний содержит сосуды и нервы, обеспечивающие жизнедеятельность сухожилия. Во время мышечного сокращения висцеральная часть синовиального влагалища движется вместе с сухожилием. Свободное скольжение висцеральной пленки относительно париетальной облегчается наличием синовиальной жидкости в щелевидной полости синовиального влагалища. Синовиальная жидкость устраняет трение.

В сухожилиях некоторых мышц в области суставов вставлены сесамовидные кости, выполняющие роль блока. Блок изменяет направление сухожилия, являясь его опорой, и увеличивает угол прикрепления сухожилия к кости. Тем самым увеличивается рычаг приложения силы при мышечном сокращении. Наиболее крупной сесамовидной костью является надколенник. Синовиальные сумки, расположенные между костями и мышцами, сухожилиями или под кожей, умньшают трение и облегчают скольжение мышц. Снаружи стенка синовиальной сумки образована фиброзной оболочкой, со стороны полости сумки — синовиальной оболочкой. Размеры сумок колеблются от нескольких миллиметров до нескольких сантиметров. Иногда полость сумки сообщается с суставной полостью.

Развитие мышц

Поперечно-полосатые (скелетные) мышцы развиваются из мезодермы, подразделяющейся на сомиты. Из дорсальных отделов сомитов (миотомов) образуются глубокие (собственные) мышцы спины. Из вентральных отделов развиваются глубокие мышцы груди, мышцы передней и боковых стенок живота.

Мышцы головы, некоторые мышцы шеи образуются из мезодермы в головном конце зародыша. Жевательные мышцы, некоторые мышцы шеи образуются из мезенхимы первой висцеральной дуги. К висцеральным мышцам относят также мимическую мускулатуру (в том числе подкожную мышцу шеи) и некоторые другие мышцы, которые образуются за счет второй висцеральной дуги. Из закладки мускулатуры жаберных дуг образуются грудино-ключично-сосцевидная и трапециевидная мышцы. Из миотомов головных сомитов развиваются мышцы, обеспечивающие движения глазного яблока.

Некоторые мышцы закладываются в зачатке конечности, а затем смещаются на туловище. К этой группе трункопетальных мышц (переходящих с конечности на туловище) относят большую и малую грудные мышцы, широчайшую мышцу спины, большую поясничную мышцу. К группе трункофугальных мышц (переместившихся с туловище на конечность) относят трапециевидную, ромбовидные, переднюю зубчатую, лопаточно-подъязычную, мышцу, поднимающую лопатку.

Мышцы и фасции частей тела

МЫШЦЫ И ФАСЦИИ СПИНЫ

Спина является задней стороной туловища. Ее верхней границей является наружный затылочный выступ и верхняя выйная линия затылочной кости. Нижней границей спины служат гребни подвздошных костей и крестец. По бокам граница спины проходит по задним подмышечным линиям и их продолжениям книзу. В пределах спины (а также у других отделов задней стороны тела) различают несколько областей: *позвоночную* (régio vertebrális), *поясничную* (régio lumbális), *крестцовую* (regio sacralis), *лопаточную* (régio scapulâris), *подлопаточную* (régio infrascapulâris) (рис. 192). Для удобства описания мышц вместе с мышцами спины рассматривают заднюю область шеи.

Мышцы спины (músculi dórsi), парные, располагаются послойно. Эти мышцы подразделяются на поверхностные и глубокие.

Поверхностные мышцы спины

Поверхностные мышцы спины прикрепляются к костям плечевого пояса и плечевой кости. Они располагаются в два слоя. Первый слой составляют трапециевидная мышца и широчайшая мышца спины (рис. 193). Второй слой образуют большая и малая ромбовидные мышцы, а также мышца, поднимающая лопатку, задняя верхняя и задняя нижняя зубчатые мышцы (рис. 194).

Области задней стороны тела человека

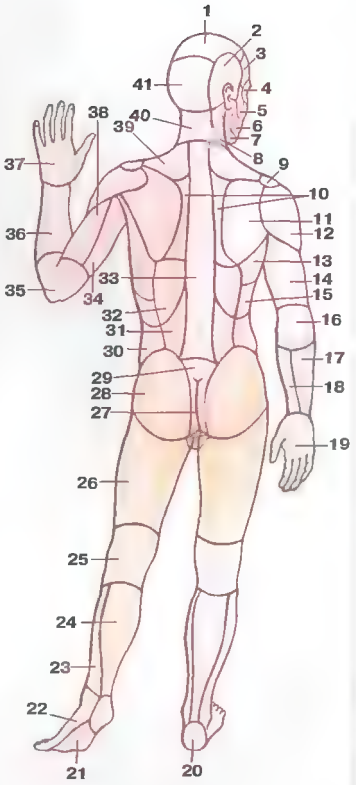

1 — тéменная область; 2 — височная область; 3 — лобная область; 4 — область глазницы; 5 — скуловая область; 6 — щечная область; 7 — поднижнечелюстной треугольник; 8 — грудино-ключично-сосцевидная область; 9 — акромиальная область; 10 — межлопаточная область; 11 — лопаточная область; 12 — дельтовидная область; 13 — латеральная область груди; 14 — задняя область плеча; 15 — подреберная область; 16 — задняя локтевая область; 17 — задняя область предплечья; 18 — передняя область предплечья; 19 — ладонь; 20 — пяточная область; 21 — подошва; 22 — тыл стопы; 23 — передняя область голени; 24 — задняя область голени; 25 — задняя область колена; 26 — задняя область бедра; 27 — межъягодичная щель; 28 — ягодичная область; 29 — крестцовая область; 30 — боковая область живота; 31 — поясничная область; 32 — подлопаточная область; 33 — позвоночная область; 34 — задняя область плеча; 35 — задняя локтевая область; 36 — задняя область предплечья; 37 — тыл кисти; 38 — передняя область плеча; 39 — надлопаточная область; 40 — задняя область шеи; 41 — затылочная область.

1 — régio perietális; 2 — régio temporális; 3 — régio frontális; 4 — régio orbitális; 5 — régio zygomática; 6 — régio buccális; 7 — trigónum submandibuláre; 8 — rágio sternocleidomastoidea; 9 — régio acromiális; 10 — régio interscapuláris; 11 — régio scapuláris; 12 — régio deltoidea; 13 — régio pectorális laterális; 14 — régio bráchii postérior; 15 — rágio hypochondriáca; 16 — régio cubiti postérior; 17 — régio antebráchii postérior; 18 — régio antebráchii antérior; 19 — pálma; 20 — régio calcánea; 21 — plánta; 22 — dórsum pédis; 23 — régio cruris antérior; 24 — régio crúris postérior; 25 — régio génus postérior; 26 — régio fémoris postérior; 27 — créna interglutеális; 28 — régio glutеális; 29 — régio sacrális; 30 — régio laterális abdominális; 31 — régio lumbális; 32 — régio subscapuláris; 33 — régio vertebrális; 34 — régio bráchii postérior; 35 — régio cubitális postérior; 38 — régio antebráchii postérior; 37 — régio dorsális mánus; 38 — régio bráchii antérior; 39 — régio suprascapuláris; 40 — régio cervicális postérior; 41 — régio occipitális.

Поверхностные мышцы спины (первый слой)

1 — трапециевидная мышца; 2 — ость лопатки; 3 — дельтовидная мышца; 4 — подостная мышца; 5 — малая круглая мышца; 6 — большая круглая мышца; 7 — большая ромбовидная мышца; 8 — широчайшая мышца спины; 9 — поясничный треугольник; 10 — наружная косая мышца живота; 11 — подвздошный гребень; 12 — средняя ягодичная мышца; 13 — большая ягодичная мышца; 14 — поясничная фасция; 15 — остистый отросток 12-го грудного позвонка; 16 — трехглавая мышца плеча; 17 — грудино-ключично-сосцевидная мышца; 18 — ременная мышца головы.

1 — m. trapézius; 2 — spina scápulae; 3 — m.deltoideus; 4 — m. infraspinátus; 5 — m. téres minor; 6 — m. téres májor; 7 — m. rhomboideus májor; 8 — m. latissimus dórsi; 9 — trigónum lumbále; 10 — m. obliquus extérnus abdóminis; 11 — crista iliáca; 12 — m. glutéus médius; 13 — m. glutéus máximus; 14 — fáscia thoracolumbális; 15 — procéssus spinósus (Th_{XII}); 16 — m. triceps bráchii; 17 — m. sternocleidomastoideus; 18 — m. splénius cápitis.

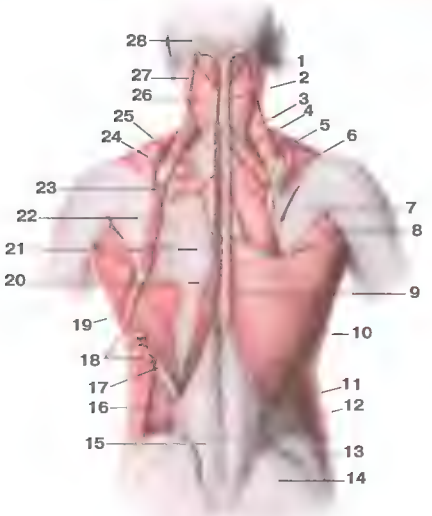

Поверхностные мышцы спины (второй слой)

1 — полуостистая мышца головы; 2 — трапециевидная мышца; 3 — мышца, поднимающая лопатку; 4 — верхняя задняя зубчатая мышца; 5 — малая ромбовидная мышца; 6 — большая ромбовидная мышца; 7 — подостная фасция; 8 — большая круглая мышца; 9 — трапециевидная мышца; 10 — широчайшая мышца спины; 11 — наружная косая мышца живота; 12 — поясничный треугольник (внутренняя косая мышца живота); 13 — ягодичная фасция (средняя ягодичная мышца); 14 — ягодичная фасция (большая ягодичная мышца); 15 — поясничная фасция; 16 — внутренняя косая мышца живота; 17 — нижняя задняя зубчатая мышца; 18 — широчайшая мышца спины; 19 — передняя зубчатая мышца; 20 — широчайшая мышца спины; 21 — поясничная фасция; 22 — большая ромбовидная мышца; 23 — малая ромбовидная мышца; 24 — трапециевидная мышца; 25 — верхняя задняя зубчатая мышца; 26 — ременная мышца головы; 27 — грудино-ключично-сосцевидная мышца; 28 — затылочное брюшко (затылочно-лобная мышца).

1 — m. semispinális cápitis; 2 — m. trapézius; 3 — m. levátor scapulae; 4 — m. serrátus postérior supérior; 5 — m. rhomboideus minor; 6 — m. rhomboideus májor; 7 — fáscia infraspináta; 8 — m. téres májor; 9 — m. trapézius; 10 — m. latissimus dórsi; 11 — m. obliquus extérnus abdóminis; 12 — trigónum lumbále (m. obliquus intérnus abdóminis); 13 — fáscia glutéa (m. glutéus medius); 14 — fáscia glutéa (m. glutéus máximus); 15 — fáscia thoracolumbális; 16 — m. obliquus intérnus abdóminis; 17 — m. serrátus postérior inférior; 18 — m. latissimus dórsi; 19 — m. serrátus antérior; 20 — m. latissimus dórsi; 21 — fáscia thoracolumbális; 22 — m. rhomboideus májor; 23 — m. rhomboideus minor; 24 — m. trapézius; 25 — m. serrátus postérior supérior; 26 — m. splénius cápitis; 27 — m. sternocleidomastoideus; 28 — vénter occipitális m. occipitofrontális.

Трапециевидная мышца (músculus trapézius), плоская, треугольной формы. Она начинается коротким сухожилием на наружном затылочном выступе медиальной части верхней выйной линии затылочной кости, на выйной связке, остистых отростках VII-го шейного и всех грудных позвонков. Верхние пучки мышцы идут вниз и латерально, средние пучки — почти горизонтальные. Нижние пучки мышцы направляются вверх и латерально. Прикрепляется трапециевидная мышца к латеральной трети ключицы, к акромиону и к ости лопатки.

Функция: при одновременном сокращении всех частей трапециевидной мышцы лопатка приближается к позвоночнику. Верхние пучки мышцы поднимают лопатку. При одновременном сокращении верхних и нижних пучков трапециевидной мышцы латеральный угол лопатки смещается кверху и медиально, в нижний ее угол — вперед и латерально. При укрепленных лопатках в случае двустороннего сокращения трапециевидные мышцы разгибают шейный отдел позвоночника. При одностороннем сокращении мышцы голова поворачивается в противоположную сторону.

Иннервация: добавочный нерв, шейные нервы (C_3-C_4).

Кровоснабжение: поперечная артерия шеи, надлопаточная, затылочная артерии, задние межреберные артерии.

Широчайшая мышца спины (m.latissimus dórsi), плоская, треугольной формы. Начинается эта мышца на остистых отростках нижних шести грудных, всех поясничных позвонков, на подвздошном гребне, срединном крестцовом гребне и нижних трех-четырех ребрах. Мышца следует вверх и латерально. У заднего края подмышечной полости мышца переходит в плоское толстое сухожилие, которое прикрепляется к гребню малого бугорка плечевой кости. У места прикрепления сухожилия имеется *подсухожильная сумка широчайшей мышцы спины* (búrsa subtendínea latíssimi dórsi).

Функция: широчайшая мышца спины приводит руку к туловищу, поворачивает ее внутрь, разгибает плечо, опускает поднятую руку. Если рука поднята вверх, фиксирована, подтягивает к ней туловище (например, при спортивных упражнениях на турнике).

Иннервация: грудоспинной нерв (C_6-C_7).

Кровоснабжение: грудоспинная артерия, задняя артерия, огибающая плечевую кость, задние межреберные артерии.

Мышца, поднимающая лопатку (m. levátor scápulae), начинается сухожильными пучками на поперечных отростках трех-четырех верхних шейных позвонков, идет вниз и прикрепляется к верхнему отделу медиального края лопатки (рис. 195). В своей верхней трети мышца прикрыта грудино-ключично-сосцевидной мышцей, в нижней трети — трапециевидной мышцей.

Функция: поднимает лопатку, приближая ее к позвоночнику. При укрепленной лопатке наклоняет в свою сторону шейный отдел позвоночника.

Иннервация: дорсальный нерв лопатки (C_4-C_5).

Кровоснабжение: восходящая шейная артерия, поперечная артерия шеи.

Малая и большая ромбовидные мышцы располагаются под трапециевидной мышцей, во втором слое поверхностных мышц спины (рис. 196).

Малая ромбовидная мышца (m. rhomboideus minor) начинается на остистых отростках VII шейного и I грудного позвонков. Мышца идет сверху вниз и латерально, прикрепляется к верхней части медиального края лопатки, выше уровня ости лопатки.

Большая ромбовидная мышца (m.rhomboideus májor) начинается на остистых отростках II-V грудных позвонков, заканчивается на медиальном крае лопатки, ниже лопаточной ости. Малая и большая ромбовидные мышцы часто сращены друг с другом.

195 **Ромбовидные и другие мышцы спины**

1 - мышца, поднимающая лопатку; 2 — малая ромбовидная мышца; 3 — большая ромбовидная мышца; 4 — передняя зубчатая мышца.

1 — m. levátor scápulae; 2 — m. rhomboideus minor; 3 — m. rhomboideus májor; 4 — m. serrátus antérior.

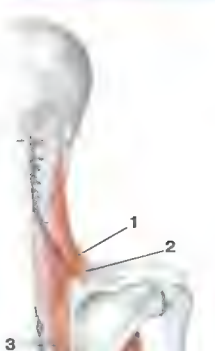

Функция: ромбовидные мышцы приближают лопатку к позвоночнику, тянут ее медиально и вверх.

Иннервация: дорсальный нерв лопатки (C_4-C_5).

Кровоснабжение: поперечная артерия шеи, надлопаточная артерия.

Задние зубчатые мышцы, верхняя и нижняя, расположены во втором-третьем слоях поверхностных мышц спины (рис. 197).

Задняя верхняя зубчатая мышца (m.serratus postérior supérior), тонкая, плоская, расположена под ромбовидными мышцами. Начинается эта зубчатая мышца плоским сухожилием на остистых отростках V-VII шейных и I-II грудных позвонков. Мышца идет сверху вниз и латерально, прикрепляется к задней поверхности III-V ребер, кнаружи от их углов.

Функция: поднимает ребра.

Иннервация: межреберные нервы (Th_1-Th_4).

Кровоснабжение: задние межреберные артерии, глубокая артерия шеи.

Задняя нижняя зубчатая мышца (m.serrátus postérior inférior), плоская, тонкая, расположена под широчайшей мышцей спины. Начинается на остистых отростках XI-XII грудных и I-II поясничных позвонков, прикрепляется к четырем нижним ребрам.

Функция: опускает ребра.

Иннервация: межреберные нервы (Th_9-Th_{12}).

Кровоснабжение: задние межреберные артерии.

t96 **Ромбовидные и другие поверхностные мышцы спины и задней области шеи**

1 — полуостистая мышца головы; 2 — ременная мышца головы; 3 — ременная мышца шеи; 4 — мышца, поднимающая лопатку; 5 — малая ромбовидная мышца; 6 — большая ромбовидная мышца; 7 — надостная мышца; 8 — подостная мышца (частично удалена); 9 — малая круглая мышца (частично удалена); 10 — большая круглая мышца (частично удалена); 11 — широчайшая мышца спины; 12 — мышца, выпрямляющая позвоночник; 13 — наружная косая мышца живота; 14 — средняя ягодичная мышца; 15 — грушевидная мышца; 16 — верхняя близнецовая мышца; 17 — внутренняя запирательная мышца; 18 — нижняя близнецовая мышца, 19 — большая ягодичная мышца (*перерезана и отвернута*); *20 — седалищный бугор*; 21 — большая ягодичная мышца; 22 — поясничо-грудная фасция (поверхностный листок); 23 — поясничо-грудная фасция (глубокий листок); 24 — наружная косая мышца живота; 25 — нижняя задняя зубчатая мышца; 26 — передняя зубчатая мышца; 27 — большая круглая мышца; 28 — трехглавая мышца плеча; 29 — малая круглая мышца; 30 — подостная мышца; 31 — мышца, поднимающая лопатку (оттянута); 32 — ременная мышца головы (оттянута).

1 — m. semispinális cápitis; 2 — m. splénius cápitis; 3 — m. splénius cérvicis; 4 — m. levátor scápulae; 5 — m. rhomboideus minor; 6 — m. rhomboideus májor; 7 — m. supraspinátus; 8 — m. infraspinátus (частично удалена); 9 — m. téres minor (частично удалена); 10 — m. téres májor (частично удалена); 11 — m. latissimus dórsi; 12 — m. eréctor spinae; 13 — m. obliquus extérnus abdóminis; 14 — m. glutéus médius; 15 — m. pirifórmis; 16 — m. geméllus supérior; 17 — m. obturatórius intérnus; 18 — m. geméllus inférior; 19 — m. glutéus máximus (перерезана и отвернута); 20 — túber ischiádicum; 21 — m. glutéus máximus; 22 — fáscia thoracolumbális (lámina superficiális); 23 — fáscia thoracolumbális (lámina profúnde); 24 — m. obliquus extérnus abdóminis; 25 — m. serrátus postérior inférior; 26 — m. serratus antérior; 27 — m. téres májor; 28 — m. triceps bráchii (cáput lóngum отрезана); 29 — m. téres minor; 30 — m. infraspinátus; 31 — m. levátor scápulae (оттянута); 32 — m. splénius cápitis (оттянута).

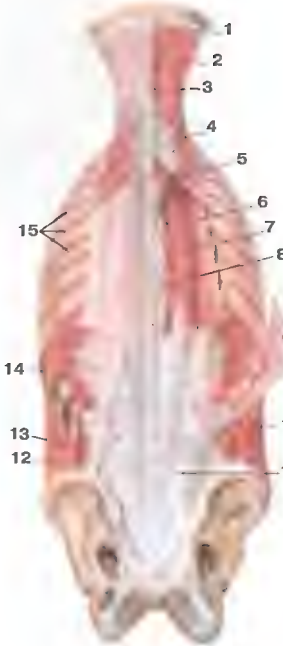

197 **Верхняя и нижняя *задние зубчатые* и другие мышцы спины и задней области шеи**

1 — полуостистая мышца головы; 2 — ременная мышца головы; 3 — выйная связка; 4 — верхняя задняя зубчатая мышца; 5 — ременная мышца шеи; 6 — подвздошно-реберная мышца груди; 7 — длиннайшая мышца груди; 8 — остистая мышца груди; 9 — широчайшая мышца спины (*отрезана и отвернута*); 10 — наружная косая мышца живота; 11 — пояснично-грудная фасция (поверхностный листок); 12 — наружная косая мышца живота; 13 — внутренняя косая мышца живота; 14 — нижняя задняя зубчатая мышца; 15 — наружные межреберные мышцы.

1 — m. semispinális cápitis; 2 — m. splénius cápitis; 3 — lig.núchae; 4 — m. *serrátus postérior supérior*; 5 — m. splénius cérvicis; 6 — m. iliocostális thóracis; 7 — m. longissimus thorácis; 8 — m. spinális thóracis; 9 — m. latíssimus dórsi (перерезана и отвернута); 10 — m. obliquus extérnus abdóminis; 11 — fáscia thoracolumbális (lámina superficiális); 12 — m. obliquus extérnus abdóminis; 13 — m. obliquus intérnus abdóminis; 14 — m. serrátus postérior inférior; 15 — mm.intercostáles extérni.

Глубокие мышцы спины

Глубокие мышцы спины залегают в три слоя. Поверхностный слой представлен ременной мышцей головы, ременной мышцей шеи и мышцей, выпрямляющей позвоночник (туловище) (рис. 198). В среднем слое глубоких мышц спины располагается поперечно-остистая мышца (рис. 199). Глубокий слой образован межостистыми и подзатылочными мышцами (рис. 200).

Ременная мышца головы (m.splénius cápitis) залегает впереди верхнего отдела грудино-ключично-сосцевидной и трапециевидной мышц. Начинается ременная мышца головы на остистых отростках VII шейного позвонка и верхних трех-четырех грудных позвонков. Мышца идет латерально и вверх и прикрепляется к сосцевидному отростку височной кости.

Функция: при одностороннем сокращении ременная мышца поворачивает голову в свою сторону; при двустороннем сокращении разгибает шейную часть позвоночника.

Иннервация: задние ветви шейных спинномозговых нервов (C_3-C_8).

Кровоснабжение: затылочная артерия, глубокая шейная артерия.

Ременная мышца шеи (m.splénius cérvicis) расположена кпереди от трапециевидной мышцы. Начинается на остистых отростках III-IV грудных позвонков, прикрепляется к задним бугоркам поперечных отростков двух-трех верхних шейных позвонков.

Функция: при одностороннем сокращении поворачивает шейный отдел позвоночника в свою сторону; при двустороннем — разгибает шейный отдел позвоночника.

Иннервация: задние ветви спинномозговых нервов (C_3-C_7).

Кровоснабжение: глубокая артерия шеи, затылочная артерия.

Мышца, выпрямляющая позвоночник (m.eréctor spinae), простирается вдоль всего позвоночника. Находится спереди от трапециевидной, ромбовидных, задних зубчатых мышц, широчайшей мышцы спины. Сзади мышца прикрыта поверхностным листком пояснично-грудной фасции. Начинается мышца, выпрямляющая позвоночник, на дорсальной поверхности крестца, на остистых отростках всех поясничных и двух нижних грудных позвонков, гребне подвздошной кости (задней его части), пояснично-грудной фасции, а также на крестцово-бугорной и крестцово-остистой связках.

Мышца, выпрямляющая позвоночник, на уровне верхних поясничных позвонков делится на три части — тракта: латеральный (подвздошно-реберная мышца), промежуточный (длиннейшая мышцы) и медиальный (остистая мышца). Каждый из этих трактов также подразделяется на части (рис. 201).

Подвздошно-реберная мышца (m.iliocostális) является наиболее латеральной частью мышцы, выпрямляющай позвоночник. У нее выделяют подвздошно-реберные мышцы поясницы, груди и шеи.

Подвздошно-реберная мышца груди (m.iliocostális thóracis) берет начало на шести нижних ребрах, кнутри от мест прикрепления подвздошно-реберной мышцы поясницы. Прикрепляется к углам шести верхних ребер и к задней поверхности поперечного отростка VII шейного позвонка. *Подвздошно-реберная мышца шеи* (m.iliocostális cérvicis) начинается на углах III-VI ребер, кнутри от мест прикрепления подвздошно-реберной мышцы груди. Прикрепляется к задним бугоркам поперечных отростков III-VI шейных позвонков.

Подвздошно-реберная мышца поясницы (m.iliocostális lumbórum) начинается на подвздошном гребне, поверхностной пластинке пояснично-грудной фасции и прикрепляется к углам шести нижних ребер.

Функция: разгибает позвоночник при двустороннем сокращении, при одностороннем — наклоняет позвоночник в свою сторону, опускает ребра.

198 **Мышца, выпрямляющая позвоночник и другие мышцы спины**

1 — ременная мышца головы; 2 — мышца, поднимающая лопатку; 3 — надостная мышца, 4 — надостистая связка; 5 — мышца, выпрямляющая позвоночник; 6 — наружная межреберная мышца; 7, 8 — поясничо-грудная фасция (поверхностная пластинка); 9 — поясничо-грудная фасция (глубокая пластинка); 10 — мышца, выпрямляющая позвоночник; 11 — задняя нижняя зубчатая мышца; 12 — передняя зубчатая мышца; 13 — ромбовидные мышцы; 14 — задняя верхняя зубчатая мышца; 15 — полуостистая мышца головы.

1 — m. splénius cápitis; 2 — m. levátor scápulae; 3 — m. supraspinátus, 4 — lig. supraspinále; 5 — m. erèctor spinae; 6 — m. intercostális extérnus; 7, 8 — fáscia thoracolumbális (lámina superficiális); 9 fáscia thoracolumbális (lámina profúnda); 10 — m. erèctor spinae; 11 — m. serrátus postérior inférior; 12 — m. serrátus antérior; 13 — mm. rhomboidei; 14 — m. serrátus postérior supérior; 15 — m. semispinális cápitis.

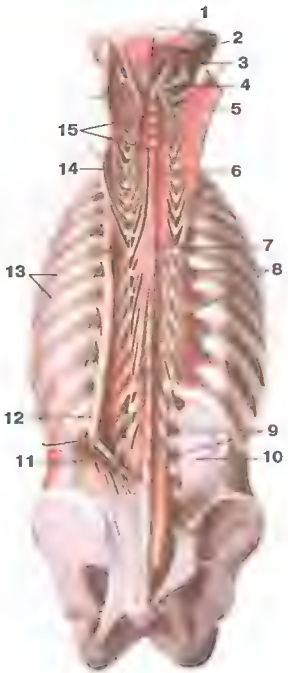

179 **Глубокие мышцы спины, второй слой**

1 — полуостистая мышца головы; 2 — задняя малая прямая мышца головы; 3 — верхняя косая мышца головы; 4 — нижняя косая мышца головы; 5 — полуостистая мышца головы; 6 — полуостистая мышца шеи; 7 — полуостистая мышца груди; 8 — мышцы, поднимающие ребра; 9 — медиальные межпоперечные мышцы поясницы; 10 — грудопоясничная фасция (глубокая пластинка); 11 — подвздошно-реберная мышца; 12 — длиннейшая мышца груди; 13 — наружные межреберные мышцы; 14 — длиннейшая мышца шеи; 15 — межостистые мышцы.

1 — m. semispinális cápitis; 2 — m. réctus cápitis posterior minor; 3 — m. obliquus cápitis supérior; 4 — m. obliquus cápitis inférior; 5 — m. semispinális cápitis; 8 — m. semispinális cérvicis; 7 — m. semispinális thóracis; 8 — mm. levátores costárum; 9 — mm. intertransversárii mediáles lumbórum; 10 — fáscia thoracolumbális (lámina profúnda); 11 — m. iliocostális; 12 — m. longissimus thóracis; 13 — mm. intercostáles extérni; 14 — m. longissimus cérvicis; 15 — mm. interspináles.

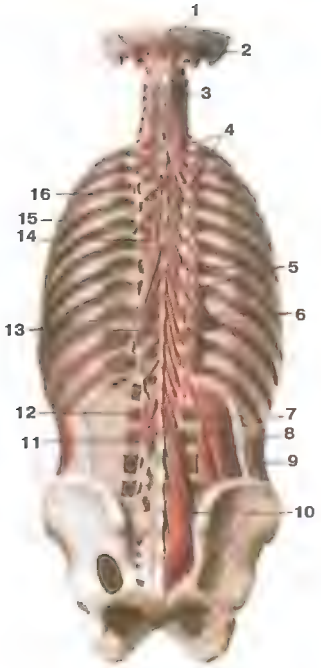

200 **Глубокие мышцы спины и затылка**

1 — задняя малая прямая мышца головы; 2 — верхняя косая мышца головы; 3 — межостистая мышца; 4 — многораздельные мышцы; 5 — короткие мышцы, поднимающие ребра; 6 — длинные мышцы, поднимающие ребре; 7 — медиальные межпоперечные мышцы поясницы; 8 — квадратная мышца поясницы; 9 — поперечная мышца живота; 10 — многораздельная мышца; 11 — мышцы-вращатели поясницы; 12 — многораздельные мышцы; 13 — мышцы-вращатели груди; 14 — полуостистая мышца; 15 — внутренняя межреберная мышца; 16 — наружная межреберная мышца.

1 — m. réctus cápitis postérior minor; 2 — m. obliquus cápitis supérior; 3 — m. interspinális; 4 — mm. multífidi; 5 — mm. levátores costárum bréves; 6 — mm. levátores costárum lóngi; 7 — mm. intertransversárii mediáles lumbórum; 8 — m. quadrátus lumbórum; 9 — m. transvérsus abdóminis; 10 — m. multífidus; 11 — mm. rotátores lumbórum; 12 — m. multífidi; 13 — mm. rotátores thóracis; 14 — m. semispinális; 15 — m. intercostális intérnus; 16 — m. intercostális extérnus.

201 **Мышца, выпрямляющая позвоночник**

1 — подвздошно-реберная мышца поясницы; 2 — длиннейшая мышца груди; 3 — остистая мышца груди; 4 — полуостистая мышца груди; 5 — подвздошно-реберная мышца шеи; 6 — длиннейшая мышца шеи; 7 — нижняя косая мышца головы; 8 — длиннейшая мышца головы; 9 — большая задняя прямая мышца головы; 10 — полуостистая мышца головы; 11 — подвздошно-реберная мышца груди.

1 — m. iliocostális lumbórum; 2 — m. longissimus thóracis; 3 — m. spinális thóracis; 4 — m. semispinális thóracis; 5 — m. iliocostális cérvicis; 6 — m. longissimus cérvicis; 7 — m. obliquus cápitis inférior; 8 — m. longissimus cápitis; 9 — m. réctus cápitis postérior májor; 10 — m. semispinélis cápitis; 11 — m.iliocostális thóracis.

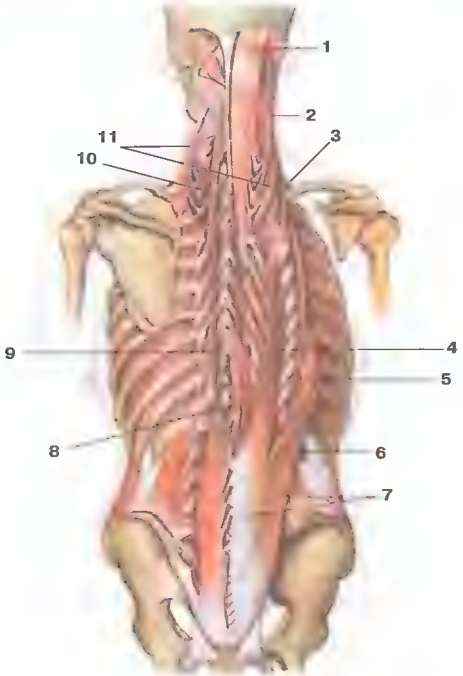

202 **Глубокие мышцы спины**

1 — полуостистая мышца головы; 2 — длиннейшая мышца головы; 3 — длиннейшая мышца шеи; 4 — длиннейшая мышца груди; 5 — подвздошно-реберная мышца груди; 6 — подвздошно-реберная мышца поясницы; 7 — мышца, выпрямляющая позвоночник; 8 — остистая мышца груди; 9 — остистая мышца шеи; 10 — остистая мышца головы; 11 — длиннейшие мышцы головы и шеи.

1 — m.semispinális cápitis; 2 — m.longissimus cápitis; 3 — m. longissimus cárvicis; 4 — m.longissimus thóracis; 5 — m.iliocostális thóracis; 6 — m.iliocostális lumbórum; 7 — m.erèctor spinae; 8 — m.spinális thóracis; 9 — m.spinális cérvicis; 10 — m. spinális cápitis; 11 — mm. longisimus cérvicis et cápitis.

Функция: при двустороннем сокращении полуостистые мышцы разгибают грудной и шейный отделы позвоночника (и голову). При одностороннем сокращении поворачивает шею и голову в противоположную сторону.

Иннервация: задние ветви шейных и грудных спинномозговых нервов (C_3-Th_{12}).

Кровоснабжение: глубокая артерия шеи, задние межреберные артерии.

Многораздельные мышцы (m. multifidi) начинаются на задней поверхности крестца, на поперечных отростках нижележащих позвонков. Мышцы идут вверх и медиально, перекидываясь через два-четыре позвонка, и прикрепляются к остистым отросткам вышележащих позвонков (от крестца до 2-го шейного позвонка).

Функция: поворачивают позвоночник вокруг его вертикальной оси в противоположную сторону.

Иннервация: задние ветви спинномозговых нервов (C_3-S_1).

Кровоснабжение: глубокая артерия шеи, задние межребврные и поясничные артерии.

Мышцы-врвщвтели (mm.rotatóres) образуют наиболее глубокий слой мышц спины. Различают *мышцы-вращатели шеи, груди и поясницы* (mm. rotatóres cérvicis, thóracis et lumbórum). Особенно хорошо эти мышцы выражены в грудном отделе позвоночника. Начинаются мышцы-вращатели на поперечных отростках позвонков, идут вверх и медиально. Прикрепляются к основанию вышележащего или следующего за ним позвонка.

Функция: поворачивают позвоночник в противоположную сторону вокруг его вертикальной оси.

Иннервация: задние ветви всех спинномозговых нервов.

Кровоснабжение: глубокая артерия шеи, задние межреберные и поясничные артерии.

Межпоперечные мышцы (mm.intertransvsrârii) являются короткими мышечными пучками, соединяющими поперечные отростки соседних позвонков. Различают *межпоперечные мышцы поясницы, груди и шеи* (mm. intertransvsrârii lumbórum thóracis et cérvicis).

Межпоперечные мышцы поясницы подразделяются на лвтеральные и медиальные (mm.intertransversarii laterales et mediales lumborum). В области шеи различают передние (соединяют передние бугорки поперечных отростков) и задние межпоперечные мышцы шеи (mm intertransvsrârii anterióres et posterióres cérvicis). У последних выделяют *медиальную часть* (pârs mediâlis) и *латеральную часть* (pârs laterâlis).

Функция: наклоняют соответствующий отдел позвоночника в свою сторону

Иннервация: задние ветви всех спинномозговых нервов.

Кровоснабжение: глубокая артерия шеи, задние межреберные и поясничные артерии.

Межостистые мышцы (mm. interspinâles) соединяют остистые отростки соседних позвонков. Располагаются эти мышцы непосредственно между остистыми отростками.

Функция: принимают участие в разгибании позвоночника.

Иннервация: заднив ветви всех спинномозговых нервов.

Кровоснабжение: глубокая артерия шеи, задние межреберныв и поясничные артерии.

Подзатылочные мышцы (m.suboccipitáles). Это четыра мышцы, расположенные в затылочной области между черепом и I-II шейными позвонками, клереди от полуос-

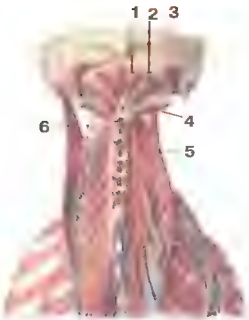

203 **Подзатылочные мышцы. Вид сзади**

1 — малая задняя прямая мышца головы; 2 — большая задняя прямая мышца головы; 3 — верхняя косая мышца головы; 4 — нижняя косая мышца головы; 5 — полуостистая мышца шеи; 6 — длиннейшая мышца головы.

1 — m. réctus cápitis postérior minor; 2 — m. réctus cápitis postérior májor; 3 — m. obliquus cápitis supérior; 4 — m. obliquus cápitis inférior; 5 — m. semispinális cérvicis; 6 — m. longissimus cápitis.

тистой, длиннейшей и ременной мышц головы. Это парные большая и малая задние прямые мышцы головы, верхняя и нижняя косые мышцы головы (рис. 203).

Большая задняя прямая мышца головы (m.réctus cápitis postérior májor) берат начало на остистом отростке II шейного позвонка, идет вверх и латерально и прикрепляется к затылочной кости под нижней выйной линией.

Функция: при двустороннем сокращении запрокидывает голову, при одностороннем — поворачивает голову в свою сторону.

Иннервация: подзатылочный нерв (C_1).

Кровоснабжение: глубокая артерия шеи.

Малая задняя прямая мышца головы (m.réctus cápitis postérior minor) начинвется на заднем бугорке атланта, идет вверх и прикрапляется к затылочной кости на нижней выйной линии, глубже и медиальнее большой задней прямой мышцы головы.

Функция: разгибвет голову.

Иннервация: подзатылочный нерв (C_1).

Кровоснабжение: глубокая ар герия шеи.

Верхняя косая мышца головы (m.oblicuus cápitis supérior) идет от поперечного отростка атланта вверх и медиально и прикрепляется к затылочной кости нед нижней выйной линией.

Функция: при двустороннем сокращении разгибает голову, при одностороннем — поворачивает голову в свою сторону.

Иннервация: подзатылочный нерв (C_1).

Кровоснабжение: глубокая вртерия шеи

Нижняя косая мышца головы (m.obliquus cápitis inférior) начинается на остистом отростке II шейного позвонка, идет вверх и латерально, прикрепляется к поперечному отростку атланта (первого шейного позвонка).

Функция: поворвчивает голову в противоположную сторону.

Иннервация: подзатылочный нерв (C_1).

Кровоснабжение: глубокая артерия шеи.

Фасции спины

Поверхностная фасция спины, покрывающая трапециевидную, широчайшую мышцы спины, выражена слабо. Хорошо развита **поясничнo-грудная фасция** (fáscia thoracolumbális), принадлежащая глубоким мышцам спины (см. рис. 197). Наиболее развита она в поясничной области, где имеются поверхностная и глубокая ее пластинки. *Поверхностная пластинка пояснично-грудной фасции* медиально прикрепляется к верхушкам остистых отростков всех грудных и поясничных позвонков, к срединному крестцовому гребню, латерально — к углам ребер. *Глубокая пластинка* этой фасции медиально прикреплена к поперечным отросткам поясничных позвонков, вверху — к XII ребру, внизу — к подвздошному гребню. Возле латерального края мышцы, выпрямляющей позвоночник, обе пластинки пояснично-грудной фасции соединяются, образуя фасциальное влагалище этой мышцы (рис. 204).

Утолщенный верхний край глубокой пластинки пояснично-грудной фасции, натянутой между поперечным отростком первого поясничного позвонка и XII ребром, называется пояснично-раберной связкой. С поверхностной пластинкой пояснично-грудной фасции прочно сращен апоневроз широчайшей мышцы спины.

В задней области шеи между ее мышцами находятся пластинки *выйной фасции* (fáscia núchae).

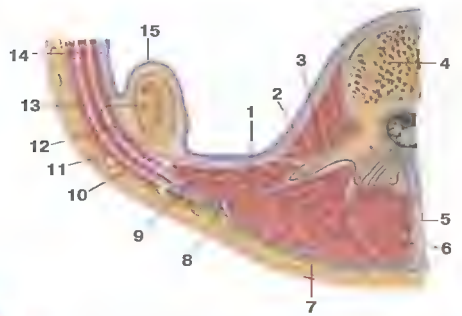

204 **Пояснично-грудная фасция и ее пластинки. Горизонтальный разрез. Вид сверху**

1 — глубокая пластинка пояснично-грудной фасции; 2 — большая поясничная мышца; 3 — поперечный отросток поясничного позвонка; 4 — тело поясничного позвонка; 5 — остистый отросток; 6 — мышца, выпрямляющая позвоночник; 7 — поверхностная пластинка пояснично-грудной фасции; 8 — место соединения поверхностной и глубокой пластинок пояснично-грудной фасции; 9 — квадратная мышца поясницы; 10 — наружная косая мышца живота; 11 — внутренняя косая мышца живота; 12 — поперечная мышца живота; 13 — левая почка; 14 — внутрибрюшная фасция; 15 — брюшина.

1 - lámina profúnda fásciae thoracolumbális; 2 — m. psóas májor; 3 — procéssus transvérsus vértebrae lumbális; 4 — córpus vértebrae lumbális; 5 — procéssus spinósus; 6 — m. eréctor spinae; 7 — lámina superficiális fásciae thoracolumbális; 8 — место соединения поверхностной и глубокой пластинок пояснично-грудной фасции; 9 — m. quadrátus lumbórum; 10 — m. obliquus extérnus abdóminis; 11 — m. obliquus intérnus abdóminis; 12 — m. transvérsus abdóminis; 13 — rén (левая); 14 — fáscia endoabdominális; 15 — peritóneum.

Топографическая анатомия и клетчаточные пространства спины

У живого человека отчетливо прощупываются наружный затылочный выступ, остистые отростки II и VII шейных, всех грудных и поясничных позвонков, а также срединный крестцовый гребень. По бокам от позвоночного столба прощупываются ребра, лопаточная ость, медиальный край и нижний угол лопатки. По бокам от срединной линии видны мышцы, выпрямляющие позвоночник (рис. 205). Они спаяны соедини-

205 **Рельеф поверхности спины**

1 — трапециевидная мышца; 2 — дельтовидная мышца; 3 — подостная мышца; 4 — большая ромбовидная мышца; 5 — широчайшая мышца спины; 6 — поясничный треугольник; 7 — подвздошный гребень; 8 — мышца, выпрямляющая позвоночник; 9 — нижняя латеральная поясничная ямка; 10 — нижняя средняя поясничная ямка; 11 — верхняя латеральная поясничная ямка; 12 — верхняя срединная поясничная ямка; 13 — борозда спины; 14 — лопатка (нижний угол); 15 — выступающий позвонок (остистый отросток).

1 — m. trapézius; 2 — m. deltoideus; 3 — m. infraspinátus; 4 — m. rhomboideus májor; 5 — m. latissimus dórsi; 6 — trigónum lumbále; 7 — crista iliáca; 8 — m. eréctor spinae; 9 — fóssa lumbális laterális inférior; 10 — fóssa lumbális mediána inférior; 11 — fóssa lumbális laterális supérior; 12 — fóssa lumbális mediána supérior; 13 — súlcus dórsi; **14** — scápula (ángulus inférior); **15** — vértebra próminens (procéssus spinósus).

тельнотканными пучками с поверхностной фасцией. Подкожная клетчатка хорошо выражена, особенно у женщин, в ней проходят задние и боковые ветви межреберных и поясничных кровеносных сосудов, нервов с их окончаниями.

Впереди фасциальных влагалищ трапециевидной мышцы и широчайшей мышцы спины, которые частично прикрывают лопатку, расположена рыхлая клетчатка, отделяющая эти мышцы от рвменных мышц головы и шеи, от мышцы, поднимающей лопатку, от ромбовидных и зубчатых мышц.

В поясничной области прощупывается верхняя ее граница — XII ребро. Нижняя граница поясничной области проходит по подвздошному гребню подвздошной кости. Наружная (латеральная) граница поясничной области соответствует продолжению вниз задней подмышечной линии. Над самой высокой точкой гребня подвздошной кости прощупываетсся ямка, соответствующая поясничному треугольнику (trigónum lumbále), который является слабым местом в поясничной области — местом выхода поясничных грыж. Границей этого треугольника служат гребень подвздошной кости (внизу), латеральный край апоневроза широчайшей мышцы спины (медиально) и задний край наружной косой мышцы живота (латерально) (см. рис. 193). Дно этого треугольника образовано внутренней косой мышцей живота.

Над уровнем горизонтальной линии, соединяющей гребни подвздошных костей, прощупываетсся остистый отросток IV поясничного позвонка, который служит ориентиром для определения остистых отростков других поясничных позвонков, расположенных выше и ниже.

В поясничной области под поверхностной фасцией залегает пояснично-ягодичная жировая масса, которая покрывает нижние края широчайшей мышцы спины.

В глубине затылочной области расположен затылочный трвугольник, ограниченный большой задней прямой и косыми мышцами головы. На дне этого треугольника под фасцией и клетчаткой находится дуга атланта. Между задней дугой атланта и затылочной костью лежит плотная атланто-затылочная мембрана.

МЫШЦЫ И ФАСЦИИ ГРУДИ

Область груди вверху ограничена яремной вырезкой грудины и верхним краем ключиц. Нижняя граница области груди проходит по линии, идущей от XII грудного позвонка вдоль нижнвго края реберных дуг к мечевидному отростку.

В пределах груди, как и в других отделах перадней стороны тела человека, выделяют ряд областей: прагрудинную область, надключичную ямку, грудную, подмышечную области. Выше грудины и ключицы находятся передняя и боковая области шеи. Ниже грудины и раберной дуги расположены области живота: подреберная, надчревье, пупочная, боковая, лобковая, паховая (рис. 206).

Мышцы и фасции груди располагаются в пределах передней грудной стенки в несколько слоев. Поверхностно находятся грудные мышцы, подключичная и передняя зубчатая мышцы (рис. 207). Глубже располагаются наружные и внутренние межраберные мышцы, а также подреберные мышцы и поперечная мышца груди.

Вместе с мышцами груди рассматривается диафрагма, тесно связанная с ними анатомически и функционально.

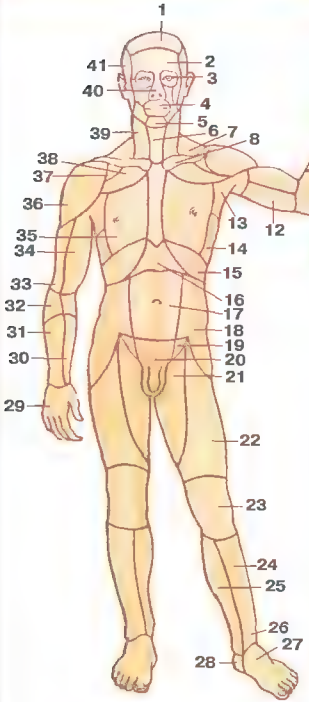

208 **Область передней стороны тела человека**

1 — теменная область; 2 — лобная область; 3 — область глазницы; 4 — область рта; 5 — подбородочная область; 6 — передняя область шеи; 7 — латеральная область шеи; 8 — область ключицы; 9 — ладонь; 10 — передняя область предплечья; 11 — передняя локтевая область; 12 — задняя область плеча; 13 — подмышечная область; 14 — латеральная область грудины; 15 — подреберная область; 16 — надчревная область; 17 — пупочная область; 18 — боковая область живота; 19 — паховая область; 20 — лобковая область; 21 — медиальная область бедра; 22 — передняя область бедра; 23 — передняя область колена; 24 — передняя область голени; 25 — задняя область голени; 26 — передняя голеностопная область; 27 — тыл стопы; 26 — пяточная область; 29 — тыл кисти; 30 — передняя область предплечья; 31 — задняя область предплечья; 32 — задняя область локтя; 33 — задняя область плеча; 34 — передняя область плеча; 35 — область молочной железы; 36 — дельтовидная область, 37 — ключично-грудной треугольник; 38 — подключичная ямка; 39 — грудино-ключично-сосцевидная область; 40 — область носа; 41 — височная область.

1 — régio parietális; 2 — régio frontális; 3 — régio orbitális; 4 — régio orális; 5 — régio mentális; 6 — régio cervicális antérior; 7 — régio cervicális laterális; 8 — régio claviculae; 9 — pálma; 10 — régio antebráchii antérior; 11 — régio cubitális antérior; 12 — régio bráchii postérior; 13 — régio axillaris; 14 — régio pectorális laterális; 15 — régio hipohondriáca; 16 — régio epigástrica; 17 — régio umbilicális; 18 — régio laterális abdominális; 19 — régio inguinális; 20 — régio púbica; 21 — régio fémoris medialis; 22 — régio fémoris antérior; 23 — régio génus antérior; 24 — régio crúris antérior; 25 — régio crúris postérior; 26 — régio talocrurális antérior; 27 — dórsum pédis; 28 — régio calcanéa; 29 — dórsum mánus; 30 — régio antebráchii antérior; 31 — régio antebráchii postérior; 32 — régio cubitális postérior; 33 — régio bráchii postérior; 34 — régio bráchii antérior; 35 — régio mammária; 36 — régio deltoidea; 37 — trigónum clavipectorále; 38 — fóssa infraclaviculáris; 39 — régio sternocleidomastoidea; 40 — régio nasális; 41 — régio temporális.

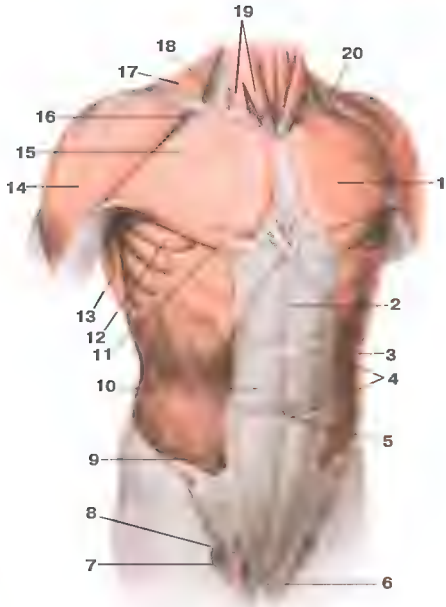

Поверхностные мышцы груди и живота. Вид спереди

1 — большая грудная мышца (грудино-реберная часть); 2 — белая линия живота; 3 — наружная косая мышца живота; 4 — сухожильные перемычки прямой мышцы живота; 5 — пупок; 6 — связка, подвешивающая половой член; 7 — подкожная щель; 8 — мышца, поднимающая яичко; 9 — наружная косая мышца живота; 10 — апоневроз наружной косой мышцы живота; 11 — большая грудная мышца (брюшная часть); 12 — передняя зубчатая мышца; 13 — широчайшая мышца спины; 14 — дельтовидная мышца; 15 — большая грудная мышца; 16 — подключичная область; 17 — трапециевидная мышца; 18 — лопаточно-ключичный треугольник; 19 — грудино-ключично-сосцевидная мышца; 20 — ключица.

1 — m. pectorális májor (pars sternocostális); 2 — linea álba; 3 — m. obliquus extérnus abdóminis; 4 — intersectiónes tendinéae m. récti abdóminis; 5 — umbilicus; 6 — lig. suspensórium pénis; 7 — hiátus saphénus; 8 — m. cremáster; 9 — m. obliquus extérnus abdóminis; 10 — aponeurósis m. obliquus extérnus abdóminis; 11 — m. pectorális májor (pars abdominális); 12 — m. serrátus antérior; 13 — m. latissimus dórsi; 14 — m. deltoideus; 15 — m. pectorális májor (pars clavicularis); 16 — régio infraclavicularis; 17 — m. trapézius; 18 — trigónum omoclaviculáre: 19 - m. sternocleidomastoideus; 20 — clavicula.

Поверхностные мышцы груди

Большая грудная мышца (m. pectorális májor) занимает обширную часть передней грудной стенки, имеет три части, соответствующие местам их начала (рис. 208). *Грудино-реберная часть* (pars sternocostális) начинается на передней поверхности грудины и хрящей шести верхних рабер. *Ключичная часть* (pars clavicularis) берет начало на медиальной части ключицы, *брюшная часть* (pars abdominális) — на передней стенке влагалища прямой мышцы живота. Мышечные пучки большой грудной мышцы проходят латерально, конвергируют и прикрепляются к гребню большого бугорка плечевой кости.

Функция: поднятую руку опускает, пронирует и приводит к туловищу. При укрепленной верхней конечности (в поднятом положении руки) поднимает ребра и грудину, участвуя в расширении грудной клетки (акте вдоха)

Иннервация: латеральные и медиальные грудные нервы (C_5-Th_1).

Кровоснабжение: грудо-акромиальная артерия, задние межреберные артерии, передние межреберные ветви внутренней грудной артерии, латеральная грудная артерия.

Малая грудная мышца (m. pectorális minor), плоская, узкая, треугольная, находится позади большой грудной мышцы. Берет начало на передних концах III-V рабер, идет латвральо и кверху, прикрепляется к клювовидному отростку лопатки (рис. 209). Малая грудная мышца вместе с большой грудной мышцей образуют переднюю стенку подмышечной полости.

Функция: наклоняет лопатку кпереди; при укрепленном плечевом поясе поднимает ребра.

Иннервация: медиальные и латеральные грудныв нервы.

Кровоснабжение: грудо-акромиальная артерия, передние межреберные ветви.

Подключичная мышца (m.subclávius), тонкая, продолговатая мышца, расположенная между ключицей и I ребром. Начинается на хряще I ребра, идет латерально, прикреплявтся к нижней поверхности акромиального конца ключицы (см. рис. 209).

Функция: смещает ключицу вперед и вниз.

Иннервация: подключичный нерв (C_5).

Кровоснабжение: поперечная артерия лопатки, грудо-акромиальная артерия.

Передняя зубчатая мышца (m. serrátus antérior), широкая, располагается на передне-боковой поверхности грудной клетки. Берет начало отдельными мышечными пучками на восьми-девяти верхних ребрах, прикрепляется к медиальному краю и нижнему углу лопатки. Верхние и срадние пучки этой мышцы располагаются горизонтально, нижние — идут косо снизу вверх и спереди назад (рис. 210 и 209).

Нижние 4-5 зубцов передней зубчатой мышцы у ее начала на ребрах заходят между зубцами наружной косой мышцы живота.

Функция: тянет лопатку вперед и латерально; нижнив пучки поворачивают латеральный угол лопатки медиально и кверху. При укрепленной лопатке поднимвет ребра, расширяя грудную клетку.

Иннервация: длинный грудной нврв (C_5-C_7).

Кровоснабжение: грудо-спинная артерия, латеральная грудная артврия, задние межреберные артерии.

208 **Большая грудная мышца и другие мышцы груди и живота. Вид спереди**

1 — большая грудная мышца (брюшная часть); 2 — большая грудная мышца (грудино-реберная часть); 3 — большая грудная мышца (ключичная часть); 4 — дельтовидная мышца; 5 — трапециевидная мышца; 6 — грудино-ключично-сосцевидная мышца; 7 — грудино-подъязычная мышца; 8 — лопаточно-подъязычная мышца; 9 — челюстно-подъязычная мышца; 10 — двубрюшная мышца (переднее брюшко); 11 — грудная фасция (глубокая пластинка); 12 – латеральная подкожная вена руки; 13 — малая грудная мышца; 14 — дельтовидная мышца; 15 — передняя зубчатая мышца; 16 — внутренние межреберные мышцы; 17 · двуглавая мышца плеча; 18 — плечевая мышца; 19 — плечелучевая мышца; 20 — сухожильные перемычки; 21 — поперечная мышца живота; 22 — внутренняя косая мышца живота; 23 — пирамидальная мышца; 24 — подкожная щель; 25 — прямая мышца живота; 26 – наружная косая мышца живота; 27 — влагалище прямой мышцы живота (передний листок).

1 — m. pectorális májor (párs abdominális); 2 — m.pectorális májor (párs sternocostális); 3 — m. pectorális májor (párs claviculáris); 4 — m. deltoideus; 5 — m. trapézius; 6 — m. sternocleidomastoideus; 7 — m.sternohyoideus; 8 — m.omohyoideus; 9 — m. mylohyoideus; 10 — m. digástricus (véntер antérior); 11 – fáscia pectorális (lámina profúnda); 12 — v. cephálica; 13 — m. pectorális minor; 14 — m. deltoideus; 15 — m. serrátus antérior; 16 — mm. intercostáles intérni; 17 — m. biceps bráchii; 18 — m. brachiális; 19 — m. brachioradiális; 20 — intersectiones tendinéae; 21 — m. transvérsus abdóminis; 22 — m. obliquus intérnus abdóminis; 23 — m. pyramidális; 24 — hiátus saphénus; 25 — m. réctus abdóminis; 26 — m. obliquus extérnus abdóminis; 27 — vagina m. récti abdóminis (lámina antérior).

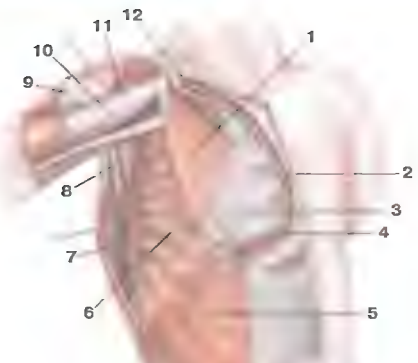

2 **Малая грудная мышца. Вид сбоку. Большая грудная мышца на правой стороне груди удалена**

1 — малая грудная мышца; 2 — внутренняя межреберная мышца; 3 — наружная межреберная мышца; 4 — большая грудная мышца (частично удалена); 5 — наружная косая мышца живота; 6 — передняя зубчатая мышца; 7 — широчайшая мышца спины; 8 — подлопаточная мышца; 9 — большая грудная мышца; 10 — клювовидно-плечевая мышца; 11 — короткая головка двуглавой мышцы плеча; 12 — подключичная мышца.

1 — m.pectoralis minor; 2 — m. intercostalis internus; 3 — m. intercostalis externus; 4 — m. pectoralis major (частично удалена); 5 — m. obliquus externus abdominis; 6 — m. serratus anterior; 7 — m. latissimus dorsi; 8 — m. subscapularis; 9 — m. pectoralis major (частично удалена); 10 — m.coracobrachialis; 11 — m. biceps brachii (caput breve); 12 — m. subclavius.

Собственные мышцы груди

К собственным мышцам груди относят наружные и внутренние межреберные мышцы, подреберные мышцы, поперечную мышцу груди и мышцы, поднимающие ребра.

Наружные межреберные мышцы (mm. intercostales externi) располагаются в межреберных промежутках. Начинаются наружные межреберные мышцы на нижнем крае вышележащего ребра, снаружи от борозды ребра. Мышцы идут вперед и вниз и прикрепляются к верхнему краю нижележащего ребра (см. рис. 210). Эти мышцы занимают межреберные промежутки на протяжении от бугорков ребер сзади до реберных хрящей спереди. Продолжением наружных межреберных мышц кпереди служит *наружная межреберная перепонка* (membrana intercostalis externa). На задней стороне грудной стенки наружные межреберные мышцы ориентированы косо вниз и ла-

терально, на боковой и передней сторонах — вниз, вперед и медиально.

Функция: поднимают ребра; задние части мышц укрепляют реберно-позвоночные суставы.

Иннервация: межреберные нервы (Th_1-Th_{12}).

Кровоснабжение: задние межреберные артерии, мышечно-диафрагмальная артерия, внутренняя грудная артерия.

Внутренние межреберные мышцы (m. intercostáles intérni) располагаются кнутри от наружных межреберных мышц. Внутренние межреберные мышцы идут от верхнего края нижележащего ребра к нижнему краю вышележащего ребра (рис. 211). Мышечные пучки внутренних межреберных мышц имеются на протяжении от края грудины, передних концов хрящей ложных ребер и до углов ребер сзади. У задней грудной стенки мышечные пучки ориентированы косо снизу вверх и латерально, у передней стенки — вверх и медиально. По отношению к наружным межреберным мышцам эти пучки располагаются почти под прямым углом.

Функция: опускают ребра.

Иннервация: межреберные нервы (Th_1-Th_{12}).

Кровоснабжение: задние межреберные артерии, внутренняя грудная артерия, мышечно-диафрагмальная артерия.

Поперечная мышца груди (m. transvérsus thóracis) лежит на внутренней поверхности передних отделов грудной клетки. Начинается эта мышца на мечевидном отростке и нижней половине внутренней поверхности тела грудины. Мышечные пучки веерообразно расходятся вверх и латерально и прикрепляются к хрящам II-VI ребер. Верхние пучки располагаются более вертикально, чем средние и нижние, которые ориентированы косо вверх и горизонтально (см. рис. 211).

Функция: тянет реберные хрящи вниз, опускает ребра.

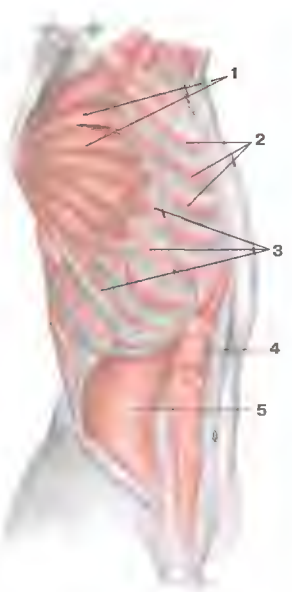

210 **Передняя зубчатая мышца и межреберные мышцы**

1 — передняя зубчатая мышца; 2 — внутренние межреберные мышцы; 3 — наружные межреберные мышцы; 4 — прямая мышца живота; 5 — поперечная мышца живота.

1 — m. serrátus antérior; 2 — mm. intercostáles intérni; 3 — mm. intercostáles extérni; 4 — m. réctus abdóminis; 5 — m. transvérsus abdóminis.

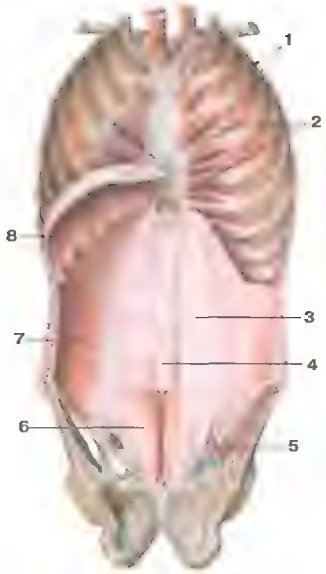

211 **Внутренние межреберные мышцы и поперечная мышца груди. Вид сзади со стороны полости живота**

1 — внутренние межреберные мышцы; 2 — поперечная мышца груди; 3 — поперечная фасция; 4 — пупочное кольцо; 5 — семенной канатик; 6 — прямая мышца живота; 7 — поперечная мышца живота; 8 — диафрагма (реберная часть).

1 — mm. intercostáles intérni; 2 — m. transvérsus thóracis; 3 - fáscia transversális; 4 — ánnulus umbilicális; 5 — funículus spermáticus; 6 — m. réctus abdóminis; 7 — m. transvérsus abdóminis; 8 — diaphrágma (pars costális).

Иннервация: межреберные нервы (Th_2-Th_6).

Кровоснабжение: внутренняя грудная артерия.

Подреберные мышцы (m.subcostáles) представляют собой мышечные пучки, расположенные в нижней части заднего отдела внутренней поверхности грудной клетки. Пучки этой мышцы берут начало на углах X-XII ребер, идут вверх и латерально. Мышцы перекидываются через одно-два ребра и прикрепляются к внутренней поверхности вышележащих ребер (рис. 212).

Функция: опускают ребра.

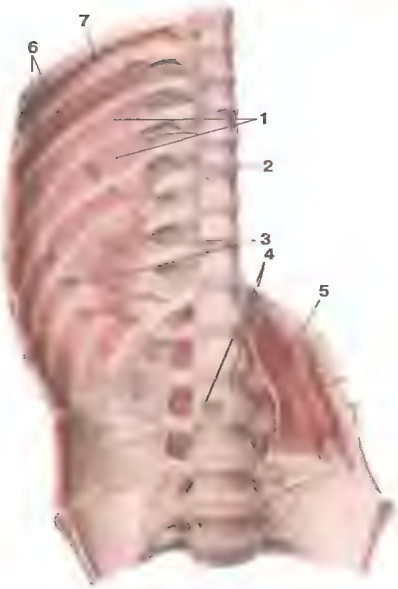

212 **Подреберные и внутренние межреберные мышцы на задней грудной стенке. Вид спереди**

1 — внутренние межреберные мышцы; 2 — внутренняя межреберная мембрана; 3 — подреберная мышца; 4 — ножки диафрагмы (отрезаны); 5 — квадратная мышца поясницы; 6 — внутренние межреберные мышцы; 7 — наружная межреберная мышца.

1 — mm. intercostáles intérni; 2 — membrána intercostális intema; 3 — m. subcostális; 4 — crura diaphragmátis (отрезаны); 5 — m. quadrátus lumbórum; 6 — m. intercostáles intárni; 7 — m. intercostáles extérnus.

Иннервация: межреберные нервы (Th_1-Th_2).

Кровоснабжение: задние межреберные артерии.

Мышцы, поднимающие ребра (mm.levátores costárum), занимают задние отрезки межреберных промежутков медиально от наружных межреберных мышц. Их подразделяют на короткие и длинные.

Короткие мышцы, поднимающие ребра (mm. levátores costárum bréves), начинаются отдельными пучками на поперечных отростках VII шейного, I и II грудных позвонков, проходят вниз и латерально; прикрепляются к нижележащему ребру.

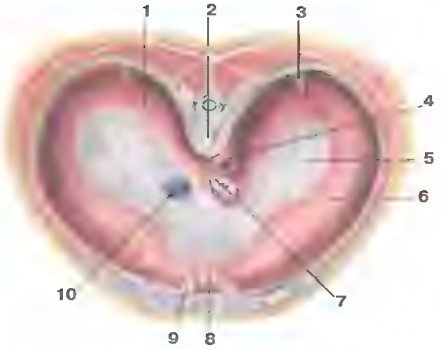

213 **Диафрагма. Вид сверху, со стороны грудной полости**

1 — поясничная часть диафрагмы; 2 — тело позвонка; 3 — пояснично-реберный треугольник; 4 — аорта (в аортальном отверстии); 5 — сухожильный центр; 6 — реберная часть диафрагмы; 7 — пищевод (в пищеводном отверстии); 8 — грудинная часть диафрагмы; 9 — грудино-реберный треугольник; 10 — нижняя полая вена (в отверстии нижней полой вены)

1 — pars lumbalis diaphragmae; 2 — corpus vertebrae; 3 — trigonum lumbocostale; 4 — aorta; 5 — centrum tendineum; 6 — pars costalis diaphragmae; 7 — esophagus (в hiatus esophageus); 8 — pars sternalis diaphragmae; 9 — trigonum sternocostale; 10 — v. cava inferior (в foramen venae cavae).

Длинные мышцы, поднимающие ребра (mm. levatores costarum longi), начинаются на поперечных отростках VII-X грудных позвонков, перекидываются через нижележащее ребро и прикрепляются к следующему ребру, медиально от его угла.

Функция: поднимают ребра, способствуя расширению грудной клетки.

Иннервация: межреберные нервы (C_7, Th_1, Th_2).

Кровоснабжение: задние межреберные артерии

Диафрагма (diaphragma, m.phrenicus), тонкая, широкая мышечно-сухожильная перегородка, разделяющая грудную и брюшную полости. Выпуклой своей стороной диафрагма обращена вверх, в грудную полость, вогнутой — в брюшную полость. Мышечные пучки диафрагмы располагаются по периферии, сходятся к центру, образуя *сухожильный центр* (centrum tendinum) (рис. 213). Соответственно местам начала различают поясничную, реберную и грудинную части диафрагмы. *Поясничная часть* (pars lumbalis) начинается правой и левой ножками на медиальной и латеральной задней дугообразных связках и на передней поверхности поясничных позвонков (рис. 214). *Медиальная дугообразная связка* (lig.arcuatum mediale) начинается на латеральной поверхности I-го поясничного позвонка и прикрепляется к верхушке поперечного отростка II поясничного позвонка. Эта связка проходит кпереди от большой поясничной мышцы. *Латеральная дугообразная связка* (lig.arcuatum laterale)

214 **Диафрагма. Вид снизу, со стороны брюшной полости**

1 — квадратная мышца поясницы; 2 — малая поясничная мышца; 3 — большая поясничная мышца; 4 — подвздошная фасция; 5 — поперечная фасция; 6 — большая поясничная мышца (частично удалена); 7 — подвздошная мышца; 8 — межпоперечные мышцы; 9 — латеральная дугообразная связка; 10 — медиальная дугообразная связка; 11 — поясничная часть диафрагмы; 12 — отверстие нижней полой вены; 13 — пищеводное отверстие; 14 — сухожильный центр.

1 - m. quadrátus lumbórum; 2 — m. psóas minor; 3 — m. psóas májor; 4 — fáscia iliáca; 5 — fáscia transversális; 6 — m. psóas májor (частично удалена); 7 — m. iliácus; 8 — mm. intertransversárii; 9 — lig. arcuátum laterále; 10 — lig. arcuátum mediále; 11 — pars lumbális diaphragmátis; 12 — forámen vénae cávae; 13 — hiátus esophágeus; 14 — céntrum tendíneum.

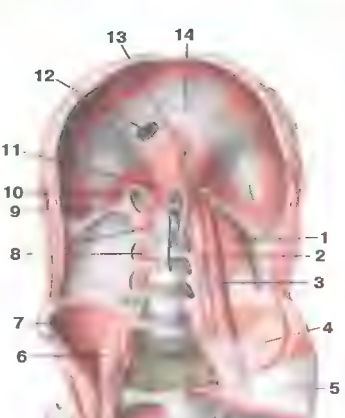

расположена между верхушкой II поясничного позвонка и XII ребром. Она проходит кпереди от квадратной мышцы поясницы. Мышечные пучки обеих ножек поясничной части диафрагмы на уровне тела I-го поясничного позвонка перекрещиваются, образуя стенки *аортального отверстия* (hiátus aórticus), через которое проходят аорта и грудной лимфатический проток. Края отверстия непосредственно ограничены фиброзной пластинкой — *срединной дугообразной связкой* (lig.arcuátum mediánum), которая предохраняет проходящие через аортальное отверстие сосуды от сдавления. Левее и несколько выше аортального отверстия в поясничной части диафрагмы находится *пищеводное отверстие* (hiátus oesophágeus), через которое проходят пищевод и блуждающие нервы. Между мышечными пучками поясничной части проходят также другие сосуды и нервы (непарная и полунепарная вены, симпатические стволы).

Реберная часть диафрагмы (pars costális) образована мышечными пучками, идущими от внутренней поверхности шести-семи нижних ребер и переходящими вверху в сухожильный центр.

Грудинная часть диафрагмы (pars sternális) наиболее узкая, начинается на задней поверхности грудины и также переходит в сухожильный цантр.

В сухожильном центре имеется *отверстие нижней полой вены* (forámen vénae cávae). Сверху диафрагма покрыта внутригрудной фасцией, снизу — внутрибрюшной фасцией.

Диафрагма имеет слабые места, в которых мышечные волокна отсутствуют. В этих местах грудную и брюшную полости разделяют лишь внутрибрюшинная и внутригрудная фасции. К слабым местам относятся парные поясничнo-реберный и грудино-реберный треугольники (см. рис. 213). *Поясничнo-реберный треугольник* (trigónum lumbocostális) расположен между поясничной и реберными частями диафрагмы. Меньших размеров *грудино-реберный треугольник* (trigónum sternocostális) находится между грудинной и реберной частями диафрагмы. В области этих треугольников возможно образование диафрагмальных грыж.

Функция: при сокращении диафрагма опускается, уплощается. При этом объем грудной полости увеличивается. При одновременном сокращении диафрагмы и мышц брюшного пресса диафрагма способствует повышению внутрибрюшинного давления.

Иннервация: диафрагмальный нерв (C_3-C_5).

Кровоснабжение: перикардо-диафрагмальная артерия, верхняя и нижняя диафрагмальные артерии, мышечно-диафрагмальная артерия, задние межреберные артерии.

Фасции груди

Поверхностная фасция груди (fáscia superficiális) развита слабо. **Грудная фасция** (fáscia pectorális) имеет поверхностную и глубокую пластинки. *Поверхностная пластинка* (lámina superficiális) покрывает спереди большую грудную мышцу, медиально прикрепляется к краю грудины, латерально и кверху переходит в двльтовидную фасцию, внизу — в подмышечную фасцию, вверху — прикрепляется к ключице. *Глубокая пластинка* (lámina profúnda) грудной фасции находится над большой грудной мышцей, она отделяет большую грудную от малой грудной мышцы, для которой она образует фасциальный футляр. Латерально и книзу глубокая пластинка соединяется с поверхностной пластинкой грудной фасции. Между ключицей и верхним краем малой грудной мышцы глубокая пластинка утолщается и называется *ключично-грудной фасцией* (fáscia clavipectorális). *Собственно грудная фасция* (fáscia thorácica) снаружи покрывает ребра и наружные межреберные мышцы. Изнутри грудная полость выстлана *внутригрудной фасцией* (fáscia endothorácica). Она покрывает внутренние межреберные мышцы, поперечные мышцы груди, внутреннюю поверхность ребер и диафрагму.

Топографическая анатомия и клетчаточные пространства груди

На поверхности грудных стенок определяются следующие костные ориентиры: яремная вырезка грудины, справа и слева от нее расположены ключицы, внизу — мечевидный отросток грудины, а также ребра и реберные дуги (рис. 215). Яремная вырезка грудины соответствует нижнему краю II грудного позвонка. Угол грудины проецируется на межпозвоночный диск между IV и V грудными позвонками. Нижняя граница тела грудины находится на уровне VI грудного позвонка. На поверхности грудных стенок определяются контуры большой грудной мышцы и дельтовидно-грудная борозда. У женщин на уровне III-VI ребер расположены молочные железы. На боковой поверхности грудины у худощавых людей видна зубчатая линия, образованная начальными зубцами передней зубчатой мышцы и наружной косой мышцы живота (см. рис. 209). Подкожная клетчатка выражена умеренно, больше — у женщин. Поверхностная фасция, являющаяся частью поверхностной фасции тела, участвует в образовании капсулы молочной железы, отдавая вглубь ее соединительнотканные

215 | **Рельеф поверхности груди и живота**

1 — ключица; 2 — дельтовидная мышца; 3 — большая грудная мышца; 4 — передняя зубчатая мышца; 5 — реберный хрящ; 6 — межреберный промежуток; 7 — наружная косая мышца живота; 8 — сухожильная перемычка; 9 — верхняя передняя подвздошная ость; 10 — паховая складка; 11 — белая линия живота; 12 — пупок; 13 — прямая мышца живота; 14 — ребро; 15 — реберная дуга; 16 — мечевидный отросток; 17 — сосок молочной железы; 18 — грудина; 19 — дельтовидно-грудная борозда; 20 — угол грудины; 21 — подключичная ямка.

1 — clavicula; 2 — m. deltoideus; 3 — m. pectorális májor; 4 — m. serrátus antérior; 5 — cartilágines costáles; 6 — spátia intercostália; 7 — m. obliquus extérnus abdóminis; 8 — intersectiónis tendíneae; 9 — spina iliáca antérior supérior; 10 — plica inguinále; 11 — línea álba; 12 — umbílicus; 13 — m. réctus abdóminis; 14 — cósta; 15 — árcus costális; 16 — procéssus xyphoideus; 17 — pepílla mámmae; 18 — stérnum; 19 — súlcus deltoideopectorális; 20 — ángulus sterni; 21 — fóssa infraclaviculáris.

перегородки, разделяющие железу на доли. Пучки фасции, простирающиеся от соединительнотканной капсулы молочной железы к ключице, получили название *связок, поддерживающих молочную железу* (ligg. suspensória mammária). Позади малой и большой грудных мышц, которые покрыты спереди и сзади поверхностными

и глубокими листками грудной фасции, выделяют три треугольника: ключично-грудной, грудной и подгрудной. Ключично-грудной треугольник находится между ключицей и верхним краем малой грудной мышцы (на уровне ключично-грудной фасции). Очертания малой грудной мышцы ограничивают грудной треугольник. Между нижним краем малой грудной мышцы и нижним краем большой грудной мышцы находится подгрудной треугольник. В области грудины грудная фасция срастается с надкостницей грудины и образует плотную соединительнотканную пластинку — переднюю мембрану грудины.

Между обеими грудными мышцами, лежащими в фасциальных влагалищах, расположено подгрудное клетчаточное пространство. Под малой грудной мышцей имеется глубокое клетчаточное пространство. Обе они содержат жировую клетчатку. Между наружными и внутренними межреберными мышцами располагается тонкий слой рыхлой соединительной ткани, в которой на уровне борозды ребра проходят межреберные сосуды и нерв.

МЫШЦЫ И ФАСЦИИ ЖИВОТА

Живот (abdómen) является частью туловища, расположенной между грудью и тазом. Верхняя граница живота находится на уровне мечевидного отростка грудины, реберных дуг и XII грудного позвонка. Латеральная граница живота проходит по задней подмышечной линии от реберной дуги вверху до гребня подвздошной кости внизу. Снизу живот ограничен передними отделами подвздошных гребней и условной линией, проведенной на уровне паховых складок.

В целях более точного определения расположения органов в брюшной полости, их топографии и проецирования на наружные покровы живот разделяют двумя горизонтальными линиями на три этажа (см. рис. 206). Одна линия проходит между хрящами десятых ребер — *межреберная линия* (linea bicostárum), другая — между верхними передними остями подвздошных костей — *межостистая линия* (linea bispinátum). Таким образом, выделяют верхний этаж — *надчревную область*, или *надчревье* (régio epigástrica, s.epigástrium), средний этаж — *чревье* (mesogástrium) и нижний этаж — *подчревную область*, или *подчревье* (régio hypogástrica, s.hypogástrium). Кроме того, двумя вертикальными линиями, проведенными вдоль латеральных краев прямых мышц живота от реберной дуги до лобкового бугорка, каждый из этажей подразделяется на три отдельные области. Соответственно в надчревной области различают *правую и левую подреберные области* (régio hypochondriáca déxtra et régio hypochondriáca sinistra) и *надчревную область* (régio epigástrica); в чревье — *правую и левую боковые области* (régio laterális déxtra et régio laterális sinistra) и *пупочную область* (régio umbilicális). В подчревной области выделяют *правую и левую паховые области* (régio inguinális déxtra et régio inguinális sinistra) и *лобковую область* (régio púbica).

Мышцы живота образуют мышечную основу передней, задней и боковых стенок брюшной полости. Согласно их топографии мышцы живота подразделяются на передние, задние и боковые.

Мышцы передней и боковых стенок живота

К мышцам, которые образуют переднюю и боковые стенки живота, относятся наружная и внутренняя косые, поперечная, прямая мышцы живота, а также пирамидальная мышца (рис. 216). Косые и поперечная мышцы располагаются послой-

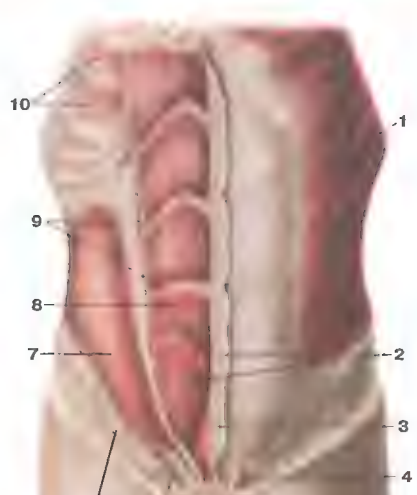

216 **Мышцы передней стенки живота. Вид спереди. На правой стороне брюшной стенки наружная косая мышца живота удалена, обнажена прямая мышца живота**

1 — наружная косая мышца живота; 2 — влагалище прямой мышцы живота; 3 — пирамидальная мышца; 4 — семенной канатик; 5 — мышца, поднимающая яичко; 6 — апоневроз наружной косой мышцы живота; 7 — внутренняя мышца живота; 8 — прямая мышца живота; 9 — сухожильные перемычки; 10 — внутренние межреберные мышцы.

1 — m. obliquus abdóminis extérnus; 2 — vagina m. récti abdóminis (lámina antérior); 3 — m. pyramidélis; 4 — funículus spermáticus; 5 — m. cremáster; 6 — aponeurósis m. obliqui extérni abdóminis; 7 — m. obliquus intérnus abdóminis; 8 — m. réctus abdóminis; 9 — intersectiónes tendinae; 10 — mm. intercostáles intérni.

но (рис. 217), их мышечные волокна имеют различное направление. Прямая и пирамидальная мышцы ориентированы продольно.

Наружная косая мышца живота (m.obliquus extérnus abdóminis) располагается поверхностно. Начинается она мышечными зубцами на боковой поверхности восьми-девяти нижних ребер. Верхние пять зубцов в местах своего начала входят между

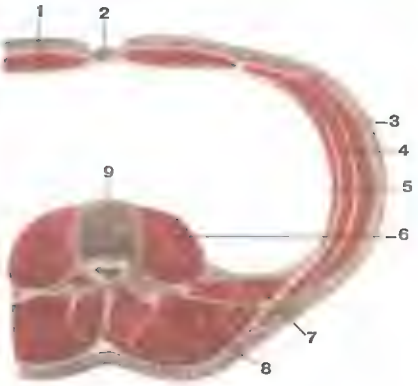

217 **Мышцы передней и боковых стенок живота на горизонтальном (поперечном) разрезе**

1 — прямая мышца живота; 2 — белая линия живота; 3 — наружная косая мышца живота; 4 — внутренняя косая мышца живота; 5 — поперечная мышца живота; 6 — большая поясничная мышца; 7 — квадратная мышца поясницы; 8 — мышца, выпрямляющая туловище; 9 — тело позвонка.

1 — m. réctus abdóminis; 2 — linea álba; 3 — m. obliquus extérnus abdóminis; 4 — m. obliquus intérnus abdóminis; 5 — m. transvérsus abdóminis; 6 — m. psóas májor; 7 — m. quadrátus lumbórum; 8 — m. eréctor spinae; 9 — córpus vértebrae.

зубцами передней зубчатой мышцы, нижние три зубца — между зубцами широчайшей мышцы спины. Мышечные пучки направляются вниз и медиально, переходят а широкий плоский апоневроз. Верхние и средние пучки апоневроза достигают передней срединной линии, где срастаются с таким же апоневрозом наружной косой мышцы противоположной стороны, участвуют в образовании твк называемой *белой линии живота* (linea álba, рис. 218). Нижние пучки апоневроза прикрепляются к наружной губе подвздошного гребня и к лобковому бугорку, между которыми апоневроз образует утолщенный сухожильный тяж — *паховую связку* (lig.inguinále).

Функция: при двустороннем сокращении и укрепленном тазовом поясе опускает ребра и сгибает позвоночник. При одностороннем сокращении эта мышца поворачивает туловище в противоположную сторону. При лишенных опоры нижних конечностях поднимает таз, является мышцей брюшного пресса.

211 **Наружная косая мышца живота**

1 — белая линия живота; 2 — влагалище прямой мышцы живота; 3 — пупок; 4 — паховая связка; 5 — семенной канатик; 6 — верхняя передняя подвздошная ость; 7 — наружная косая мышца живота; 8 — передняя зубчатая мышца.

1 — linea álba; 2 — vagina m. récti abdóminis; 3 — umbilícus; 4 — lig. inguinále; 5 — funículus spermáticus; 6 — spina iliáca antérior supérior; 7 — m. obliquus abdóminis extérnus; 8 — m. serrátus antérior.

Иннервация: межреберные нервы (Th_5- Th_{12}), подвздошно-подчревный и подвздошно-паховый нервы (Th_{12}-L_1).

Кровоснабжение: задние межреберные и поясничные артерии, латеральная грудная артерия, поверхностная артерия, огибающая подвздошную кость.

Внутренняя косая мышца живота (m.obliquus internus abdóminis) располагается кнутри от наружной косой мышцы живота. Начинается на латеральных двух третях паховой связки, передних двух третях промежуточной линии подвздошного гребня, на пояснично-грудной фасции. Пучки этой мышцы веерообразно расходятся, переходя в широкий апоневроз (рис. 219). Верхние пучки апоневроза прикрепляются к хрящам нижних ребер. Средние пучки направляются медиально, нижние — идут косо вперед и вниз. Средние и нижние сухожильные пучки апоневроза внутренней косой мышцы живота по передней срединной линии (вместе с апоневрозом такой же мышцы противоположной стороны) участвуют в образовании белой линии живота.

Функция: при укрепленном тазовом поясе и двустороннем сокращении обе внутренние косые мышцы живота опускают ребра, сгибают позвоночник. При одностороннем сокращении поворачивает туловище в свою сторону; при укрепленной грудной клетке поднимает таз; является мышцей брюшного пресса.

Иннервация: межреберные нервы (Th_6-Th_{12}), подвздошно-подчревный и подвздошно-паховый нервы (Th_{12}-L_1).

Кровоснабжение: задние межреберные и поясничные артерии, верхние и нижние надчревные артерии, мышечно-диафрагмальная артерия.

Поперечная мышца живота (m.transvérsus abdóminis) образует самый глубокий слой мышц боковых стенок брюшной полости. Начинается на внутренней поверхности шести нижних ребер, на глубокой пластинке пояснично-грудной фасции, передней половине внутренней губы подвздошного гребня и на латеральной части паховой связки. Мышечные пучки идут поперечно, вниз и медиально (рис. 220). На уровне наружного края прямой мышцы живота они переходят в широкий апоневроз по изогнутой кнаружи так называемой *полулунной (Спигелевой) линии* (l.semilunáris).

Нижние пучки внутренней косой и поперечной мышц живота входят в состав семенного канатика под названием *мышцы, поднимающей яичко* (m.cremáster).

Функция: тянет нижние рабра вперед и вниз, уменьшает размеры брюшной полости; входит в состав мышц брюшного пресса.

Иннервация: межреберные нервы (Th_5-Th_{12}), подвздошно-подчревный и подвздошно-паховый нервы (Th_{12}-L_1).

Кровоснабжение: задние межреберные и поясничные артерии, верхняя и нижняя надчревные артерии, мышечно-диафрагмальная артерия.

Прямая мышца живота (m.réctus abdóminis), парная, уплощенная лентовидная, расположена по бокам от передней срединной линии (рис. 221, см. рис. 216 и 219). Отделена от одноименной мышцы противоположной стороны белой линией живота. Начинается прямая мышца живота на лобковом грабне и лобковом симфизе, направляется вверх и прикрепляется к передней поверхности мечевидного отростка и к наружной поверхности хрящей V-VII ребер. Мышечные пучки прямой мышцы живота прерываются тремя-четырьмя горизонтальными *сухожильными перемычками* (intersectiónes tendinéae) — остатками эмбриональных межсегментных соединительнотканных прослоек — миосепт.

Функция: при укрепленном позвоночнике и тазовом поясе тянет ребра вниз, опускает грудную клетку, сгибает позвоночник (туловище); при фиксированной грудной клетке поднимает таз.

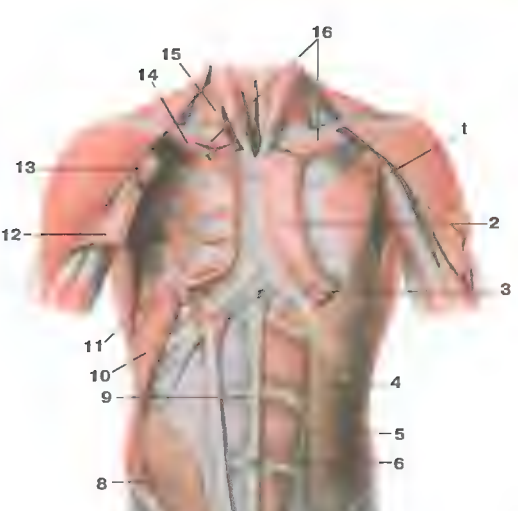

219 **Внутренняя косая и другие мышцы живота**

1 – малая грудная мышца; **2** — большая грудная мышца (реберная часть); **3** — большая грудная мышца (брюшная часть); **4** — наружная косая мышца живота; **5** — прямая мышца живота; **6** — пупок; **7** – пирамидальная мышца; **8** — внутренняя косая мышца живота; **9** — белая линия; **10** — наружная косая мышца живота (частично удалена); **11** — передняя зубчатая мышца; **12** – большая грудная мышца; **13** — малая грудная мышца; **14** – подключичная мышца; **15** — грудино-ключично-сосцевидная мышца; **16** — большая грудная мышца (ключичная часть).

1 — m. pectorális minor; 2 — m. pectorális major (pars costális); 3 — m. pectorális major (pars abdominális); 4 — m. obliquus abdóminis extérnus; 5 — m. réctus abdóminis; 6 — umbilicus; 7 — m. pyramidális; 8 — m. obliquus intérnus abdóminis; 9 — linea alba; 10 — m. obliquus extérnus abdóminis (частично удалена); 11 — m. serrátus antérior; 12 — m. pectorális major; 13 — m. pectorális minor; 14 — m. subclávius; 15 — m. sternocleidomastoideus; 16 — m. pectorális major (pars clavicularis).

220 **Поперечная мышца живота. Вид спереди. Косые мышцы живота удалены с обеих сторон, прямая мышца живота на правой стороне удалена полностью, на левой — частично**

1 — поперечная мышца живота; 2 — прямая мышца живота; 3 — паховая связка; 4 — семенной канатик; 5 — поверхностное паховое кольцо; 6 — влагалище прямой мышцы живота (задняя пластинка); 7 — внутренние межреберные мышцы; 8 — малая грудная мышца.

1 — m. transvérsus abdóminis; 2 — m. réctus abdóminis; 3 — lig. inguinále; 4 — funículus spermáticus; 5 — ánulus inguinális superficiális; 6 — vagina m. récti abdóminis (lámina posterior); 7 — mm. intercostáles intérni; 8 — m. pectorális minor.

Прямая мышца живота. Вид спереди. Апоневроз наружных и внутренних косых мышц, а также влагалища прямых мышц живота разрезаны и отвернуты в стороны

1 — прямая мышца живота; 2 — сухожильные перемычки; 3 — влагалище прямой мышцы живота (передняя пластинка); 4 — внутренняя косая мышца живота; 5 — апоневроз наружной косой мышцы живота; 6 — пирамидальная мышца; 7 — семенной канатик; 8 — паховая связка; 9 — семенной канатик (отрезан); 10 — внутренняя косая мышца живота; 11 — поперечная мышца живота; 12 — 10-е ребро.

1 — m. rectus abdominis; 2 — intersectiones tendineae; 3 — vagina m. recti abdominis (lamina anterior); 4 — m. obliquus internus abdominis; 5 — aponeurosis m. obliqui externi abdominis; 6 — m. pyramidalis; 7 — funiculus spermaticus; 8 — lig. inguinale; 9 — funiculus spermaticus (отрезан); 10 — m. obliquus internus abdominis; 11 — m. transversus abdominis; 12 — costa (X).

Иннервация: межреберные нервы (Th_7-Th_{12}), подвздошно-подчревный нерв (Th_{12}-L_1).

Кровоснабжение: верхняя и нижняя надчравные артерии, задние межреберные и поясничные артерии.

Пирамидальная мышца (m.pyramidális), парная, треугольная, находится кпереди от нижнего отдела прямой мышцы живота. Начинается на лобковом гребне, вплетается в белую линию живота (см. рис. 216, 219 и 221). Мышца часто отсутствует.

Функция: натягивает белую линию живота.

Иннервация: подвздошно-подчревный нерв (Th_{12}-L_1).

Кровоснабжение: нижняя надчреаная артерия.

Мышцы задней стенки брюшной полости

В образовании задней стенки живота участвует парная квадратная мышца поясницы, а также большая и малая поясничные мышцы, расположенные по бокам от позвоночного столба (рис. 222).

Квадратная мышца поясницы (m.quadrátus lumbórum) начинается на подвздошном гребне, подвздошно-поясничной связке, поперечных отростках нижних поясничных позвонков. Мышца идет вверх, прикрепляется к нижнему краю последнего ребра и к поперечным отросткам верхних поясничных позвонков (см. рис. 212).

Функция: при двустороннем сокращении способствует удержанию туловища в вертикальном положении, при одностороннем — наклоняет позвоночник в свою сторону, тянет XII ребро вниз.

Иннервация: мышечные ветви поясничного сплетения (Th_{12}; L_1-L_2).

Кровоснабжение: поясничные артерии, подвздошно-поясничная артерия.

Большая поясничная мышца (m.psóas májor), длинная, веретенообразная, располагается медиально и кпереди от квадратной мышцы поясницы. Начинается большая поясничная мышца на боковой поверхности тел и поперечных отростках XII грудного, I-IV поясничных позвонков. Суживаясь книзу, мышца соединяется с пучками подвздошной мышцы. В результате образуется *подвздошно-поясничная мышца* (m.iliopsóas), которая прикрепляется к большому вертелу бедренной кости.

Функция: участвует в сгибании бедра в тазобедренном суставе.

Иннервация: мышечные ветви поясничного сплетения (L_1-L_4).

Кровоснабжение: поясничные артерии.

Малая поясничная мышца (m.psóas minor), тонкая, веретенообразной формы, лежит на передней поверхности большой поясничной мышцы. Малая поясничная мышца начинается на боковой поверхности тел XII грудного и I поясничного позвонков. Прикрапляется мышца к подвздошной фасции, к гребню лобковой кости и к подвздошно-лобковому возвышению.

Функция: натягивает подвздошную фасцию.

Иннервация: мышечные ветви поясничного сплетения (L_1-L_4).

Кровоснабжение: поясничные артерии.

222 **Мышцы задней стенки брюшной полости. Вид спереди, со стороны брюшной полости**

1 — квадратная мышца поясницы; 2 — малая поясничная мышца; 3 — большая поясничная мышца; 4 — мыс; 5 — паховая связка; 6 — верхняя передняя подвздошная ость; 7 — подвздошная мышца; 8 — подвздошный гребень; 9 — латеральная дугообразная связка; 10 — медиальная дугообразная связка; 11 — реберная часть диафрагмы; 12 - поясничная часть диафрагмы.

1 — m. quadrátus lumbórum; 2 — m. psóas minor; 3 — m. psóas májor; 4 — promontórium; 5 — lig. inguinále; 6 — spina iliáca antérior supérior; 7 — m.iliácus; 8 – crista iliáca; 9 – lig. arcuátum laterále; 10 — lig. arcuátum mediále; 11 — pars costális diaphragmátis; 12 — pars lumbális diaphragmátis.

Топографическая анатомия и клетчаточные пространства стенок живота. Фасции живота

Тонкая подвижная кожа весьма растяжима. Развитие подкожной жировой клетчатки подвержено индивидуальным колебаниям. **Поверхностная фасция** (fáscia superficiális) является продолжением поверхностной фасции груди. В верхних отделах живота эта фасция выражена слабо. Более толстая она в паховых областях, где эта фасция срастается с паховыми связками. В области белой линии живота поверхностная фасция соединена с кожей сухожильными волокнами. Поэтому кожа вдоль белой линии живота малоподвижна.

Собственная фасция (fáscia própria) в области поверхностного кольца пахового канала образует межножковые волокна. Волокна этой фасции у мужчин переходят на семенной канатик в виде фасции мышцы, поднимающей яичко. *Поперечная фасция* (fáscia transversális) покрывает изнутри поперечную мышцу живота и участвует в образовании задней стенки влагалища прямой мышцы живота. В паховой области эта фасция плотная, она прикрепляется к паховой связке, к внутренней губе гребня подвздошной кости. Над серединой паховой связки, на 1,5 см выше от нее, поперечная фасция образует овальное углубление, которое является *глубоким кольцом пахового канала*. Со стороны брюшной полости поперечная фасция покрыта брюшиной. В нижних отделах задней поверхности передней стенки живота по обеим сторонам от передней срединной линии имеются три ямки, отделенные друг от друга продольными складками (рис. 223). Наиболее медиально находится *надпузырная ямка* (fóssa supravesicális), расположенная между срединной пупочной складкой (медиально) и медиальной пупочной складкой (латерально), образованной облитерированной пупочной артерией. *Медиальная паховая ямка* (fóssa inguinális) расположена между медиальной и латеральной пупочными складками. Латеральная складка проходит над нижней надчревной артерией. *Латеральная паховая ямка* (fóssa inguinális laterális) лежит кнаружи от латеральной пупочной складки.

На задней брюшной стенке позади квадратной мышцы поясницы проходит глубокая пластинка пояснично-грудной фасции и начало мышцы, выпрямляющей позвоночник.

Позади квадратной мышцы поясницы и прилежащей к ней сзади глубокой пластинки пояснично-грудной фасции находится *поясничный четырехугольник* (Лесгафта). Стенками этого четырехугольника служат XII ребро и нижний край задней нижней зубчатой мышцы вверху, верхне-медиальный край внутренней косой мышцы внизу, крестцово-остистая мышца — медиально и задний край наружной косой мышцы — латерально. Плотная фасция большой поясничной мышцы, медиально прикрепляющаяся к передне-латеральной поверхности поясничных позвонков, а латерально — к поперечным их отросткам, участвует в образовании костно-фиброзного ложа для своей мышцы, для малой поясничной мышцы, а в области задней стенки таза — для подвздошной мышцы.

Белая линия живота (línea álba) представляет собой плотную соединительнотканную пластинку, проходящую по передней срединной линии живота от мечевидного отростка до лобкового симфиза (см. рис. 218, 219, 220, 221). Образована белая линия перекрещивающимися (сросшимися) между собой волокнами апоневрозов широких мышц живота правой и левой сторон. На середине белой линии находится *пупочное кольцо* (ánnulus umbilicális). Это заросшее отверстие, через которое во внутриутробном периоде проходят сосуды, соединяющие сосудистую систему плода с кровеносными сосудами матери. В верхней части, над пупком, белая линия шире, чем книзу от пупка, где она суживается и одновременно утолщается. У взрослого человека ширина белой линии колеблется в пределах 2-4 см.

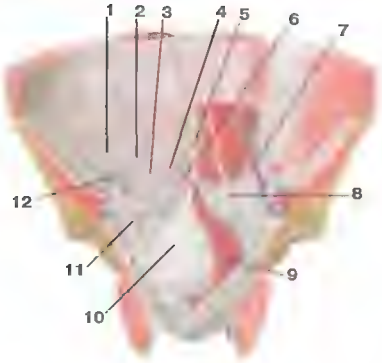

223 **Рельеф внутренней поверхности передней стенки живота в ее нижних отделах. Вид сзади, со стороны брюшной полости**

1 — латеральная паховая ямка; 2 — латеральная пупочная складка; 3 — медиальная паховая ямка; 4 — медиальная пупочная складка; 5 — срединная пупочная складка; 6 — надлузырная ямка; 7 — нижние надчревные артерия и вены; 8 — латеральная пупочная складка; 9 — мочевой пузырь; 10 — париетальная брюшина; 11 — семявыносящий проток; 12 — глубокое паховое кольцо.

1 — fóssa inguinális laterális; 2 — plica umbilicális laterális; 3 — fóssa inguinális mediális; 4 — plica umbilicális mediális; 5 — plica umbilicális mediánum; 6 — fóssa supravesicális; 7 — a. et v. epigástrica inferióres; 8 — lig. umbilicále laterális; 9 — vésica urinária; 10 — perítóneum parietále; 11 — dúctus deferens; 12 — ánulus inguinális profúndus

Влагалище прямой мышцы живота (vagina m.récti abdóminis) расположено по обе стороны от белой линии и представляет собой вместилище для каждой из этих мышц и прилежащих к ним пирамидальных мышц (см. рис. 220). Влагалище прямой мышцы живота образовано апоневрозами косых и поперечных мышц живота и имеет переднюю и заднюю стенки, которые существенно отличаются друг от друга (рис. 224). Учитывая особенности строения, у влагалища прямой мышцы живота можно выделить верхний и нижний отделы. В верхнем отделе, до горизонтальной линии, проходящей на 2-5 см ниже пупка, переднюю стенку влагалища прямой мышцы образуют апоневроз наружной косой мышцы живота и передняя (наружная) пластинка апоневроза внутренней косой мышцы живота. Заднюю стенку в этом отделе образуют задняя (внутренняя) пластинка внутренней косой мышцы живота и апоневроз поперечной мышцы живота с прилегающей к ним со стороны брюшной полости внутрибрюшной фасцией, а также брюшиной. В нижнем отделе до лобковых костей внизу передняя стенка влагалища прямой мышцы живота образована апоневрозами всех трех широких мышц (наружной и внутренней косых и поперечной мышц живота). Задняя стенка в нижнем отделе представлена только внутрибрюшной фасцией (фасцией поперечной мышцы живота) и брюшиной. Граница между верхним и нижним отделами задней стенки влагалища прямой мышцы живота имеет форму выпуклого

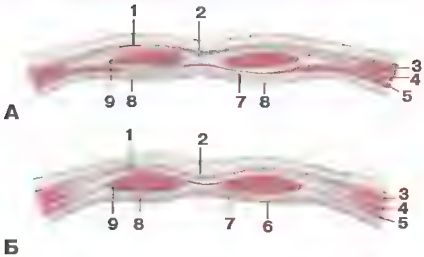

224 **Строение передней и задней стенок влагалища прямой мышцы живота на разных уровнях**

А - выше пупочного кольца.
Б - на середине между пупочным кольцом и лобковым симфизом.
1 — передняя пластинка влагвлища прямой мышцы живота; 2 — белая линия живота; 3 наружная косая мышца живота; 4 — внутренняя косая мышца живота; 5 — поперечная мышца живота; 6 — брюшина; 7 — задняя пластинка влагалища прямой мышцы живота; 8 — поперечная фасция; 9 — прямая мышца живота.

А выше пупочного кольца.
Б — на середине между пупочным кольцом и лобковым симфизом.
1 — lam. antérior vaginae m. récti abdóminis; 2 — linea álba; 3 — m. obliquus extérnus abdóminis; 4 — m. obliquus intérnus abdóminis; 5 — m. transvérsus abdóminis; 6 — peritóneum; 7 — lam. postérior vaginae m. récti abdóminis; 8 — fáscia transversális; 9 — m. réctus abdóminis.

кверху нижнего края апоневрозов поперечной и внутренней косой мышц живота. Эта граница апоневрозов получила название *дугообразной (дугласовой) линии* (linea arcuáta, s.linea semicirculáris). Ниже дугообразной линии все впоневрозы косых и поперечных мышц живота располагаются впереди прямых мышц. Сзади находится лишь поперечная фасция.

Паховый канал (canális inguinális), парное образование, расположен справа и слева, непосредственно над медиальной половиной паховой связки, латеральнее от нижнего отдела влагалища прямой мышцы живота. Паховый канал представляет собой узкую щель длиной до 4-6 см, проходящую через переднюю брюшную стенку косо сверху вниз и мадиально от внутреннего (глубокого) пахового кольца к поверхностному (подкожному) паховому кольцу (рис. 225). Через паховый канал у мужчин проходит семенной канатик, у женщин — круглая связка мвтки (рис. 226). Паховый канал является местом образования косых и прямых паховых грыж.

Глубокое паховое кольцо (ánnulus inguinális profúndus) находится в виде воронкообразного углубления в поперечной фасции живота над серединой паховой связки в области латеральной паховой ямки на внутренней поверхности передней брюшной стенки (см. рис. 225). *Поверхностное паховое кольцо* (ánnulus inguinális superficiális) находится под кожей между латеральной и медиальной ножками апоневроза наружной косой мышцы живота, над верхней ветвью лобковой кости (рис. 227). Поверхностное паховое кольцо ограничено сверху *медиальной ножкой* (crús mediále) апоневроза наружной косой мышцы живота, снизу — *латеральной ножкой* (crús laterále), вверху — *межножковыми волокнами* (fibrae intercruráles), медиально — *загнутой связкой* (lig.refléxum)

225 **Паховый канал. Вид спереди. На правой стороне наружная и внутренняя косые мышцы живота разрезаны и отвернуты в сторону. На левой стороне удалена передняя стенка влагалища прямой мышцы живота**

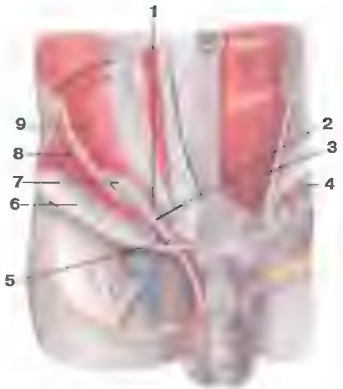

1 — паховый канал (вскрыт); 2 — семенной канатик; 3 — прямая мышца живота; 4 — глубокое кольцо пахового канала; 5 — поверхностное кольцо пахового канала; 6 — апоневроз наружной косой мышцы живота; 7 — поперечная фасция живота; 8 — внутренняя косая мышца живота; 9 — поперечная мышца живота.

1 — canális inguinális (вскрыт); 2 — funículus spermáticus; 3 — m. réctus abdóminis; 4 — ánulus inguinális profúndus; 5 — ánulus inguinális superficiális; 6 — aponeurósis m. obliqui abdóminis extérni; 7 — fáscia transversális; 8 — m. obliquus intérnus abdóminis; 9 — m. transvérsus abdóminis.

226 **Паховый канал у женщин. Вид спереди**

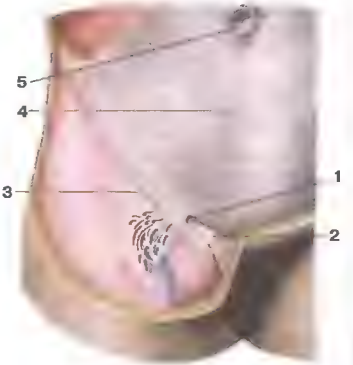

1 — поверхностное паховое кольцо; 2 — круглая связка матки; 3 — паховая связка; 4 — белая линия живота; 5 — пупок.

1 — ánulus inguinális superficiális; 2 — lig. tères úteri; 3 — lig. inguinále; 4 — linea álba; 5 — umbilicus.

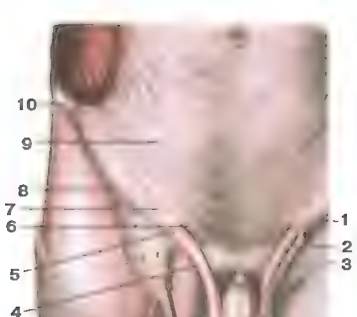

2.7 **Паховый канал у мужчины. Вид спереди. На левой стороне оболочки семенного канатика разрезаны**

1 — поверхностное паховое кольцо; 2 — оболочки семенного канатика; 3 — мышца, поднимающая яичко; 4 — семенной канатик; 5 — латеральная ножка; 6 — медиальная ножка; 7 — межножковые волокна; 8 — паховая связка; 9 — апоневроз наружной косой мышцы живота; 10 — верхняя передняя подвздошная ость.

1 — ánulus inguinális superficiális; 2 — túnicae fun. spermátici; 3 — m. cremáster; 4 — funículus spermáticus; 5 — crús laterális; 6 — crús mediális; 7 — fibrae intercrurales; 8 — lig. inguinále; 9 — aponeurósis m. obliqui abdóminis extérni; 10 — spina iliáca antérior supérior.

У пахового канала выделяют четыре стенки: переднюю, заднюю, верхнюю и нижнюю. Передняя стенка образована апоневрозом наружной косой мышцы живота, задняя — поперечной фасцией, верхняя — нижним краем внутренней косой и поперечной мышц живота, нижняя — паховой связкой.

МЫШЦЫ И ФАСЦИИ ГОЛОВЫ

Границы головы проходят по нижнему и заднему краю нижней челюсти, через верхушку сосцевидного отростка, затем вдоль верхней выйной линии до наружного затылочного выступа. У головы выделяют ряд областей: лобную, теменную, затылочную, глазничную, щечную и другие (рис. 228).

Мышцы головы, имеющие сложное строение и топографию, подразделяют на мимические и жевательные.

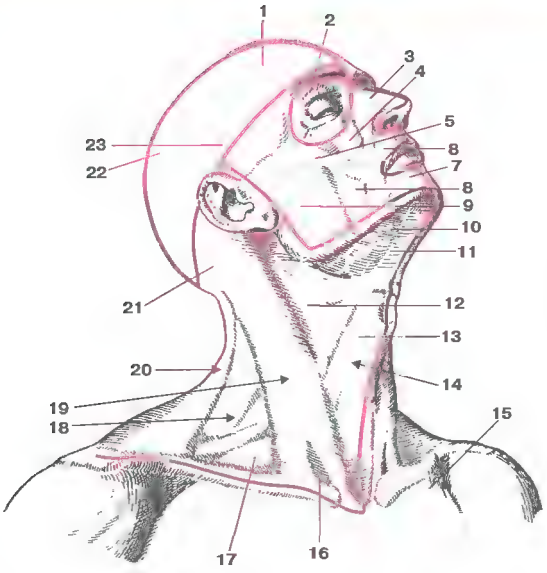

228 **Области головы и шеи**

1 — лобная область; 2 — глазничная область; 3 — носовая область; 4 — подглазничная область; 5 — скуловая область; 6 — ротовая область; 7 — подбородочная область; 8 — щечная область; 9 — околоушно-жевательная область; 10 — поднижнечелюстной треугольник; 11 — подбородочная область; 12 — сонный треугольник; 13 — мышечный треугольник (лопаточно-трахеальный); 14 — передняя область шеи; 15 — подключичная ямка; 16 — малая надключичная ямка; 17 — лопаточно-ключичный треугольник (большая надключичная ямка); 18 — латеральная область шеи; 19 — грудино-ключично-сосцевидная область; 20 — задняя область шеи (выйная область); 21 — затылочная область; 22 — теменная область; 23 — височная область.

1 — régio frontális; 2 — régio orbitális; 3 — régio nasális; 4 — régio infraorbitális; 5 — régio zygomática; 6 — régio orális; 7 — régio mentális; 8 — régio buccális; 9 — régio parotideomassetérica; 10 — trigónum submandibuláre; 11 — régio submentális; 12 — trigónum caróticum; 13 — trigónum musculáre (omotracheále); 14 — régio cervicális anterior; 15 — fóssa infraclaviculáris; 16 — fóssa supraclaviculáris minor; 17 — trigónum omoclaviculáre (fóssa supraclaviculáris májor); 18 — régio cervicális lateráli; 19 — régio sternocleidomastoidea; 20 — régio cervicális posteroir (régio núchae); 21 — régio occipitális; 22 — régio parietális; 23 — régio temporális.

Мимические мышцы

Мимические мышцы или мышцы лица (músculi faciáles), имеют особенности. Они расположены непосредственно под кожей, не покрыты фасцией. Мимические мышцы ориентированы относительно естественных отверстий головы (лица), по отношению к которым они имеют циркулярное или радиальное направление. Круговые пучки мышц суживают отверстия, являются сфинктерами. Радиальные мышечные пучки расширяют отверстия и являются дилататорами. Мимические мышцы берут начало на поверхности костей черепа и прикрепляются к коже. Сокращение мимических мышц отражает внутреннее состояние человека, формирует мимику (улыбку, смех, печаль, страх и др.). По топографическому принципу мимические мышцы подразделяют на мышцы свода черепа, мышцы, окружающие глазную щель, мышцы, окружающие отверстия носа, мышцы, окружающие ротовую щель, и мышцы ушной раковины (рис. 229). Все мимические мышцы иннервирует лицевой нерв — нерв второй висцеральной дуги.

Мышцы свода черепа

Затылочно-лобная мышца (m.occipitofrontális), или **надчерепная мышца** (m.epicránius), покрывает крышу черепа, имеет затылочное и лобное брюшки (рис. 230). Затылочное брюшко начинается на наивысшей выйной линии и основании сосцевидного отростка височной кости, идет вперед и вверх, переходит в апоневроз — сухожильный шлем (gálea aponeurótica) или надчерепной апоневроз (aponeurósis epicránius). Лобное брюшко начинается на апоневрозе и заканчивается в коже бровей.

Функция: затылочное брюшко тянет кожу головы кзади, создавая опору для лобного брюшка. При сокращении лобного брюшка кожа лба образует поперечные складки, брови поднимаются, придавая лицу выражение удивления.

Кровоснабжение: звтылочная, зедняя ушная, поверхностная височная и надглазничная артерии.

Мышца гордецов (m.procérus) берет начало на наружной поверхности носовой кости, заканчивается в толще кожи лба.

Функция: обрвзует поперечные складки у корня носа, способствует расправлению поперечных складок на лбу.

Кровоснабжение: угловая артерия, лобная артерия.

Мышцы, окружающие глазную щель

Круговая мышца глаза (m.orbiculáris óculi) располагается по окружности глазницы, в толще век. У мышцы выделяют вековую, глазничную и слезную части.

Вековая часть (pars palpebrális) состоит из мышечных пучков, идущих от медиальной связки века по передней поверхности хрящей верхнего и нижнего век к латеральному углу глаза. Мышечные пучки образуют латеральный шов века и вплетаются в надкостницу латеральной стенки глазницы. *Глазничная часть* (pars orbitális) начинается на лобном отростке верхней челюсти, носовой части лобной кости, медиальной связке века. Мышечные пучки идут адоль верхнего и нижнего краев глазницы до латеральной ее стенки, где верхние и нижние пучки переходят друг в друга. *Слезная часть* (pars lacrimális) мышцы берет начало на слезном гребне и латеральной поверхности слезной кости. Мышечные волокна идут позади слезного мешка, срастаются с ним и присоединяются к вековой части круговой мышцы глаза.

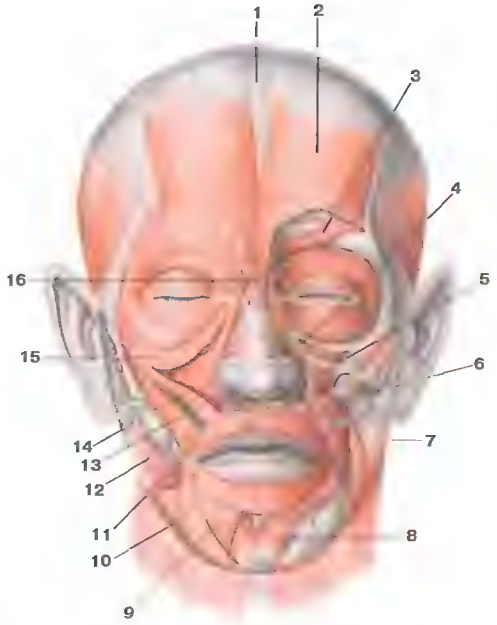

Мимические мышцы (мышцы лица). Вид спереди

1 – сухожильный шлем; 2 – лобное брюшко затылочно-лобной мышцы; 3 — мышца, сморщивающая бровь; 4 — мышца, поднимающая верхнюю губу; 5 — мышца, поднимающая угол рта; 6 — щечная мышца; 7 — жевательная мышца; 8 — подбородочная мышца; 9 — мышца, опускающая нижнюю губу; 10 — мышца, опускающая угол рта; 11 — круговая мышца рта; 12 – мышца смеха; 13 — большая скуловая мышца; 14 – малая скуловая мышца; 15 – круговая мышца глаза; 16 — мышца гордецов.

1 — gálea aponeurótica; 2 — vénter frontális m. occipitofrontális; 3 — m. corrugátor supercílii; 4 — m. levátor lábii superióris; 5 – m. levátor ánguli óris; 6 — m. buccinátor; 7 — m. masséter; 8 – m. mentális; 9 — m. depréssor lábii inferiónis; 10 – m. depréssor ánguli óris; 11 — m. orbiculáris óris; 12 — m. risórius; 13 — m. zygomáticus májor; 14 – m. zygomáticus minor; 15 — m. orbiculáris óculi; 16 — m. procérus.

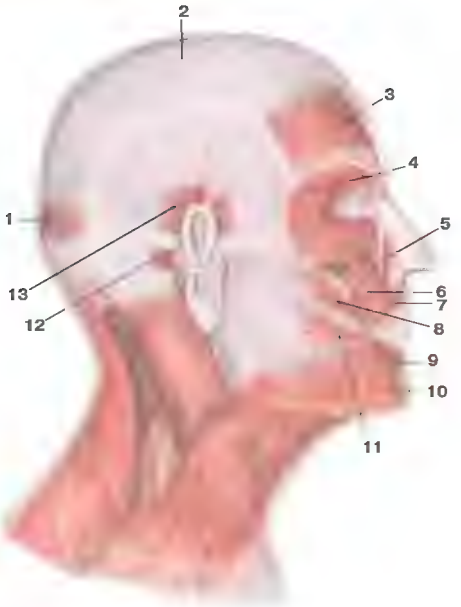

230 **Мимические мышцы (мышцы лица). Вид справа**

1 — затылочное брюшко затылочно-лобной мышцы; 2 — сухожильный шлем (надчерепной апоневроз); 3 — лобное брюшко затылочно-лобной мышцы; 4 — круговая мышца глаза; 5 — мышца, поднимающая верхнюю губу; 6 — малая скуловая мышца; 7 — круговая мышца рта; 8 — большая скуловая мышца; 9 — мышца, опускающая нижнюю губу; 10 — мышца, опускающая угол рта; 11 — мышца смеха; 12 — задняя ушная мышца; 13 — верхняя ушная мышца.

1 – vénter occipitális m. occipitofrontális; 2 — gállea aponeurótica; 3 — vánter frontális m. occipitofrontális; 4 — m. orbiculáris óculi; 5 — m. levátor lábii superióris; 6 – m. zygomáticus minor; 7 — m. orbiculáris óris; 8 — m. zygomáticus májor; 9 — m. depréssor lábii inferióris; 10 — m. depréssor ánguli óris; 11 — m. risórius; 12 — m. auriculáris posténior; 13 — m. auriculáris supérior.

Функция: вековая часть смыкает веки. При сокращении глазничной части глаз зажмуривается, на коже в области наружного угла глаза образуются веерообразно расходящиеся складки. Слезнявя часть мышцы расширяет слезный мешок, регулируя отток из него слезы в носослезный проток.

Кровоснабжение: лицевая, поверхностная височная, подглазничная и надглазничная артерии.

Мышца, сморщивающая бровь (m.corrugátor supercílii), начинается на медиальной части надбровной дуги лобной кости, идет латерально и кверху, заканчивается в коже брови.

Функция: сморщивает бровь, образует вертикальные складки над корнем носа.

Кровоснабжение: лобная, надглазничная, поверхностнвя височная артерии.

Мышцы, окружающие ноздри

Носовая мышца (m.nasális) имвет поперечную и крыльную части.

Поперечная часть (pars transvérsa) начинается выше и латеральнее резцов верхнечелюстной кости, мышечные пучки идут медиально и вверх, переходят в тонкий апоневроз, который, перекидываясь через спинку носа, продолжается в поперечную часть носовой мышцы противоположной стороны. *Крыльная часть* (pars aláris) берет начало на верхнечелюстной кости медиальнее и ниже поперечной части, заканчивается в коже крыла носа.

Функция: поперечная часть при сокращении суживает ноздри; крыльная часть расширяет ноздри, оттягивает крыло носа вниз и латерально.

Кровоснабжение: верхняя губная артерия, угловая артерия.

Мышца, опускающая перегородку носа (m.deprássor sépti nási), начинается над медиальным резцом верхнечелюстной кости, прикрепляется к хрящевой перегородке носа.

Функция: тянет носовую перегородку книзу.

Кровоснабжение: верхняя губная артерия.

Мышцы, окружающие ротовое отверстие

Круговая мышца рта (m.orbiculáris óris) образует мышечную основу губ, состоит из краевой и губной частей. *Краевая часть* (pars marginális), периферическая часть круговой мышцы рта, образована теми пучками, которые подходят от соседних мимических мышц. *Губная часть* (pars labiális) представляет собой центральный отдел круговой мышцы рта, состоящий из мышечных пучков, идущих от одного угла рта к другому.

Функция: закрывает ротовую щель, участвует в актах сосания и жевания.

Кровоснабжение: верхняя и нижняя губные артерии, подбородочная артерия.

Мышца, опускающая угол рта (m.deprássor ánguli óris), начинается на нижней челюсти между подбородочным выступом и уровнем первого малого коренного зуба. Мышечные волокна прикрепляются к коже угла рта.

Функция: тянет угол рта латерально и вниз.

Кровоснабжение: нижняя губная артерия, подбородочная артерия.

Мышца, опускающая нижнюю губу (m.depréssor lábii inferióris), начинается на основании нижней челюсти, частично покрыта мышцей, опускающей угол рта. Мышечные пучки идут вверх и медиально, вплетаются в слизистую оболочку нижней губы.

Функция: тянет нижнюю губу вниз и латерально; при двустороннем сокращении выворачивает губу наружу (мимика брезгливости, отвращения).

Кровоснабжение: нижняя губная артерия, подбородочная артерия.

Подбородочная мышца (m.mentális) начинается на альвеолярных возвышениях резцов нижней челюсти, идет вниз и медиально, соединяется с мышечными волокнами противоположной стороны и заканчивается в коже подбородка.

Функция: тянет кожу подбородка вверх и латерально, образует ямочку на подбородке; содействует выпячиванию нижней губы кпереди.

Кровоснабжение: нижняя губнвя артерия, подбородочная артерия.

Щечная мышца (m.buccinátor) образует мышечную основу щеки. Начинается на косой линии нижней челюсти, наружной поверхности альвеолярной дуги верхнечелюстной кости на уровне больших коренных зубов, на передней части крыловидно-нижнечелюстного шва. Мышечные пучки идут к углу рта, перекрещиваются и продолжаются в толщу мышечной основы губ (рис. 231 и 232). На уровне второго моляра щечную мышцу прободает выводной проток околоушной слюнной железы.

Функция: тянет угол рта назад, прижимает щеку к зубам.

Кровоснабжение: щечная артерия.

Мышца, поднимающая верхнюю губу (m.levátor lábii superióris), начинается на подглазничном крае верхнечелюстной кости, направляется вниз и вплетается в толщу верхней губы.

Функция: поднимает верхнюю губу, образует носогубную борозду, тянет крыло носа кверху.

Кровоснабжение: подглазничная и верхняя губная артерии.

Большая скуловая мышца (m.zygomáticus májor) берет начало на латеральной поверхности скуловой кости, вплетается в угол рта.

Функция: тянет угол рта наружу и вверх, является главной мышцей смеха.

Кровоснабжение: подглазничная, щечная артерии.

Малая скуловая мышца (m.zygomáticus minor) начинается на скуловой кости возле латерального края мышцы, поднимающей верхнюю губу. Мышечные пучки идут вниз и медиально, вплетаются в кожу угла рта.

Функция: поднимает угол рта.

Кровоснабжение: подглазничная, щечная артерии.

Мышца, поднимающая угол рта (m.levátor ánguli óris, s.m.caninus — BNA), берет начало на передней поверхности верхнечелюстной кости, в области клыковой ямки, вплетается в угол рта.

Функция: тянет угол рта латерально и вверх.

Кровоснабжение: подглазничная артерия.

Мышца смеха (m.risórius) начинается на жевательной фасции, вплетается в кожу угла рта.

Функция: тянет угол ртв латерально, образуя ямочку на щеке.

Кровоснабжение: лицевая артерия, поперечная артерия лица.

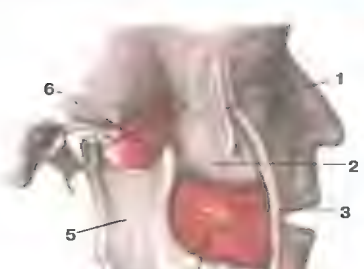

231 **Щечная мышца. Вид справа**

1 — скуловая дуга (отрезана); 2 — верхнечелюстная кость; 3 — щечная мышца; 4 — околоушный проток; 5 — ветвь нижней челюсти; 6 — латеральная крыловидная мышца.

1 — árcus zygomáticus (отрезана); 2 — máxilla; 3 — m. buccinátor; 4 — dúctus parotídeus; 5 — rámus mandibulae; 6 — m. pterygoídeus laterális.

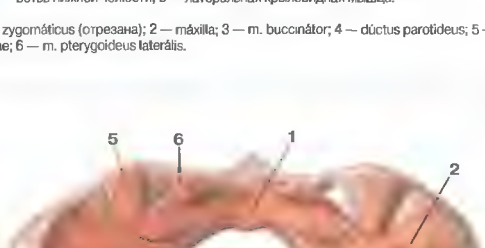

232 **Круговая мышца рта, щечная мышца. Вид сзади**

1 – круговая мышца рта; 2 — щечная мышца; 3 — мышца, опускающая нижнюю губу; 4 — подбородочная мышца; 5 — мышца, поднимающая угол рта; 6 — мышца, поднимающая верхнюю губу.

1 — m. orbiculáris óris; 2 — m. buccinátor; 3 — m. depréssor lábii inferióris; 4 — m. mentális; 5 — m. levátor ánguli óris; 6 — m. levátor lábii superióris.

Мышцы ушной раковины

У человека эти мышцы обычно слабо развиты. Различают переднюю, верхнюю и заднюю ушные мышцы.

Передняя ушная мышца (m.auriculáris supérior), тонкий пучок, берет начало на сухожильном шлеме и височной фасции. Идет над скуловой дугой вниз и кзади, прикрапляется к переднему краю ушной раковины. Часто отсутствует.

Функция: тянет ушную раковину вперад.

Верхняя ушная мышца (m.auriculáris supérior), тонкий пучок, начинается на сухожильном шлеме над ушной раковиной, прикрепляется к верхней части хряща ушной раковины. Может отсутствовать. В тех случаях, когда волокна этой мышцы достигают теменной области, ее называют височно-теменной мышцей (m. temporoparietális).

Задняя ушная мышца (m.auriculáris postérior) начинается на верхней выйной линии затылочной кости и на сосцевидном отростке височной кости, вплетается в заднюю поверхность ушной раковины. Обычно развита лучше других ушных мышц.

Функция: тянет ушную раковину назад.

Кровоснабжение: поверхностная височная артерия кровоснабжает переднюю и верхнюю ушные мышцы, задняя ушная артерия — заднюю ушную мышцу.

Жевательные мышцы

Эти мышцы действуют на височно-нижнечелюстной сустав. Приводя в движение нижнюю челюсть, мышцы участвуют в акте жевания, в формировании членораздельной речи, в актах сосания, глотания. В группе жевательных мышц различают собственно жевательную мышцу, височную мышцу, латеральную и медиальную крыловидные мышцы. Все жевательные мышцы иннервирует нижнечелюстной нерв — третья ветвь тройничного нерва.

Жевательная мышца (m.masséter) имеет поверхностную и глубокую части (рис. 233). Бо́льшая по размерам *поверхностная часть* (pars superficiális) начинается на скуловом отростке верхнечелюстной кости и передней части скуловой дуги. Идет вниз и кзади, прикрепляется к жевательной бугристости нижней челюсти. *Глубокая часть* (pars profúnda) жевательной мышцы отчасти прикрыта поверхностной частью, начинается на задней части нижнего края и внутренней поверхности скуловой дуги. Ее мышечные пучки идут сверху вниз, почти вертикально. Обе части прикрепляются к наружной поверхности ветви и угла нижней челюсти (к жевательной бугристости).

Функция: поднимает нижнюю челюсть, поверхностная часть мышцы участвует в выдвижении нижней челюсти вперед.

Кровоснабжение: жевательная артерия, поперечная артерия лица.

Височная мышца (m.temporális) начинается на поверхности височной ямки, на внутренней поверхности височной фасции. Мышечные пучки сходятся книзу, переходят в сухожилие, которое прикрепляется к венечному отростку нижней челюсти (рис. 234).

Функция: поднимает нижнюю челюсть. Задние пучки тянут нижнюю челюсть кзади.

Кровоснабжение: глубокая и поверхностная височные артерии.

Медиальная крыловидная мышца (m.pterygoideus mediális) берет начало в крыловидной ямке крыловидного отростка клиновидной кости. Мышечные пучки идут

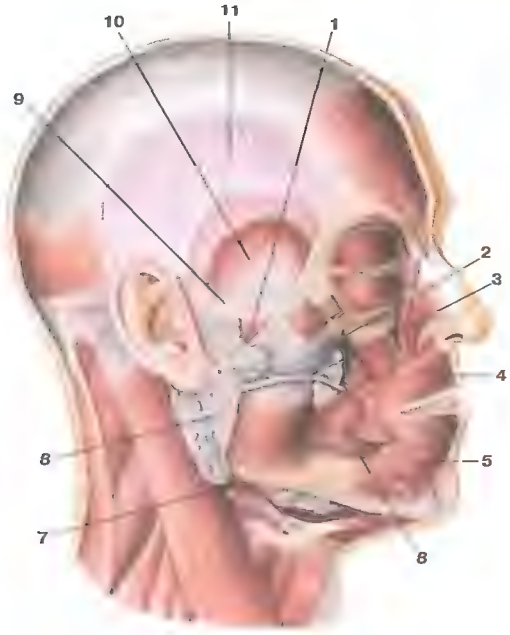

233 **Жевательная мышца и другие мышцы головы и шеи. Вид справа**

1 — жевательная мышца (глубокая часть); 2 — жевательная мышца (поверхностная часть); 3 — околоушный проток; 4 — круговая мышца рта; 5 — мышца, опускающая нижнюю губу; 6 — щечная мышца; 7 — угол нижней челюсти; 8 — околоушная железа; 9 — скуловая дуга; 10 — височная мышца; 11 — височная фасция.

1 — m. masséter (pars profúnda); 2 — m. masséter (pars superficiális); 3 — dúctus parotídeus; 4 — m. orbiculáris óris; 5 — m. deprássor lábii inferióris; 6 — m. buccinátor; 7 — ángulus mandibulae; 8 — glándula parotídea; 9 — árcus zygomáticus; 10 — m. temporális; 11 — fáscia temporális.

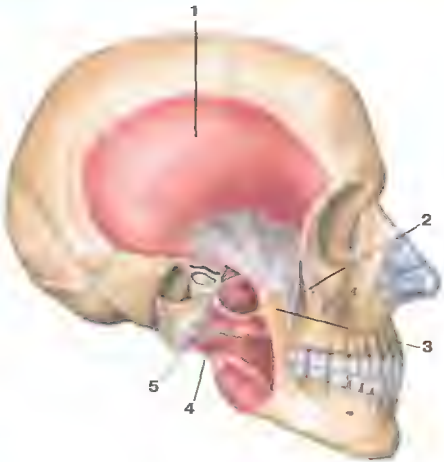

Височная мышца. Вид справа. Жевательная мышца отрезана и отвернута в сторону

1 — височная мышца; 2 — скуловая дуга (удалена); 3 — венечный отросток; 4 — жевательная мышца (отвернута вместе со скуловой дугой); 5 — латеральная крыловидная мышца.

1 — m. temporális; 2 — árcus zygomáticus (удалена); 3 — procéssus coronoideus; 4 - m. masséter (отвернута вместе со скуловой дугой); 5 — m. pterygoideus laterális

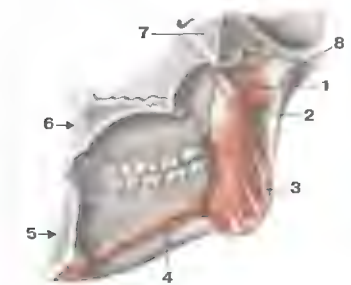

235 Медиальная крыловидная мышца и половина нижней челюсти. Вид изнутри

1 - латеральная крыловидная мышца; 2 — ветвь нижней челюсти; 3 — медиальная крыловидная мышца; 4 — челюстно-подъязычная мышца; 5 — нижняя челюсть; 6 — верхнечелюстная кость; 7 — базилярная часть затылочной кости; 8 — мыщелковый отросток нижней челюсти.

1 — m. pterygoideus laterális; 2 — rámus mandibulae; 3 — m. pterygoideus mediális; 4 — m. mylohyoideus; 5 - mandibula; 6 — máxilla; 7 — pars basilaris óssis occipitális; 8 — procéssus condylaris mandibulae.

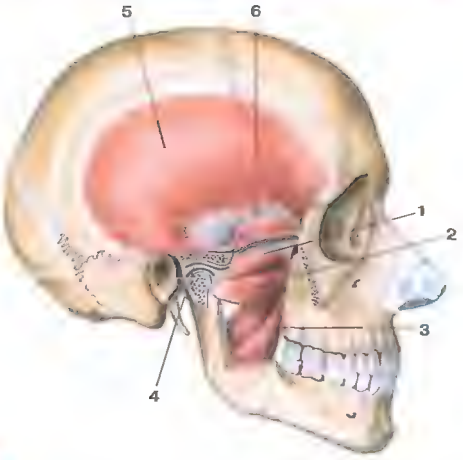

236 **Медиальная и латеральная крыловидные мышцы. Вид справа: скуловая дуга и венечный отросток нижней челюсти отпилены и удалены. Сухожилие височной мышцы поднято кверху**

1 — латеральная крыловидная мышца (верхняя головка); 2 — латеральная крыловидная мышца (нижняя головка); 3 — медиальная крыловидная мышца; 4 — суставной диск; 5 — височная мышца; 6 — сухожилие височной мышцы.

1 - m. pterygoideus laterális (cáput supérior); 2 — m. pterygoideus laterális (cáput inférior); 3 — m. pterygoideus mediális; 4 – discus articuláris; 5 — m. temporális; 6 — téndo m. temporális.

вниз, назад и латерально. Прикрепляется к крыловидной бугристости на внутренней поверхности нижней челюсти (рис. 235 и 236).

Функция: поднимает нижнюю челюсть.

Кровоснабжение: крыловидные ветви верхнечелюстной артерии, лицевая артерия.

Латеральная крыловидная мышца (m.pterigoideus laterális), толстая и короткая, имеет две головки: верхнюю и нижнюю. Верхняя головка начинается на верхнечелюстной поверхности и подвисочном гребне клиновидной кости, нижняя головка — на наружной поверхности латеральной пластинки крыловидного отростка этой же кости. Обе головки соединяются вместе, идут назад и латерально, прикрепляются к шейке мыщелкового отростка нижней челюсти, к суставной капсуле и суставному диску височно-нижнечелюстного сустава (рис. 237 и 238).

Функция: при двустороннем сокращении нижнюю челюсть выдвигает вперад, при одностороннем — смещает нижнюю челюсть в противоположную сторону.

Кровоснабжение: крыловидные ветви верхнечелюстной артерии, лицевая артерия.

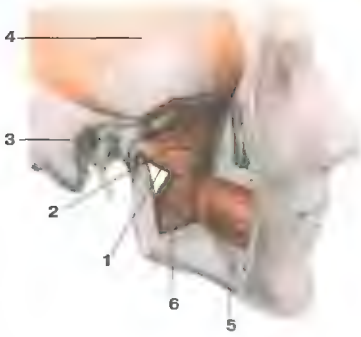

237 **Латеральная крыловидная мышца. Вид справа: скуловая дуга и венечный отросток нижней челюсти отпилены и удалены**

1 — латеральная крыловидная мышца (нижняя головка); 2 — латеральная крыловидная мышца (верхняя головка); 3 — суставная капсула височно-нижнечелюстного сустава; 4 — височная мышца; 5 — щечная мышца; 8 — медиальная крыловидная мышца.

1 — m. pterygoideus lateralis (caput inferior); 2 — m. pterygoideus lateralis (caput superior); 3 — capsula articularis articulationis temporomandibularis; 4 — m. temporalis; 5 — m. buccinator; 6 — m. pterygoideus medialis.

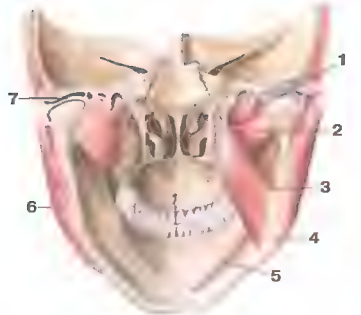

238 **Латеральные крыловидные мышцы и медиальная крыловидная мышца (справа). Вид сзади. Задняя часть основания черепа удалена**

1 — латеральная крыловидная мышца (верхняя головка); 2 — латеральная крыловидная мышца (нижняя головка); 3 — медиальная крыловидная мышца; 4 — угол нижней челюсти; 5 — челюстно-подъязычная мышца (отрезана); 6 — жевательная мышца; 7 — суставной диск.

1 — m. pterygoideus lateralis (caput superior); 2 — m. pterygoideus lateralis (caput inferior); 3 — m. pterygoideus medialis; 4 - angulus mandibulae; 5 — m. mylohyoideus (отрезана); 6 — m. masseter; 7 — discus articularis.

239 **Пластинки височной фасции. Вид сверху. Горизонтальный распил над скуловой дугой**

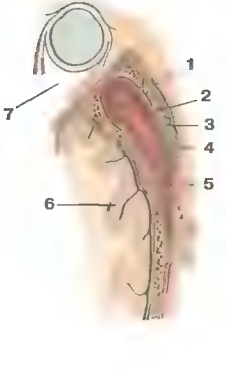

1 — поверхностная пластинка височной фасции; 2 — глубокая пластинка височной фасции; 3 — межфасциальный промежуток; 4 — височная мышца; 5 — чешуя височной кости; 6 — кора головного мозга; 7 — глазница.

1 — *fáscia viscerále* (*lámina superficiális*); 2 — *fáscia viscerális* (lámina profúnda); 3 — *spátium interfasciális*; 4 — m. *temporális*; 5 — *squáma temporális*; 6 — *córtex cérebri*; 7 — *orbita*.

Фасции головы

Височная фасция (fáscia temporális), плотная фиброзная пластинка, покрывающая височную мышцу (см. рис. 233). Эта фасция начинается на латеральной поверхности черепа на височной линии и на сухожильном шлеме. Над скуловой дугой фасция разделяется на поверхностную и глубокую пластинки (рис. 239). *Поверхностная пластинка* (lámina superficiális) прикрепляется к латеральной поверхности скуловой дуги. Глубокая пластинка (lámina profúnda) височной фасции срастается с внутренней поверхностью скуловой дуги.

Жевательная фасция (fáscia massetérica) покрывает жевательную мышцу, срастаясь с ней. Вверху жевательная фасция прикрепляется к латеральной поверхности скуловой кости и скуловой дуги, впереди переходит в щечно-глоточную фасцию, сзади срастается с капсулой околоушной слюнной железы, расположенной в зачелюстной ямке.

Щечно-глоточная фасция (fáscia buccopharýngea) покрывает щечную мышцу и срастается с *боковой стенкой глотки*. *Уплотненный участок этой фасции*, расположенный между крючком клиновидной кости вверху и нижней челюстью внизу, образует *крыловидно-нижнечелюстной шов* (ráphe pterygomandibuláris).

Топографическая анатомия и клетчаточные пространства головы

Кожа лобно-теменно-затылочной (волосистой) области прочно сращена с сухожильным шлемом. Подкожная клетчатка содержит многочисленные вертикальные соединительные пучки. Поэтому проходящие здесь внутрикожные артерии, в том

числе и самые мелкие, не спадаются и даже при небольших ранениях кожи волосистой части головы дают обильные кровотечения. С надкостницей свода черепа сухожильный шлем (надчерепная мышца) сращен слабо. Поэтому кожа вместе с сухожильным шлемом подвижна. В боковых отделах головы сухожильный шлем продолжается в фасцию височной области. Под сухожильным шлемом надчерепной мышцы имеется подапоневротическая клетчатка, ограниченная местами начала и прикрепления этой мышцы. Под надкостницей костей свода черепа лежит тонкий слой рыхлой клетчатки. По линиям швов надкостница срастается с костями свода черепа.

Поверхностная фасция в области лица отсутствует, мимические мышцы вплетаются непосредственно в кожу. В то же время каждая мимическая мышца покрыта собственной тонкой соединительнотканной фасцией. Хорошо выраженная подкожная жировая клетчатка на щечной мышце у детей формирует жировое тело, которое прилежит к переднему краю жевательной мышцы. *Жировое тело щеки* (córpus adipósum búccae) имеет височный, глазничный и крылонебный отростки, которые могут служить путями распространения воспалительных процессов из области лица в глазницу, в полость черепа. Височный отросток жирового тела щеки проникает под фасцию височной мышцы. От жирового тела отходит к нижней глазничной щели его глазничный отросток. Крылонебный отросток жирового тела проникает в крыловидно-небную (крылонебную) ямку. Между пластинками височной фасции находится небольшое количество жировой клетчатки, в которой проходят поверхностные кровеносные височные сосуды и нервы (см. рис. 239). Эта жировая межфасциальная клетчатка продолжается вниз и кпереди за границы височной области. Вместе с передней частью поверхностной пластинки височной фасции она переходит на скуловые мышцы.

Между височной фасцией и височной мышцей имеется небольшое количество соединительной ткани *(подфасциальная клетчатка)*, которая продолжается в узкую щель между височной и жевательной мышцами, а также между жевательной мышцей и латеральной поверхностью ветви нижней челюсти. Глубокое клетчаточное пространство височной области находится под височной мышцей. В этой клетчатке проходят глубокие височные сосуды, поднимающиеся сюда из подвисочной ямки. По латеральной поверхности жевательной фасции в переднем направлении проходит проток околоушной слюнной железы, устье которого находится на слизистой оболочке щеки на уровне между первым и вторым верхними коренными зубами.

В подвисочной ямке, возле нижней части височной мышцы и возле крыловидных мышц, выделяют височно-крыловидное и межкрыловидное клетчаточные пространства, сообщающиеся между собой. *Височно-крыловидное пространство* расположено между височной мышцей и латеральной крыловидной мышцей. *Межкрыловидное клетчаточное пространство* находится между медиальной и латеральной крыловидными мышцами, покрытыми собственными фасциями.

В глубокой области лица находится окологлоточное клетчаточное пространство головы. Оно ограничено снаружи медиальной крыловидной мышцей. С внутренней стороны располагается боковая стенка глотки. Сзади находятся предпозвоночная пластинка шейной фасции и мышцы, а также поперечные отростки верхних шейных позвонков. Покрытые собственными фасциями мышцы шеи, берущие начало на шиловидном отростке (шило-глоточная, шило-язычная, шило-подъязычная), разделяют окологлоточное клетчаточное пространство на переднюю и заднюю части. В задней части окологлоточного пространства проходят внутренняя сонная артерия, внутренняя яремная вена и четыре черепных нерва (языкоглоточный, блуждающий, добавочный, подъязычный нервы). Здесь же находятся расположенные возле внутренней яремной вены лимфатические узлы. Передняя часть окологлоточного пространства занята жировой тканью и мелкими кровеносными сосудами.

Шею подразделяют на ряд областей (см. рис. 228). Выделяют переднюю, латеральную и заднюю области шеи и область грудино-ключично-сосцевидной мышцы. В пределах этих областей располагаются треугольники шеи, мышцы, фасции, кровеносные сосуды и нервы, внутренние органы шеи.

Топографически выделяют поверхностные и глубокие мышцы шеи. **Поверхностная группа мышц** шеи включает подкожную мышцу шеи, грудино-ключично-сосцевидную мышцу, а также две группы мышц, прикрепляющихся к подъязычной кости: надподъязычную и подподъязычную. К *надподъязычной группе,* расположенной кверху от подъязычной кости, относятся челюстно-подъязычная, двубрюшная, шилоподъязычная и подбородочно-подъязычная мышцы. К мышцам, расположенным книзу от подъязычной кости *(подподъязычная группа),* относят грудино-подъязычную, грудино-щитовидную, щито-подъязычную и лопаточно-подъязычную мышцы. **Глубокие мышцы шеи** делят на предпозвоночную медиальную и латеральную группы. *Медиальные предпозвоночные мышцы шеи* — это длинная мышца головы, длинная мышца шеи, латеральная прямая мышца головы, передняя прямая мышца головы. К *латеральной группе,* залегающей сбоку от позвоночника, относят переднюю, среднюю и заднюю лестничные мышцы.

Поверхностные мышцы шеи

Подкожная мышца шеи (m.platysma), очень тонкая и плоская мимическая мышца, находится непосредственно под кожей. Начинается на поверхностной пластинке грудной фасции, идет вверх и медиально по передне-боковой стороне шеи (рис. 240). Подкожная мышца шеи переходит на лицо и вплетается в жевательную фасцию, а также в мышцу, опускающую нижнюю губу, и мышцу, опускающую угол рта.

Функция: приподнимает кожу шеи, предохраняет поверхностные вены от сдавления; тянет книзу угол рта.

Иннервация: лицевой нерв.

Кровоснабжение: поверхностная артерия шеи, лицевая артерия.

Грудино-ключично-сосцевидная мышца (m.sternocleidomastoideus) начинается двумя частями (ножками) на передней поверхности рукоятки грудины и медиальном конце ключицы. Идет мышца вверх и латерально, прикрепляется к сосцевидному отростку височной кости (рис. 241). Между ножками грудино-ключично-сосцевидной мышцы над грудинным концом ключицы находится *малая надключичная ямка* (fóssa supraclaviculáris minor).

Функция: при двустороннем сокращении запрокидывает голову назад, при одностороннем — наклоняет голову в свою сторону и поворачивает лицо в противоположную сторону. При фиксированной голове — тянет грудную клетку кверху, способствуя вдоху.

Иннервация: добавочный нерв (XI).

Кровоснабжение: грудино-ключично-сосцевидная артерия, затылочная артерия, верхняя щитовидная артерия.

Надподъязычные мышцы шеи

Двубрюшная мышца (m.digástricus) имеет два брюшка, переднее и заднее. Заднее брюшко (vénter postérior) начинается на сосцевидном отростке височной кости,

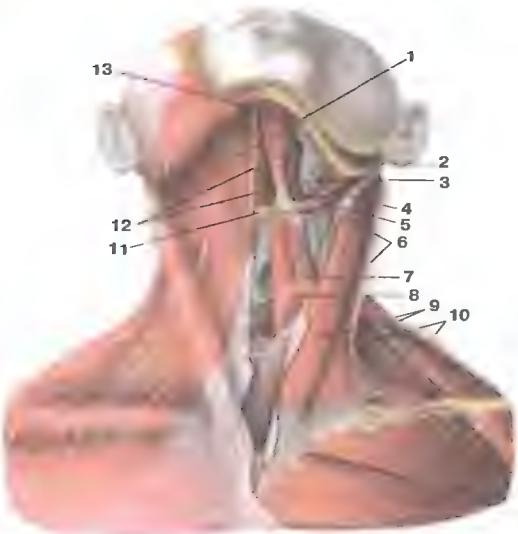

240 **Подкожная мышца и другие мышцы шеи. Вид спереди**

1 — подкожная мышца шеи; 2 — жевательная мышца; 3 — поднижнечелюстная железа; 4 — шилоподъязычная мышца; 5 — заднее брюшко двубрюшной мышцы; 8 — шейная фасция (разрезана и отвернута); 7 — верхнее брюшко лопаточно-подъязычной мышцы; 8 — грудино-подъязычная мышца; 9 — грудино-ключично-сосцевидная мышца; 10 — шейная фасция (разрезана и отвернута); 11 — подъязычная кость; 12 – челюстно-подъязычная мышца; 13 — переднее брюшко двубрюшной мышцы.

1 — platysma; 2 — m. masséter; 3 — glándula submandibulária; 4 — m. stylohyoideus; 5 — vénter postérior m. digástrici; 6 — fáscia cervicális (разрезана и отвернута); 7 — vénter supérior m. omohyoidei; 8 — m. sternohyoideus; 9 — m. sternocleidomastoideus; 10 — fáscia cervicális (разрезана и отвернута); 11 — os hyoideum; 12 — m. mylohyoideus; 13 — vénter antérior m. digástrici.

Грудино-ключично-сосцевидная мышца. Надподъязычные и подподъязычные мышцы шеи. Вид справа

1 — грудино-ключично-сосцевидная мышца; **2** — шилоподъязычная мышца; **3** — заднее брюшко двубрюшной мышцы; **4** — челюстно-подъязычная мышца; **5** — переднее брюшко двубрюшной мышцы; **6** — подъязычная кость; **7** — щито-подъязычная мышца; **8** — верхнее брюшко лопаточно-подъязычной мышцы; **9** — грудино-подъязычная мышца; **10** — нижнее брюшко лопаточно-подъязычной мышцы; **11** — задняя лестничная мышца; **12** — средняя лестничная мышца; **13** — передняя лестничная мышца; **14** — мышца, поднимающая лопатку; **15** — ременная мышца головы; **16** — подъязычно-язычная мышца; **17** — шилоподъязычная мышца; **18** — околоушная железа.

1 — m. sternocleidomastoideus; **2** — m. stylohyoideus; **3** — vénter postérior m. digástrici; **4** — m. mylohyoideus; **5** — vénter antérior m. digástrici; **6** — os hyoideum; **7** — m. thyrohyoideus; **8** — vénter supérior m. omohyoidei; **9** — m. sternohyoideus; **10** — vénter inférior m. omohyoidei; **11** — m. scalénus postérior; **12** — m. scalénus médius; **13** — m. scalénus antérior; **14** — m. levátor scápulae; **15** — m. splénius cápitis; **16** — m. hyoglóssus; **17** — m. stylohyoideus; **18** — glándula parotídea.

идет вниз и вперед, прилегая к задней поверхности шилоподъязычной мышцы. Заднее брюшко внизу переходит в промежуточное сухожилие, которое прободает шилоподъязычную мышцу и прикрепляется при помощи сухожильной петли к телу и большому рогу подъязычной кости. Промежуточное сухожилие продолжается в переднее брюшко (vénter antérior), идущее кверху и вперед до двубрюшной ямки нижней челюсти (рис. 242).

Функция: при двустороннем сокращении заднее брюшко обеих мышц тянет подъязычную кость назад и вверх. Переднее брюшко правой и левой мышц смещает подъязычную кость вверх и вперед. При фиксированной подъязычной кости (сокращены подподъязычные мышцы) опускает нижнюю челюсть.

Иннервация: заднее брюшко — лицевой нерв, переднее брюшко — челюстно-подъязычный нерв (ветвь нижнего альвеолярного нерва).

Кровоснабжение: подбородочная, затылочная, задняя ушная артерии.

Шилоподъязычная мышца (m. stylohyoideus) берет начало на шиловидном отростке височной кости, идет вперед и вниз, прикрепляется к телу подъязычной кости (см. рис. 242).

Функция: при одностороннем сокращении тянет подъязычную кость назад, вверх и в свою сторону. При двустороннем сокращении подъязычная кость перемещается кзади и вверх.

Иннервация: лицевой нерв.

Кровоснабжение: затылочная, лицевая артерии, подъязычная ветвь язычной артерии.

Челюстно-подъязычная мышца (m.mylohyoideus), широкая, плоская мышца, начинается на челюстно-подъязычной линии нижней челюсти. Передние две трети пучков справа и слева идут поперечно, образуя при соединении сухожильный шов (см. рис. 242). Пучки задней трети этой мышцы прикрепляются к телу подъязычной кости. Челюстно-подъязычная мышца образует мышечную основу диафрагмы рта. Сверху к мышце прилежат подъязычная слюнная железа и подбородочно-подъязычная мышца, снизу — поднижнечелюстная слюнная железа и переднее брюшко двубрюшной мышцы.

Функция: при укрепленной нижней челюсти поднимает подъязычную кость вместе с гортанью. При укрепленной подъязычной кости опускает нижнюю челюсть.

Иннервация: подъязычный нерв (ветвь нижнего альвеолярного нерва).

Кровоснабжение: подъязычная, подбородочнвя артерии.

Подбородочно-подъязычная мышца (m.geniohyoideus) расположена на верхней стороне челюстно-подъязычной мышцы, по бокам от срединной линии. Начинается на подбородочной ости нижней челюсти, заканчивается на теле подъязычной кости.

Функция: при укрепленной нижней челюсти поднимает подъязычную кость вместе с гортанью (при глотании, речи). При укрепленной подъязычной кости опускает нижнюю челюсть.

Иннервация: подъязычный нерв, мышечные ветви шейного сплетения (C_1-C_2).

Кровоснабжение: подъязычная, подбородочная вртерии.

Подподъязычные мышцы. Эти мышцы укрепляют подъязычную кость, делают из нее опору для гортани и нижней челюсти.

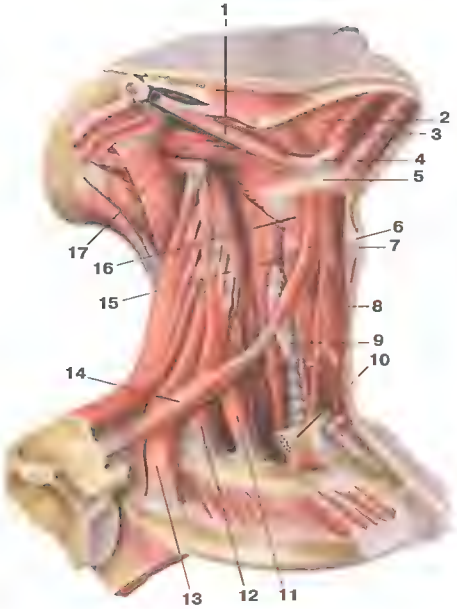

Двубрюшная мышца и другие мышцы передней и боковой областей шеи. Вид сбоку и спереди

1 — шилоподъязычная мышца; 2 — челюстно-подъязычная мышца; 3 — переднее брюшко двубрюшной мышцы; 4 — сухожилие двубрюшной мышцы; 5 — подъязычная кость; 6 — выступ гортани; 7 — верхнее брюшко лопаточно-подъязычной мышцы; 8 — грудино-подъязычная мышца; 9 — щитовидная железа; 10 — ключица (отрезана); 11 — передняя лестничная мышца; 12 — средняя лестничная мышца; 13 — задняя лестничная мышца; 14 — нижнее брюшко лопаточно-подъязычной мышцы; 15 — грудино-подъязычная мышца; 16 — щито-подъязычная мышца; 17 — заднее брюшко двубрюшной мышцы.

1 — m. stylohyoideus; 2 — m. mylohyoideus; 3 — vénter antérior m. digástrici; 4 — téndo m. digástrici; 5 — os hyoideum; 6 — prominéntia laryngea; 7 — vénter supérior m. omohyoidei; 8 — m. sternohyoideus; 9 — glándula thyroidea; 10 — clavicula (отрезана); 11 — m. scalénus antérior; 12 — m. scalénus médius; 13 — m. scalénus postérior; 14 — vénter inférior m. omohyoidei; 15 — m. sternothyroideus; 16 — m. thyrohyoideus; 17 — vénter postérior m. digástrici.

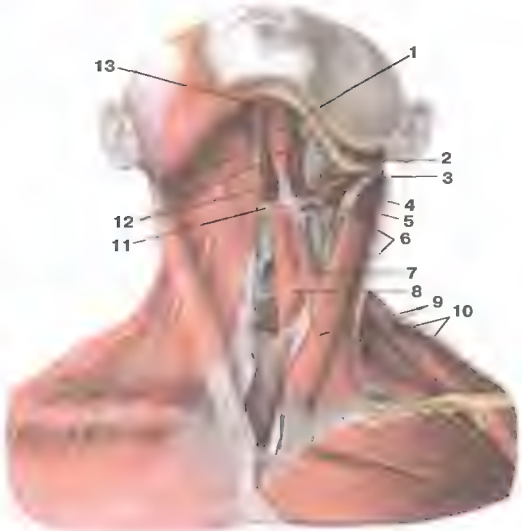

240 **Подкожная мышца и другие мышцы шеи. Вид спереди**

1 — подкожная мышца шеи; 2 — жевательная мышца; 3 — поднижнечелюстная железа; 4 — шилоподъязычная мышца; 5 — заднее брюшко двубрюшной мышцы; 6 — шейная фасция (разрезана и отвернута); 7 — верхнее брюшко лопаточно-подъязычной мышцы; 8 — грудино-подъязычная мышца; 9 — грудино-ключично-сосцевидная мышца; 10 — шейная фасция (разрезана и отвернута); 11 — подъязычная кость; 12 — челюстно-подъязычная мышца; 13 — переднее брюшко двубрюшной мышцы.

1 — platysma; 2 — m. masséter; 3 — glándula submandibulária; 4 — m. stylohyoideus; 5 — vénter postérior m. digástrici; 6 — fáscia cervicális (разрезана и отвернута); 7 — vénter supérior m. omohyoidei; 8 — m. sternohyoideus; 9 — m. sternocleidomastoideus; 10 — fáscia cervicális (разрезана и отвернута); 11 — os hyoideum; 12 — m. mylohyoideus; 13 — vénter antérior m. digástrici.

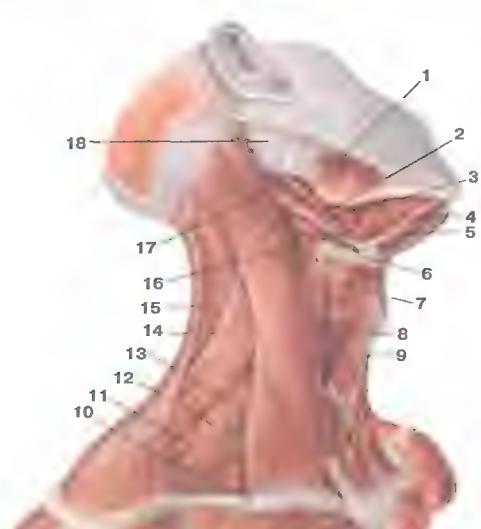

Грудино-ключично-сосцевидная мышца. Надподъязычные и подподъязычные мышцы шеи. Вид справа

1 — грудино-ключично-сосцевидная мышца; 2 — шилоподъязычная мышца; 3 — заднее брюшко двубрюшной мышцы; 4 — челюстно-подъязычная мышца; 5 — переднее брюшко двубрюшной мышцы; 6 — подъязычная кость; 7 — щито-подъязычная мышца; 8 — верхнее брюшко лопаточно-подъязычной мышцы; 9 — грудино-подъязычная мышца; 10 — нижнее брюшко лопаточно-подъязычной мышцы; 11 — задняя лестничная мышца; 12 — средняя лестничная мышца; 13 — *передняя лестничная мышца*; 14 — *мышца, поднимающая лопатку*; 15 — *ременная мышца головы*; 16 — подъязычно-язычная мышца; 17 — шилоподъязычная мышца; 18 — околоушная железа.

1 — m. sternocleidomastoideus; 2 — m. stylohyoideus; 3 — vénter postérior m. digástrici; 4 — m. mylohyoideus; 5 — vénter antérior m. digástrici; 6 — os hyoideum; 7 — m. thyrohyoideus; 8 — vénter supérior m. omohyoidei; 9 — m. sternohyoideus; 10 — vénter inférior m. omohyoidei; 11 — m. scalénus postérior; 12 — m. scalénus médius; 13 — m. scalénus antérior; 14 — levátor scápulae; 15 — m. splénius cápitis; 16 — m. hyoglóssus; 17 — m. stylohyoideus; 18 — glándula parotídea.

идет вниз и вперед, прилегая к задней поверхности шилоподъязычной мышцы. Заднее брюшко внизу переходит в промежуточное сухожилие, которое прободает шилоподъязычную мышцу и прикрепляется при помощи сухожильной петли к телу и большому рогу подъязычной кости. Промежуточное сухожилие продолжается в переднее брюшко (*véntеr antérior*), идущее кверху и вперед до двубрюшной ямки нижней челюсти (рис. 242).

Функция: при двустороннем сокращении заднее брюшко обеих мышц тянет подъязычную кость назад и вверх. Переднее брюшко правой и левой мышц смещает подъязычную кость вверх и вперед. При фиксированной подъязычной кости (сокращены подподъязычные мышцы) опускает нижнюю челюсть.

Иннервация: заднее брюшко — лицевой нерв, переднее брюшко — челюстно-подъязычный нерв (ветвь нижнего альвеолярного нерва).

Кровоснабжение: подбородочная, затылочная, задняя ушная артерии.

Шилоподъязычная мышца (m. stylohyoideus) берет начало на шиловидном отростке височной кости, идет вперед и вниз, прикрепляется к телу подъязычной кости (см. рис. 242).

Функция: при одностороннем сокращении тянет подъязычную кость назад, вверх и в свою сторону. При двустороннем сокращении подъязычная кость перемещается кзади и вверх.

Иннервация: лицевой нерв.

Кровоснабжение: затылочная, лицевая артерии, подъязычная ветвь язычной артерии.

Челюстно-подъязычная мышца (m.mylohyoideus), широкая, плоская мышца, начинается на челюстно-подъязычной линии нижней челюсти. Передние две трети пучков справа и слева идут поперечно, образуя при соединении сухожильный шов (см. рис. 242). Пучки задней трети этой мышцы прикрепляются к телу подъязычной кости. Челюстно-подъязычная мышца образует мышечную основу диафрагмы рта. Сверху к мышце прилежат подъязычная слюнная железа и подбородочно-подъязычная мышца, снизу — поднижнечелюстная слюнная железа и переднее брюшко двубрюшной мышцы.

Функция: при укрепленной нижней челюсти поднимает подъязычную кость вместе с гортанью. При укрепленной подъязычной кости опускает нижнюю челюсть.

Иннервация: подъязычный нерв (ветвь нижнего альвеолярного нерва).

Кровоснабжение: подъязычная, подбородочная артерии.

Подбородочно-подъязычная мышца (m.geniohyoideus) расположена на верхней стороне челюстно-подъязычной мышцы, по бокам от срединной линии. Начинается на подбородочной ости нижней челюсти, заканчивается на теле подъязычной кости.

Функция: при укрепленной нижней челюсти поднимает подъязычную кость вместе с гортанью (при глотании, речи). При укрепленной подъязычной кости опускает нижнюю челюсть.

Иннервация: подъязычный нерв, мышечные ветви шейного сплетения (C_1-C_2).

Кровоснабжение: подъязычная, подбородочная артерии.

Подподъязычные мышцы. Эти мышцы укрепляют подъязычную кость, делают из нее опору для гортани и нижней челюсти.

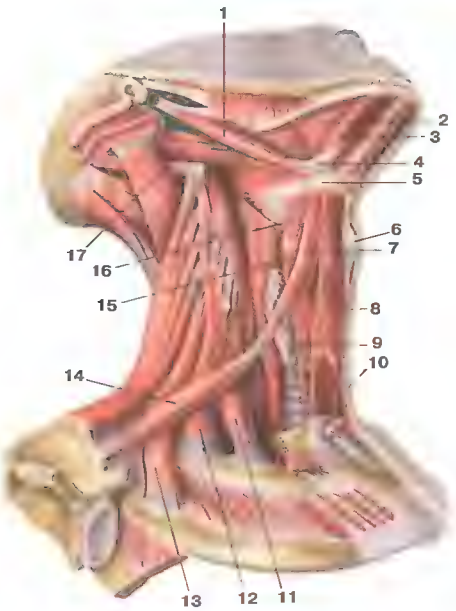

42 **Двубрюшная мышца и другие мышцы передней и боковой областей шеи. Вид сбоку и спереди**

1 — шилоподъязычная мышца; 2 — челюстно-подъязычная мышца; 3 — переднее брюшко двубрюшной мышцы; 4 — сухожилие двубрюшной мышцы; 5 — подъязычная кость; 6 — выступ гортани; 7 — верхнее брюшко лопаточно-подъязычной мышцы; 8 — грудино-подъязычная мышца; 9 — щитовидная железа; 10 — ключица (отрезана); 11 — передняя лестничная мышца; **12** — средняя лестничная мышца; **13** — задняя лестничная мышца; 14 — нижнее брюшко лопаточно-подъязычной мышцы; 15 — грудино-подъязычная мышца; 16 — щито-подъязычная мышца; 17 — заднее брюшко двубрюшной мышцы.

1 — m. stylohyoideus; 2 — m. mylohyoideus; 3 — vénter antérior m. digástrici; 4 — téndo m. digástrici; 5 — os hyoideum; 6 — prominéntia laryngea; 7 — vénter supérior m. omohyoidei; 8 — m. sternohyoideus; 9 — glándula thyroidea; 10 — clavícula (отрезана); 11 — m. scalénus antérior; 12 — m. scalénus médius; 13 — m. scalénus postérior; 14 — vénter inférior m. omohyoidei; 15 — m. sternothyroideus; 16 — m. thyrohyoideus; 17 — vénter postérior m. digástrici.

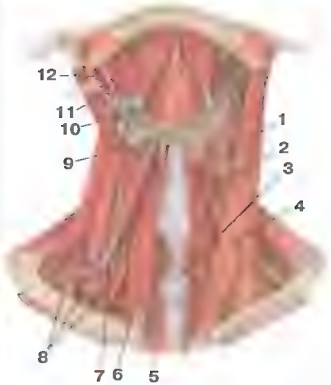

243 **Подъязычные и другие мышцы шеи. Вид спереди**

1 — грудино-подъязычная мышца; 2 — верхнее брюшко лопаточно-подъязычной мышцы; 3 — щитовидная железа; 4 — грудино-ключично-сосцевидная мышца; 5 — грудино-щитовидная мышца; 6 — грудино-подъязычная мышца; 7 — лопаточно-подъязычная мышца; 8 — лестничные мышцы (передняя, средняя и задняя); 9 — подъязычная кость; 10 — челюстно-подъязычная мышца; 11 — заднее брюшко двубрюшной мышцы; 12 — шилоподъязычная мышца.

1 — m. sternohyoideus; 2 — vénter supérior m. omohyoidei; 3 — glándula thyroidea; 4 — m. sternocleidomastoideus; 5 — m. sternothyroideus; 6 — m. sternohyoideus; 7 — m. omohyoideus; 8 — mm. scalénii (antérior, médius, postérior); 9 — os hyoideum; 10 m. mylohyoideus; 11 — vénter postérior m. digástrici; 12 — m. stylohyoideus.

Лопаточно-подъязычная мышца (m.omohyoideus) начинается нижним брюшком на верхнем крае лопатки. *Нижнее брюшко* (vénter inférior) идет косо вверх и вперед, проходит снаружи от лестничных мышц. Под задним краем грудино-ключично-сосцевидной мышцы нижнее брюшко переходит в промежуточное сухожилие, за которым следует верхнее брюшко. *Верхнее брюшко* (vénter supérior) идет вверх и прикрепляется к подъязычной кости (см. рис. 242).

Функция: при укрепленной подъязычной кости и двустороннем сокращении эти мышцы натягивают предтрахеальную пластинку шейной фасции, препятствуют сдавлению глубоких вен шеи. При укрепленной лопатке мышцы тянут подъязычную кость вниз и кзади. При одностороннем сокращении мышца смещает подъязычную кость вниз и кзади в свою сторону.

Иннервация: шейная петля (C_1-C_3).

Кровоснабжение: нижняя щитовидная, поверхностная шейная артерии.

Грудино-подъязычная мышца (m.sternohyoideus) идет от задней поверхности рукоятки грудины и от грудинного конца ключицы к подъязычной кости (рис. 243).

Функция: тянет подъязычную кость вниз.

Иннервация: шейная петля (C_1-C_3).

Кровоснабжение: нижняя щитовидная, поверхностная шейная артерии.

Грудино-щитовидная мышца (m.sternothyroideus) начинается на задней поверхности рукоятки грудины и хряще I ребра. Далее мышца идет вверх, прикрепляется к косой линии щитовидного хряща.

Функция: тянет гортань вниз.

Иннервация: шейная петля (C_1-C_3).

Кровоснабжение: нижняя щитовидная, поверхностная шейная артерии.

Щито-подъязычная мышца (m.thyrohyoideus) является как бы продолжением грудино-щитовидной мышцы, начинается на косой линии щитовидного хряща гортани. Прикрепляется к телу и большому рогу подъязычной кости (см. рис. 242).

Функция: приближает подъязычную кость к гортани. При укрепленной подъязычной кости поднимает гортань.

Иннервация: шейная петля (C_1-C_3).

Кровоснабжение: нижняя щитовидная, поверхностная шейная артерии.

Глубокие мышцы шеи

Глубокие мышцы шеи подразделяются на две группы: латеральную и медиальную. В состав латеральной группы входят передняя, средняя и задняя лестничные мышцы. К медиальной (предпозвоночной) группе относятся длинная мышца шеи, длинная мышца головы, передняя и латеральная прямые мышцы головы (рис. 244).

Латеральная группа

Передняя лестничная мышца (m.scalénus antérior) начинается на поперечных отростках III-VI шейных позвонков, идет вниз и прикрепляется к бугорку передней лестничной мышцы на I-м ребре.

Иннервация: шейное сплетение, мышечные ветви (C_5-C_7).

Кровоснабжение: восходящая шейная артерия, нижняя щитовидная артерия.

Средняя лестничная мышца (m.scalénus médius) берет начало на поперечных отростках II-VII шейных позвонков, идет вниз и латерально и прикрепляется к верхнему краю I ребра, сзади от борозды подключичной артерии

Иннервация: шейное сплетение, мышечные ветви (C_5-C_8).

Кровоснабжение: позвоночная артерия, глубокая шейная артерия.

Задняя лестничная мышца (m.scalénus postérior) начинается на задних бугорках поперечных отростков IV-VI шейных позвонков, прикрепляется к верхнему краю II ребра.

Иннервация: шейное сплетение, мышечные ветви (C_7-C_8).

Кровоснабжение: поперечная артерия шеи, глубокая шейная артерия.

Функция лестничных мышц: при укрепленном шейном отделе позвоночника поднимают I и II ребра, смещая вверх грудную клетку. При укрепленной грудной клетке наклоняют шейный отдел позвоночника в свою сторону и кпереди.

Медиальная группа мышц

Длинная мышца шеи (m.lóngus cólli) прилежит к передне-боковой стороне позвоночника на уровне от III грудного до I шейного позвонка (рис. 244). У этой мышцы выделяют вертикальную, нижнюю косую и верхнюю косую части. *Вертикальная часть* начинается на передней поверхности тел трех верхних грудных и трех нижних шейных позвонков и прикрепляется к телам II-IV шейных позвонков.

Нижняя косая часть начинается на телах трех верхних грудных позвонков и прикрепляется к передним бугоркам поперечных отростков IV и V шейных позвонков. *Верхняя косая часть* начинается на передних бугорках поперечных отростков

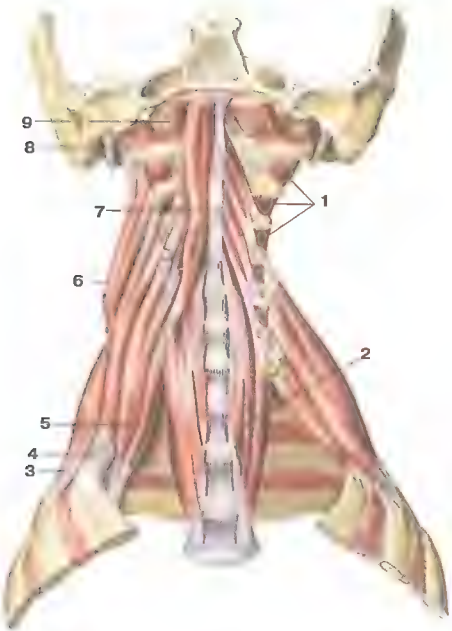

244 **Глубокие мышцы передней области шеи. Вид спереди**

1 — межпоперечные мышцы; 2 — длинная мышца шеи; 3 — задняя лестничная мышца; 4 — средняя лестничная мышца; 5 — передняя лестничная мышца; 6 — мышца, поднимающая лопатку (отрезана); 7 — длинная мышца головы; 8 — латеральная прямая мышца головы; 9 — передняя прямая мышца головы.

1 — mm. intertransversárii; 2 — m. lóngus cólli; 3 - m. scalenus postérior; 4 m. scalénus médius; 5 — m. scalénus anténor; 6 — m. levátor scápulae (отрезана); 7 — m. lóngus cápitis; 8 — m. réctus cápitis laterális; 9 — m. réctus cápitis anténor.

III-V шейных позвонков и прикрепляется к телу второго шейного позвонка и к переднему бугорку атланта.

Функция: при двустороннем сокращении сгибает шейный отдел позвоночника (наклоняет голову вперед). При одностороннем сокращении наклоняет шею (и голову) в свою сторону.

Иннервация: шейное сплетение, мышечные ветви (C_3-C_6).

Кровоснабжение: позвоночная и глубокая шейная артерии

Длинная мышца головы (m.lóngus cápitis) начинается на передних бугорках поперечных отростков III-VI шейных позвонков, идет вверх и медиально и прикрепляется к нижней стороне базилярной части затылочной кости.

Функция: наклоняет голову и шейную часть позвоночника вперед.

Иннервация: шейное сплетение, мышечные ветви (C_1-C_4).

Кровоснабжение: позвоночная и глубокая шейная артерии.

Передняя прямая мышца головы (m.réctus cápitis antérior) начинается на передней дуге атланта, прикрепляется к базилярной части затылочной кости (позади места прикрепления длинной мышцы головы).

Функция: наклоняет голову вперед.

Иннервация: шейное сплетение, мышечные ветви (C_1-C_2).

Кровоснабжение: позвоночная и восходящая глоточная артерии.

Латеральная прямая мышца головы (m.réctus cápitis laterális) начинается на поперечном отростке атланта, идет вверх и прикрепляется к латеральной части затылочной кости.

Функция: наклоняет голову в свою сторону.

Иннервация: шейное сплетенив, мышечные ветви.

Кровоснабжение: затылочная и позвоночная артерии.

Топография фасций и клетчаточные пространства шеи

Подкожная мышца шеи, как и все остальные мимические мышцы, лежит подкожно и имеет только свою собственную фасцию.

Соответственно трвм группам мышц шеи (поверхностным, над- и подподъязычным и глубоким), имеющим разное происхождение и анатомическое положение, выделяют три пластинки *шейной фасции* (fáscia cervicális), три шейных фасции (рис. 245). *Поверхностная пластинка* (lámina superficiális), или поверхностная фасция шеи, располагается позеди подкожной мышцы, охватывает шею со всех сторон и образует фасциальные чехлы для грудино-ключично-сосцевидных и трапециевидных мышц (рис. 246). Вверху эта пластинка прикрепляется к подъязычной кости и продолжается вверх кпереди от надподъязычных мышц и подъязычной слюнной железы. В задних отделах шеи поверхностная пластинка шейной фасции срастается с выйной связкой, вверху прикрепляется к наружному затылочному выступу и к верхней выйной линии, а внизу переходит в фасцию спины. *Предтрахеальная пластинка* (lámina pretracheális), или средняя фасция шеи, образует соединительнотканные влагалища для мышц, расположенных ниже подъязычной кости: грудино-подъязычных, грудино-щитовидных, щито-подъязычных и лопаточно-подъязычных. Простирается эта пластинка от задней поверхности рукоятки грудины внизу до подъязычной кости вверху. По бокам, кзади от грудино-ключично-сосцевидных мышц, предтрахеальная пластинка срастается с поверхностной пластинкой (поверхностной шейной фасцией) и с влагалищам сосудисто-нервного пучка шеи, образованного с каждой стороны общей сонной артерией, внутренней яремной веной и блуждающим нервом. Между поверхностной и предтрахеальной пластинками над яремной вырезкой грудины находится *надгрудинное межфасциальное клетчаточное*

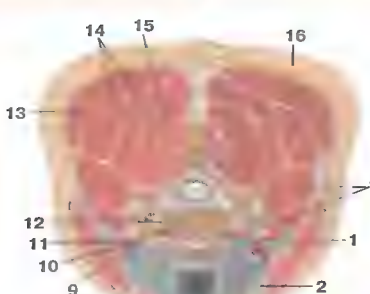

145 **Мышцы и фасции шеи на поперечном разрезе. Разрез сделан на уровне VII шейного позвонка и щитовидной железы**

1 — глубокая пластинка шейной фасции; 2 — предтрахеальная пластинка шейной фасции; 3 — поверхностная пластинка шейной фасции; 4 — подкожная мышца шеи; 5 — грудино-щитовидная мышца; 6 — грудино-подъязычная мышца; 7 — предвисцеральное пространство; 8 — трахея; 9 — грудино-ключично-сосцевидная мышца; 10 — лопаточно-подъязычная мышца; 11 — общая сонная артерия; 12 - тело VII шейного позвонка; 13 — трапециевидная мышца; 14 — полуостистая мышца головы; 15 — полуостистая мышца шеи; 16 — мышца, поднимающая лопатку; 17 — лестничные мышцы (передняя, средняя, задняя).

1 – lámina profúnda fásciae cervicális; 2 — lámina pretracheális fásciae cervicális; 3 — lámina superficiális fásciae cervicális; 4 — platysma; 5 — m. sternothyroideus; 6 — m. sternohyoideus; 7 — spátium praeviscerále; 8 — trachéa; 9 — m. sternocleidomastoideus; 10 — m. omohyoideus; 11 — a. carótis communis; 12 — córpus vértebrae cervicális (VII); 13 — m. trapézius; 14 — m. semispinális cápitis; 15 — m. semispinális cérvicis; 16 — m. levátor scápulae; 17 — mm.scaléni (antérior, médius et postérior).

пространство, в котором располагаются яремная венозная дуга, соединяющая передние яремные вены правой и левой сторон. Это клетчаточное пространство образует боковые выпячивания, слепо заканчивающиеся позади нижнего отдела грудино-ключично-сосцевидной мышцы справа и слева.

Между предтрахеальной пластинкой спереди, внутренними органами шеи (щитовидной железой, гортанью и трахеей) сзади имеется предтрахеальное клетчаточное пространство, которое вдоль передней поверхности трахеи сообщается с передним средостением.

Предпозвоночная (глубокая) пластинка (lámina prevertebrális), или предпозвоночная (глубокая) фасция шеи, находящаяся позади глотки и пищевода, покрывает спереди лестничные, длинные мышцы головы и шеи, передние и латеральные прямые мышцы головы. Вверху эта пластинка прикрепляется к наружному основанию черепа, позади глоточного бугорка. По бокам пластинка прикрепляется к поперечным отросткам шейных позвонков и образует фасциальные чехлы (футляры) для лестничных мышц. Предпозвоночная пластинка внизу вместе с этими мышцами при-

Поверхностная пластинка шейной фасции. Фасция разрезана и развернута. Вскрытая грудино-ключично-сосцевидная мышца перерезена и отвернута книзу. Вид сбоку

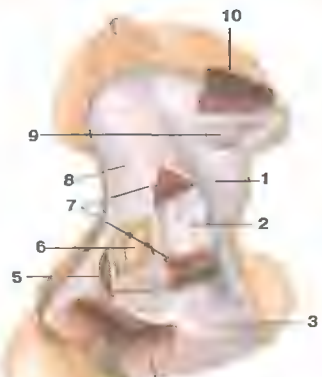

1 — поверхностная пластинка; 2 - фасциальное ложе грудино-ключично-сосцевидной мышцы; 3 — ключица; 4 — подкожная мышца шеи (отвернута книзу); 5 — край трапециевидной мышцы; 6 — предтрахеальная пластинка; 7 — грудино-ключично-сосцевидная мышца (перерезана); 8 — шейная фасция; 9 — поднижнечелюстная железа; 10 — подкожная мышца шеи (поднята кверху).

1 — lámina superficiális; 2 — фасциальное ложе грудино-ключично-сосцевидной мышцы; 3 — clavícula; 4 — platýsma (отвернута); 5 — márgo m. trapézii; 6 — lámina pretracheális fásciae cervicális; 7 — m. sternocleidomastoideus (перерезана); 8 — fáscia cervicális; 9 — glándula submandibulária; 10 — platýsma (поднята кверху).

крепляется к I и II ребрам и продолжается во внутригрудную фасцию. Между предпозвоночной пластинкой сзади и глоткой, пищеводом спереди имеется *позадивнутренностное (предпозвоночное) клетчаточное пространство*, продолжающееся вдоль пищевода вниз, в заднее средостение.

Межфасциальные клетчаточные пространства, заполненные рыхлой волокнистой соединительной тканью, могут служить путями распространения воспалительных процессов не только в пределах шеи, но и спускаться вниз в переднее и заднее средостения.

В задних отделах шеи между мышцами затылочной группы располагаются листки *выйной фасции* (fáscia núchae), которая обрезует для этих мышц фасциальные влагалища. Внизу эта фасция переходит в пояснично-грудную фасцию.

Области и треугольники шеи

С учетом рельефа кожных покровов, а также расположения мышц и фасций на шее выделяют три области: собственно переднюю, грудино-ключично-сосцевидную (правую и левую), соответствующие проекции одноименных мышц, и латеральную (правую и левую). Латеральные области шеи расположены с каждой стороны между задним краем грудино-ключично-сосцевидной мышцы спереди, латеральным краем трапециевидной мышцы сзади и ключицей внизу (см. рис. 228).

Передняя область шеи (régio cervicális antérior), или *передний треугольник шеи* (trigónum cervicále antérius), по бокам ограничен грудино-ключично-сосцевидными мышцами. Вверху основание треугольника соответствует нижнему краю нижней челюсти, а вершина его достигает яремной вырезки рукоятки грудины. В пере-

дней области шеи, в свою очередь, различают с каждой стороны *медиальный треугольник шеи,* ограниченный спереди срединной линией, вверху — нижней челюстью и латерально — передним краем грудино-ключично-сосцевидной мышцы. Переднюю область подразделяют также на верхнюю — **надподъязычную** (régio suprahyoidea) и нижнюю — **подподъязычную** (régio infrahyoidea) области. В подподъязычной области шеи с каждой стороны различают два треугольника: сонный и мышечный (лопаточно-трахеальный). *Сонный треугольник* (trigónum caróticum) вверху ограничен задним брюшком двубрюшной мышцы, сбоку — передним краем грудино-ключично-сосцевидной мышцы, впереди и снизу — верхним брюшком лопаточно-подъязычной мышцы. В пределах этого треугольника под поверхностной пластинкой шейной фасции находится шейная ветвь лицевого нерва, верхняя ветвь поперечного нерва шеи, передняя яремная вена. Глубже, внутри соединительнотканного влагалища сосудисто-нервного пучка, находятся общая сонная артерия, внутренняя яремная вена и блуждающий нерв. Здесь же лежат глубокие латеральные шейные лимфатические узлы.

Лопаточно-трахеальный треугольник (trigónum omotracheále) ограничен сзади и снизу передним краем грудино-ключично-сосцевидной мышцы, сверху и латерально — верхним брюшком лопаточно-подъязычной мышцы и медиально — передней срединной линией. В пределах этого треугольника непосредственно над яремной вырезкой рукоятки грудины трахея прикрыта только кожей, а также поверхностной и предтрахеальной пластинками шейной фасции.

В **надподъязычной области** выделяют три треугольника: подподбородочный (непарный) и парные — поднижнечелюстной и язычный трвугольники.

Подподбородочный треугольник (trigónum submentále) ограничен по бокам передними брюшками двубрюшных мышц. Основанием треугольника служит подъязычная кость. Дно треугольника образуют соединяющиеся срединным швом правая и левая челюстно-подъязычные мышцы. В области этого треугольника находятся подбородочные лимфатические узлы. *Поднижнечелюстной треугольник* (trigónum submandibuláre) ограничен вверху телом нижней челюсти, внизу — передним и задним брюшками двубрюшной мышцы. Здесь расположена одноименная слюнная железа. Здесь же поверхностно располагаются лицевые артерия и вена. В пределах поднижнечелюстного треугольника под нижней челюстью находятся одноименные лимфатические узлы.

Язычный треугольник (треугольник Пирогова, trigónum linguále) находится в пределах поднижнечелюстного треугольника. Спереди язычный треугольник ограничен задним краем челюстно-подъязычной мышцы, сзади и снизу — задним брюшком двубрюшной мышцы, сверху — подъязычным нервом.

В **латеральной области шеи** выделяют лопаточно-ключичный и лопаточно-трапециевидный треугольники. *Лопаточно-ключичный треугольник* (trigónum omoclaviculáre) ограничен снизу ключицей, вверху — нижним брюшком лопаточно-подъязычной мышцы, спереди — задним краем грудино-ключично-сосцевидной мышцы. В области этого треугольника определяются конечная часть подключичной артерии, нервы плечевого сплетения, надлопаточная и поверхностная шейные артерии. Кпереди от подключичной артерии, кпереди от передней лестничной мышцы (в предлестничном промежутке) лежит подключичная вена, прочно сращенная с фасцией подключичной мышцы и с пластинками шейной фасции.

Лопаточно-трапециевидный треугольник (trigónum omotrapezoideum) сзади ограничен краем трапециевидной мышцы, снизу — нижним брюшком лопаточно-подъязычной мышцы, спереди — задним краем грудино-ключично-сосцевидной мышцы. Здесь проходят добавочный нерв, между лестничными мышцами формируются шейное и плечевое сплетения.

МЫШЦЫ И ФАСЦИИ ВЕРХНЕЙ КОНЕЧНОСТИ

Верхнюю конечность подразделяют на области, границы которых определяются на поверхности кожных покровов (рис. 247 и 248). С учетом областей рассматриваются и мышцы верхней конечности, которые действуют на костные рычаги, приводя их в движение.

Движения руки отличаются большим разнообразием. Наличие многочисленных длинных и коротких мышц в сочетании с особенностями строения плечевого, локтевого и других суставов обеспечивают звеньям верхней конечности обширные и в то же время тонкие, точные движения.

В соответствии с местом начала и прикрепления мышц и действием их на те или иные суставы выделяют мышцы пояса верхних конечностей (плечевого пояса) и мышцы свободной части конечности (рис. 249).

Мышцы плечевого пояса начинаются на ключице и лопатке, прикрепляются к плечевой кости и действуют на плечевой сустав (рис. 250).

Наиболее поверхностно лежит дельтовидная мышца. Глубже, под дельтовидной мышцей, находятся надостная и подостная, большая и малая круглые и подлопаточная мышцы.

247 **Области верхней конечности. Вид спереди**

1 — дельтовидная область; 2 — подмышечная ямка; 3 — задняя область плеча; 4 — задняя локтевая область; 5 — передняя область предплечья; 6 — передняя локтевая область; 7 — передняя область плеча.

1 — régio deltoidea; 2 — fóssa axillâris; 3 — régio bráchii postérior; 4 - régio cúbiti postérior; 5 — régio antebráchii antérior; 6 — régio cúbiti antérior; 7 — régio bráchii antérior.

Мышцы плечевого пояса

Дельтовидная мышцв (m.deltoideus) располагается под кожей, покрывает плечевой сустаа спереди, сзади, сверху и с латеральной стороны, образует характерную округлость плеча (см. рис. 249). Дельтовидная мышца начинается на переднем крав передней трети ключицы, наружном крае акромиона, на ости лопатки и прилежащей части подостной фасции. Мышечные пучки сходятся на наружной поверхности плечевой кости и прикрепляются к ее дельтовидной бугристости. Под дельтовидной мышцей, между глубокой пластинкой ее фасции и большим бугорком плечевой кости находится *синовиальная поддельтовидная сумка* (bûrsa subdeltoidea) (рис. 251).

Функции: при сокращении всей мышцы рука отводится до 70°. При сокращении передней (ключичной) ве части происходит сгибание плеча, его пронация, поднятая рука опускается вниз. Задняя часть (лопаточная) дельтовидной мышцы, сокращаясь, разгибает и супинирует плечо, поднятую руку опускает. Средняя часть (акромиальная) мышцы отводит руку.

Иннервация: подмышечный нерв (C_5-C_8).

Кровоснабжение: задняя артерия, огибающая плечевую кость, грудо-акромиальная артерия.

Надостная мышца (m.supraspinátus) начинается на задней поверхности лопатки, над ее остью и на надостной фасции. Мышечные пучки идут в латеральном направлении и прикрепляются к нижней части большого бугорка плечевой кости (рис. 250). Часть пучков вплетается в капсулу плечевого сустава.

Функция: отводит плечо, оттягивает капсулу плечевого сустава, предохраняя ее от ущемления.

Иннервация: надлопаточный нерв (C_5-C_6).

Кровоснабжение: надлопаточная артерия, артерия, огибающая лопатку.

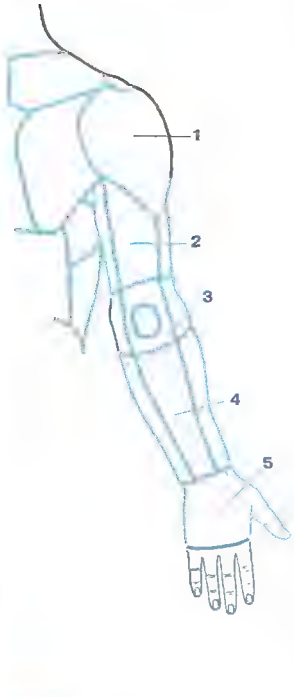

248 **Области верхней конечности. Вид сзади**

1 — дельтовидная область; 2 — задняя область плеча; 3 - задняя локтевая область; 4 — задняя область предплечья; 5 — тыл кисти.

1 — régio deltoídea; 2 — régio bráchii postérior; 3 — régio cúbiti postérior; 4 — régio antebráchii postérior; 5 — dórsum mánus.

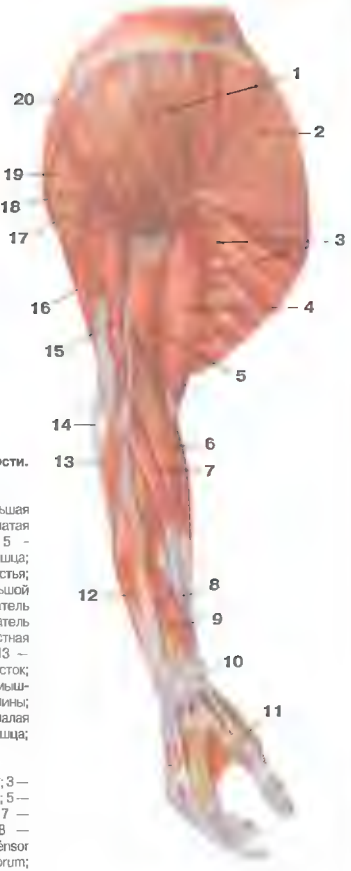

249 **Мышцы верхней конечности. Вид сбоку**

1 — дельтовидная мышца; 2 — большая грудная мышца; 3 — передняя зубчатая мышца; 4 — *двуглавая мышца плеча*; 5 - плечевая мышца; 6 — плечелучевая мышца; 7 - длинный лучевой разгибатель запястья; 8 — длинная мышца, отводящая большой палец кисти; 9 — короткий разгибатель большого пальца кисти; 10 — удерживатель разгибателей; 11 — I тыльная межкостная мышца; 12 — разгибатель пальцев; 13 — локтевая мышца; 14 — локтевой отросток; 15 — латеральная головка трехглавой мышцы плеча; 16 — широчайшая мышца спины; 17 — большая круглая мышца; 18 — малая круглая мышца; 19 — подостная мышца; 20 — трапециевидная мышца.

1 — m. deltoideus; 2 — m. pectorális májor; 3 — m. serrátus antérior; 4 — m. biceps bráchii; 5 — m. brachiális; 6 — m. brachioradiális; 7 — m. exténsor cárpi radiális lóngus; 8 — m. abdúctor póllicis lóngus; 9 — m. exténsor póllicis brévis; 10 — retináculum extensórum; 11 — m. interósseum dorsális I; 12 — m. exténsor digitórum; 13 — m. ancóneus; 14 olecránon; 15 cáput laterále m. tricipitis bráchii; 16 — m. latissimus dórsi; 17 — m. téres májor; 18 — m. téres minor; 19 — m. infraspinátus; 20 m. trapézius.

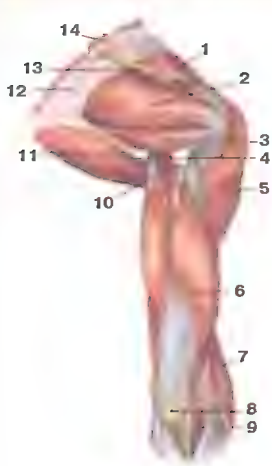

250 **Мышцы плечевого пояса. Вид сзади**

1 — надостная мышца; 2 — подостная мышца; 3 — малая круглая мышца; 4 — большая круглая мышца; 5 — дельтовидная мышца; 6 — латеральная головка трехглавой мышцы плеча; 7 — плечелучевая мышца; 8 — локтевой отросток; 9 — локтевая мышца; 10 — четырехстороннее отверстие; 11 — трехстороннее отверстие; 12 — подостная фасция; 13 — ость лопатки; 14 — надостная фасция.

1 — m. supraspinátus; 2 — m. infraspinátus; 3 — m. téres minor; 4 — m. téres májor; 5 — m. deltoideus; 6 — cáput laterále m. tricípitis bráchii; 7 — m. brachioradiális; 8 — olecránon; 9 — m. anconéus; 10 — forámen quadrilatérum; 11 — forámen trilatérum; 12 — fáscia infraspináta; 13 — spina scápulae; 14 — fáscia supraspináta.

251 **Поддельтовидная и другие синовиальные сумки плечевого пояса. Вид спереди**

1 — поддельтовидная сумка; 2 — подакромиальная сумка; 3 — подключовидная сумка; 4 — подлопаточная мышца; 5 — межбугорковое синовиальное влагалище; 6 — сухожилие длинной головки двуглавой мышцы плеча; 7 — подсухожильная сумка широчайшей мышцы спины; 8 — подсухожильная сумка большой грудной мышцы; 9 — большая круглая мышца; 10 — клювовидно-плечевая мышца; 11 — двуглавая мышца плеча; 12 — дельтовидная мышца.

1 — búrsa subdeltoídea; 2 — búrsa subacromiális; 3 — búrsa subcoracoídea; 4 — m. subscapulâris; 5 — vagina synoviális intertuberculâris; 6 — téndo cápitis lóngi m. bicípitis brâchii; 7 — búrsa subtendínea m. latíssimus dórsi; 6 — búrsa subtendínea m. pectorális majóris; 9 — m. téres májor; 10 — m. coracobrachiális; 11 — m. biceps brâchii; 12 — m. deltoideus.

252 **Подостная мышца и другие мышцы плечевого пояса. Вид сзади**

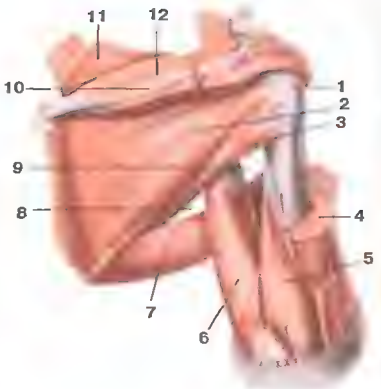

1 - большой бугорок; 2 — подостная мышца; 3 — малая круглая мышца; 4 — дельтовидная мышца (отрезана); 5 — латеральная головка трехглавой мышцы плеча; 6 — длинная головка трехглавой мышцы плеча; 7 — большая круглая мышца; 8 — трехстороннее отверстие; 9 — четырехстороннее отверстие; 10 — ость лопатки; 11 — надостная мышца; 12 — трапециевидная мышца.

1 — tubérculum május húmeri; 2 — m. infraspinátus; 3 — m. téres minor; 4 — m. deltoideus (отрезана); 5 — cáput laterále m. tricipitis bráchii; 6 — cáput lóngum m. tricipitis bráchii; 7 — m. téres májor; 8 — forámen trilatérum; 9 — forámen quadrilatérum; 10 — spina scápulae; 11 — m. supraspinátus; 12 — m. trapézius.

Подостная мышца (m.infraspinátus) берет начало на задней поверхности лопатки (ниже ости лопатки) и на подостной фасции. Идет латерально и позади плечевого сустава, прикрепляется к большому бугорку плечевой кости, ниже сухожилия надостной мышцы (рис. 252). Часть сухожильных пучков вплетается в капсулу плечевого сустава. Под сухожилием этой мышцы имеется *подсухожильная сумка подостной мышцы* (búrsa subtendínea músculi infraspináti).

Функция: поворачивает плечо кнаружи (супинирует плечо), оттягивает капсулу сустава.

Иннервация: надлопаточный нерв (C_5-C_6).

Кровоснабжение: артерия, огибающая лопатку, надлопаточная артерия.

Малая круглая мышца (m.téres minor) начинается на латеральном крае лопатки и подостной фасции. Прикрепляется к большому бугорку плечевой кости ниже сухожилия подостной мышцы (см. рис. 252). Малая круглая мышца внизу прилежит к подостной мышце, сзади прикрыта лопаточной частью дельтовидной мышцы.

Функция: поворачивает плечо кнаружи (супинирует плечо), оттягивает капсулу плечевого сустава.

Иннервация: подмышечный нерв (C_6-C_8).

Кровоснабжение: артерия, огибающая лопатку.

Большая круглая мышца (m.téres májor) начинается на нижней части латерального края лопатки и на подостной фасции. Мышечные пучки идут вдоль латерального края лопатки, пересекая с медиальной стороны плечевую кость на уровне ее хирургической шейки. Прикрепляется мышца к гребню малого бугорка плечевой кости, дистальнее и сзади места прикрепления сухожилия широчайшей мышцы спи-

ны (см. рис. 250). В этом месте имеется *подсухожильная сумка большой круглой мышцы* (búrsa subtendínea músculi téretis majóris).

Функция: при фиксированной лопатке разгибает плечо, поворачивает его кнутри (пронирует его). Поднятую руку приводит к туловищу. При укрепленной плечевой кости тянет нижний угол лопатки кнаружи и кпереди.

Иннервация: подлопаточный нерв (C_5-C_6).

Кровоснабжение: подлопаточная артерия.

Подлопаточнвя мышца (m.subscapuláris), мощная, толстая, почти треугольной формы. Начинается непосредственно на всей поверхности подлопаточной ямки и на латеральном крае лопатки. Прикрепляется к малому бугорку и гребню малого бугорка плечевой кости (рис. 253). Под сухожилием мышцы имеется *подсухожильная сумка подлопаточной мышцы* (búrsa subtendínea músculi subscapuláris), часто сообщающаяся с капсулой плечевого сустава.

Функция: пронирует плечо, приводит его к туловищу

Иннервация: подлопаточный нерв (C_5-C_6).

Кровоснабжение: подлопаточная артерия.

Мышцы свободной части верхней конечности

Мышцы плеча

Мышцы плеча подразделяют на две группы — переднюю (сгибатели) и заднюю (разгибатели).

Переднюю группу составляют три мышцы: клювовидно-плечевая, двуглавая плеча и плечевая мышцы; заднюю — трехглавая мышца плеча и локтевая мышца.

Передняя группа мышц плеча

Клювовидно-плечевая мышца (m.coracobrachiális) начинается на верхушке клювовидного отростка, переходит в плоское сухожилие, которое прикрепляется ниже гребня малого бугорка к плечевой кости (рис. 254).

Функция: сгибает плечо в плечевом суставе и приводит его к туловищу. Участвует в повороте плеча кнаружи (если плечо пронировано), а при фиксированном плече тянет лопатку вперед и книзу.

Иннервация: плечевое сплетение, мышечные ветви (C_5-C_8).

Кровоснабжение: передняя и задняя артерии, огибающие плечевую кость.

Двуглавая мышца плеча (m.biceps bráchii) имеет две головки — короткую и длинную.

Короткая головка (cáput bréve) начинается на верхушке клювовидного отростка лопатки, а *длинная головка* (cáput lóngum) — на надсуставном бугорке лопатки. На уровне середины плеча обе головки соединяются в общее веретенообразное брюшко, которое переходит в сухожилие, прикрепляющееся к бугристости лучевой кости. От переднемедиальной поверхности сухожилия отдвляется хорошо развитая фиброзная пластинка — *апоневроз двуглавой мышцы плеча* (aponeurósis músculi bicipitis bráchii), пучки которого вплетаются в фасцию предплечья.

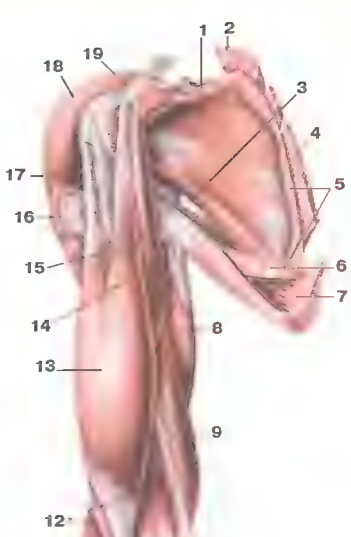

253 **Подлопаточная мышца и передняя группа мышц правого плеча. Вид спереди**

1 — подлопаточная мышца; 2 — мышца, поднимающая лопатку (отрезана); 3 — трехстороннее отверстие; 4 — большая ромбовидная мышца (отрезана); 5 — передняя зубчатая мышца (отрезана); 6 — большая круглая мышца; 7 — широчайшая мышца спины; 8 — длинная головка трехглавой мышцы плеча; 9 — медиальная головка трехглавой мышцы плеча; 10 — локтевая ямка; 11 — плечелучевая мышца; 12 — плечевая мышца; 13 — двуглавая мышца плеча; 14 — клювовидно-плечевая мышца; 15 — короткая головка двуглавой мышцы плеча; 16 — большая грудная мышца; 17 — длинная головка двуглавой мышцы плеча; 18 — дельтовидная мышца; 19 — малая грудная мышца.

1 — m. subscapularis; 2 — m. levator scapulae (отрезана); 3 — foramen trilaterum; 4 — m. rhomboideus major (отрезана); 5 — m. serratus anterior (отрезана); 6 — m. teres major; 7 — m. latissimus dorsi; 8 — caput longum m. tricipitis brachii; 9 — caput mediale m. tricipitis brachii; 10 — fossa cubiti; 11 — m. brachioradialis; 12 — m. brachialis; 13 — m. biceps brachii; 14 — m. coracobrachialis; 15 — caput breve m. bicipitis brachii; 16 — m. pectoralis major; 17 — caput longum m. bicipitis brachii; 18 — m. deltoideus; 19 — m. pectoralis minor

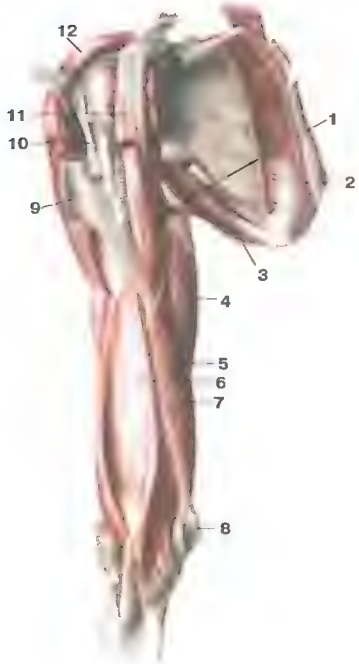

254 **Клювовидно-плечевая и другие мышцы плеча. Двуглавая мышца плеча удалена. Вид спереди**

1 — клювовидно-плечевая мышца; **2** — подлопаточная мышца (отрезана); **3** — большая круглая мышца; **4** — длинная головка трехглавой мышцы плеча; **5** — медиальная головка трехглавой мышцы плеча; **6** — плечевая мышца; **7** — медиальная межмышечная перегородка плеча; **8** — медиальный надмыщелок; **9** — большая грудная мышца (отрезана); **10** — сухожилие длинной головки двуглавой мышцы плеча; **11** — короткая головка двуглавой мышцы плеча; **12** — дельтовидная мышца.

1 — m. coracobrachiális; **2** — m. subscapulāris (отрезана); **3** — m. téres májor; **4** — cáput lóngum m. tricipitis brāchii; **5** — cáput mediále m. tricipitis brāchii; **6** — m. brachiālis; **7** — séptum intermusculáre brāchii mediále; **8** — epicóndylus mediālis; **9** — m. pectorālis májor (отрезана); **10** — tendo m. bicipitis brāchii cáput lóngi; **11** — cáput bréve m. bicipitis brāchii; **12** — m. deltoideus.

Функция: сгибает плечо в плечевом суставе; сгибает предплечье в локтевом суставе; повернутое внутрь предплечье поворачивает кнаружи (супинация).

Иннервация: плечевое сплетение, мышечные ветви (C_5-C_8).

Кровоснабжение: верхняя и нижняя коллатеральные локтевые артерии, плечевая артерия, возвратная лучевая артерия.

Плечевая мышца (m.brachiális) начинается на нижних двух третях тела плечевой кости, медиальной и латеральной межмышечных перегородках плеча. Прикрепляется к бугристости локтевой кости.

Функция: сгибает предплечье в локтевом суставе.

Иннервация: плечевое сплетение, мышечныв ветви (C_5-C_8).

Кровоснабжение: верхняя и нижняя коллатеральные локтевые артерии, плечевая артерия, возвратная лучевая артерия.

Задняя группа мышц плеча

Трехглавая мышца плеча (m.triceps bráchii) (см. рис. 250) имеет три головки: латеральную, медиальную и длинную. *Латеральная головка* (cáput laterále) начинается на наружной поверхности плечевой кости, а также на задней поверхности латеральной межмышечной перегородки плеча. *Медиальная головка* (cáput mediále) начинается также на медиальной и латеральной межмышечных перегородках плеча ниже борозды лучевого нерва. *Длинная головка* (cáput lóngum) начинается выраженным сухожилием на подсуставном бугорке лопатки и, продолжаясь в мышечное брюшко, соединяется с пучками латеральной и медиальной головок. Образовавшаяся в результате соединения трех головок мышца переходит в плоское широкое сухожилие, которое прикрепляется к локтевому отростку локтевой кости, а также вплетается в капсулу локтевого сустава и в фасцию предплечья.

Функция: разгибает предплечье в локтевом суставе; длинная головка действует также на плечевой сустав, участвуя в разгибании и приведении плеча к туловищу.

Иннервация: Плечевое сплетение, лучевой нерв (C_5-C_8).

Кровоснабжение: задняя артерия, огибающая плечевую кость, глубокая артерия плеча, верхняя и нижняя коллатеральные локтевые артерии.

Локтевая мышца (m.anconéus), треугольной формы, начинается на задней поверхности латерального недмыщелка плеча; прикрепляется к латеральной поверхности локтевого отростка, зедней поверхности проксимальной части локтевой кости и к фасции предплечья.

Функция: участвует в разгибании предплечья.

Иннервация: плечевое сплетение, лучевой нерв (C_6-C_8)

Кровоснабжение: межкостная возвратная артерия.

Мышцы предплечья

Мышцы предплечья подразделяются на переднюю (сгибатели) и заднюю (разгибатели) группы. Переднюю группу образуют свмь сгибателей кисти и пальцев и два пронатора, заднюю — девять разгибателей кисти и пальцев и одна мышца-супинатор

Передняя группа мышц предплечья

Передние мышцы предплечья (сгибатели) располагаются в четыре слоя (рис. 255). Первый — поверхностный слой (со стороны лучевой кости) образуют следующие мышцы: плечелучевая мышца, круглый пронатор, лучевой сгибатель запястья, длинная ладонная мышца, локтевой сгибатель запястья; второй слой: поверхностный сгибатель пальцев; третий слой образуют две мышцы: глубокий сгибатель пальцев (на локтевой стороне) и длинный сгибатель большого пальца (со стороны лучевой кости); самый глубокий четвертый слой представлен квадратным пронатором.

Первый (поверхностный) слой мышц предплечья

Плечелучевая мышца (m.brachioradiális) начинается на латеральном надмыщелковом гребне плечевой кости и латеральной межмышечной перегородке плеча, а прикрепляется к латеральной поверхности дистального конца лучевой кости. Мышца ограничивает локтевую ямку с латеральной стороны.

Функция: сгибает предплечье в локтевом суставе, поворачивает лучевую кость, устанавливает кисть в среднем между пронацией и супинацией положении.

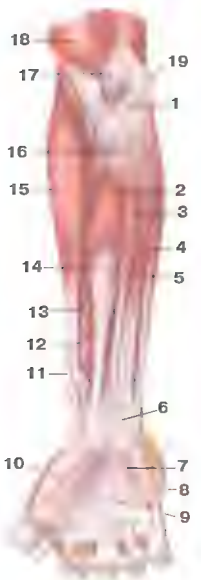

Мышцы передней стороны предплечья. Поверхностный слой. Вид спереди

1 — круглый пронатор; 2 — лучевой сгибатель запястья; 3 — длинная ладонная мышца; 4 — поверхностный сгибатель пальцев; 5 — локтевой сгибатель запястья; 6 — удерживатель сгибателей; 7 — короткая ладонная мышца; 8 — возвышение мизинца; 9 — ладонный апоневроз; 10 — возвышение большого пальца; t1 — сухожилие длинной мышцы, отводящей большой палец кисти; 12 — длинный сгибатель большого пальца кисти; 13 — поверхностный сгибатель пальцев; t4 — лучевой сгибатель запястья; 15 — плечелучевая мышца; 16 — апоневроз двуглавой мышцы плеча; 17 — плечевая мышца; 18 — двуглавая мышца плеча; 19 — локтевой отросток.

1 — m. pronátor tères; 2 — m. flexor cárpi radiális; 3 — m. palmáris lóngus; 4 — m. flexor digitórum superficiális; 5 — m. flexor cárpi ulnáris; 6 — retináculum flexórum; 7 — m. palmáris brevis; 8 — hypothénar; 9 — aponeurósis palmáris; 10 — thénar; 11 — tendo m. abdúctoris póllicis lóngi; 12 — m. flexor póllicis lóngus; 13 — m. flexor digitórum supsrficiális; 14 — m. flexor cárpi radiális; 15 — m. brachioradiális; 16 — aponeurósis m. bicipitis brachii; 17 — m. brachiális; 18 — m. biceps brachii; 19 — olecránon.

Иннервация: плечевое сплетение, лучевой нерв (C_5-C_8).

Кровоснабжение: лучевая артерия, коллатеральная лучевая артерия, возвратная лучевая артерия.

Круглый пронатор (m.pronátor téres) — самая короткая из мышц поверхностного слоя. У места начала разделена на две неравные части: плечевую и локтевую. Плечевая часть начинается на: 1) медиальном надмыщелке плеча; 2) фасции предплечья; 3) медиальной межмышечной перегородке плеча и на пластинке фасции, отделяющей мышцу от лучевого сгибателя запястья. Локтевая часть берет начало глубже — на венечном отростке локтевой кости. Мышца прикрепляется плоским сухожилием на середине латеральной поверхности лучевой кости.

Функция: действуя на проксимальный и дистальный лучелоктевые суставы, поворачивает в локтевую сторону (медиально) предплечье вместе с кистью (пронация); участвует также в сгибании предплечья в локтевом суставе.

Иннервация: срединный нерв, плечевое сплетение (C_5-Th_1).

Кровоснабжение: плечевая артерия, локтевая артерия, лучевая артерия.

Лучевой сгибатель запястья (m.flexor cárpi radiális) начинается на медиальном надмыщелке плеча, на фасции и медиальной межмышечной перегородке плеча, а прикрепляется к основанию II (частично III) пястной кости.

Функция: сгибает запястье; действуя вместе с лучевым разгибателем кисти, может отводить последнюю в латеральную сторону.

Иннервация. плечевое сплетение, срединный нерв (C_5-Th_1).

Кровоснабжение: плечевая артерия, локтевая артерия, лучевая артерия.

Длинная ладонная мышца (m.palmáris lóngus) начинается на медиальном надмыщелке плеча, фасции и прилежащих мышечных перегородках предплечья. Имеет веретенообразное короткое мышечное брюшко, которое на середине предплечья переходит в плоское длинное сухожилие, вплетающееся в проксимальный отдел ладонного апоневроза. Иногда мышца отсутствует.

Функция: натягивает ладонный апоневроз, одновременно участвует в сгибании кисти.

Иннервация: плечевое сплетение, срединный нерв (C_5-Th_1).

Кровоснабжение: лучевая артерия.

Локтевой сгибатель запястья (m. flexor cárpi ulnáris) начинается двумя головками — плечевой и локтевой. *Плечевая головка* берет начало на медиальном надмыщелке и медиальной межмышечной перегородке плеча. *Локтевая головка* начинается глубже — на глубокой пластинке (листке) фасции предплечья, медиальном крае локтевого отростка, заднем крае локтевой кости. Обе головки сливаются, и далее мышца направляется к ледонной поверхности кисти и переходит в длинное сухожилие, которое прикрепляется к гороховидной кости. Часть пучков сухожилия продолжается ниже, образуя гороховидно-крючковую связку; прикрепляется к крючку крючковидной кости, гороховидно-пястной связке и к основанию V пястной кости.

Функция: сгибает запястье (вместе с лучевым сгибателем запястья), при одновременном сокращении с локтевым разгибателем запястья приводит кисть.

Иннервация: плечевое сплетение, локтевой нерв (C_7-C_8).

Кровоснабжение: верхняя и нижняя коллатеральные локтевые артерии, локтевая артерия.

Второй слой мышц предплечья

Поверхностный сгибатель пальцев (m. flexor digitorum superficialis) (рис. 256) начинается двумя головками — плече-локтевой и лучевой, соединенных в виде мостика сухожильным растяжением.

Плече-локтевая головка (caput humeroulnare) начинается на медиальном надмыщелке плеча, фасции предплечья, локтевой коллатеральной связке и на медиальном крае венечного отростка локтевой кости. *Лучевая головка* (caput radiale) меньшая, начинается на проксимальных двух третях переднего края лучевой кости. В проксимальном отделе предплечья обе головки соединяются и образуют общее брюшко мышцы, которое в середине предплечья снова разделяется на четыре части, переходящие в дистальной трети предплечья в отдельные сухожилия. Последние, пройдя через канал запястья, направляются к ладонной поверхности II-V пальцав и прикрепляются к основанию средних фаланг.

На уровне середины проксимальной фаланги каждое сухожилие поверхностного сгибателя пальцев расщепляется на две ножки, между которыми проходит соответствующее сухожилие глубокого сгибателя пальцев. Часть их пучков перекрещивает-

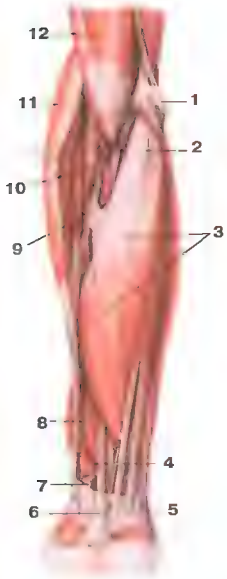

256 **Поверхностный сгибатель пальцев. Вид спереди. Круглый пронатор, лучевой сгибатель запястья и длинная ладонная мышца удалены**

1 - медиальный надмыщелок плечевой кости; 2 - плече-локтевая головка поверхностного сгибателя пальцев; 3 — поверхностный сгибатель пальцев; 4 — квадратный пронатор; 5 — фасция предплечья; 6 — сухожилие длинной ладонной мышцы; 7 — сухожилие лучевого сгибателя запястья; 8 — длинный сгибатель большого пальца кисти; 9 — лучевая головка поверхностного сгибателя пальцев; 10 — супинатор; 11 — плече-лучевая мышца; 12 — плечевая мышца.

1 — epicóndylus mediális húmeri; 2 — m. flexor digitórum superficiális (caput humeroulnáre); 3 — m. flexor digitórum superficiális; 4 — m pronátor quadrátus; 5 — fáscia antebráchii; 6 — téndo m. psimméris lóngi; 7 — téndo m. flexóris cárpi radiális; 8 — m. flexor póllicis lóngus; 9 — m. flexor digitórum supsrficiális (caput radiále); 10 — m.supinátor; 11 — m. brachioradiális; 12 — m. brachiális.

ся дорсально от сухожилия глубокого сгибателя пальцев, образуя *перекрест сухожилий* (chiásma tendínum).

Функция: сгибает средние фаланги II-V пальцев (вместе с ними и сами пальцы), участвует в сгибании кисти.

Иннервация: плечевое сплетение, срединный нерв (C_5-Th_1).

Кровоснабжение: лучевая артерия, локтевая артерия.

Третий слой мышц предплечья

Глубокий сгибатель пальцев (m. fléxor digitórum profúndus) начинается на проксимальных двух третях передней поверхности локтевой кости и межкостной перепонке предплечья. Четыре сухожилия мышцы вместе с сухожилиями поверхностного сгибателя пальцев вступают в канал запястья (рис. 257). На уровне проксимальных фаланг сухожилия глубокого сгибателя пальцев проходят между расщепленными сухожилиями поверхностного сгибателя пальцев и прикрепляются к основанию дистальных фаланг II-V пальцев.

257 **Глубокий сгибатель пальцев. Вид спереди. Поверхностные мышцы предплечья удалены**

1 - медиальный надмыщелок плечевой кости; 2 — глубокий сгибатель пальцев; 3 — локтевой сгибатель запястья; 4 — сухожилие поверхностного сгибателя пальцев; 5 — фасция предплечья; 6 — сухожилие длинной ладонной мышцы; 7 — квадратный пронатор; 8 — длинный сгибатель большого пальца кисти; 9 — лучевая головка поверхностного сгибателя пальцев; 10 — круглый пронатор; 11 — плече-лучевая мышца; 12 — супинатор; 13 — плечевая мышца

1 — epicóndylus mediális húmeri; 2 — m. fléxor digitórum profúndus; 3 — m. fléxor cárpi ulnáris; 4 — téndo m. flexoris digitórum superficiális; 5 — fáscia antebráchii; 6 — téndo m. palmáris lóngi; 7 — m. pronátor quadrátus; 8 — m. fléxor póllicis lóngus; 9 — cáput radiále m. flexoris digitórum superficiális; 10 — m. pronátor téres; 11 — m. brachioradiális; 12 — m. supinátor; 13 — m. brachiális.

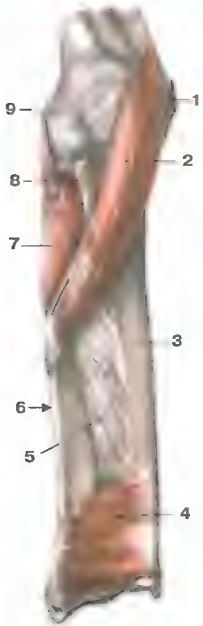

258 **Квадратный пронатор и круглый пронатор. Другие мышцы передней стороны предплечья удалены. Вид спереди**

1 — медиальный надмыщелок; 2 — круглый пронатор; 3 — локтевая кость; 4 — квадратный пронатор; 5 — межкостная перепонка предплечья; 6 — лучевая кость; 7 — супинатор; 8 — сухожилие двуглавой мышцы плеча; 9 — суставная капсула.

1 — epicóndylus mediális; 2 — m. pronátor téres; 3 — úlna; 4 — m. pronátor quadrátus; 5 — membrána interóssea antebráchii; 6 — rádius; 7 — m. supinátor; 8 — téndo m. bicípitis bráchii; 9 — cápsula articulária.

Функция: сгибает дистальные фаланги II-V пальцев (вместе с ними и сами пальцы); участвует в сгибании кисти в лучезапястном суставе.

Иннервация: плечевое сплетение, локтевой нерв, срединный нерв (C_5-Th_1).

Кровоснабжение: локтевая артерия, лучевая артерия.

Длинный сгибатель большого пальца кисти (m.flexor pollicis longus) начинается на передней поверхности лучевой кости и прилежащей части межкостной перепонки предплечья на протяжении от уровня бугристости лучевой кости до верхнего края квадратного пронатора. Сухожилие мышцы на ладони проходит между двумя головками короткого сгибателя большого пальца кисти и прикрепляется к основанию дистальной фаланги большого пальца.

Функция: сгибает дистальную фалангу большого пальца кисти (вместе с ней и сам палец); участвует в сгибании кисти.

Иннервация: плечевое сплетение, срединный нерв (C_5-Th_1).

Кровоснабжение: передняя межкостная артерия.

Четвертый (глубокий) слой мышц предплечья

Квадратный пронатор (m.pronator quadratus) (рис. 258) — плоская мышца с поперечно ориентированными пучками. Мышца начинается от переднего края и передней поверхности нижней трети тела локтевой кости, проходя в поперечном направлении, прикрепляется к передней поверхности дистальной трети тела лучевой кости.

Функция: поворачивает кнутри (пронирует) предплечье и кисть.

Иннервация: плечевое сплетение, срединный нерв (C_5-Th_1).

Кровоснабжение: передняя межкостная артерия.

Задняя группа мышц предплечья

Мышцы предплечья, составляющие заднюю группу, разделяются на два слоя — поверхностный и глубокий. К *поверхностному слою* относятся длинный лучевой разгибатель запястья, короткий лучевой разгибатель запястья, разгибатель пальцев, разгибатель мизинца, локтевой разгибатель запястья (рис. 259). *Глубокий слой* образуют супинатор, длинная мышца, отводящая большой палец кисти, короткий разгибатель большого пальца кисти, длинный разгибатель большого пальца кисти, разгибатель указательного пальца.

Поверхностный слой мышц предплечья

Длинный лучевой разгибатель запястья (m.exténsor cárpi radiális lóngus) начинается мышечными пучками на латеральном надмыщелке плечевой кости и латеральной межмышечной перегородке плеча. На середине предплечья мышца переходит в плоское сухожилие, которое, пройдя под удерживателем разгибателей, прикрепляется к основанию II пястной кости.

Функция: сгибает предплечье (незначительно), разгибает кисть; при одновременном сокращении с лучевым сгибателем запястья отводит кисть латерально.

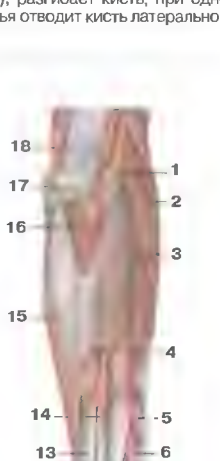

259 **Мышцы задней стороны предплечья. Вид сзади**

1 — латеральный надмыщелок; 2 — длинный лучевой разгибатель запястья; 3 — короткий лучевой разгибатель запястья; 4 — разгибатель пальцев; 5 — длинная мышца, отводящая большой палец кисти; 6 — короткий разгибатель большого пальца кисти; 7 — удерживатель разгибателей; 8 — сухожилие мышцы-длинного разгибателя большого пальца кисти; 9 — сухожилие разгибателя указательного пальца; 10 — сухожилия разгибателя пальцев; 11 — межсухожильные соединения; 12 — сухожилие разгибателя мизинца; 13 — локтевой разгибатель запястья; 14 — разгибатель мизинца; 15 — локтевой разгибатель запястья; 16 — локтевая мышца; 17 — локтевой отросток; 18 — трехглавая мышца плеча.

1 — epicóndylus laterális; 2 — m. exténsor cárpi radiális lóngus; 3 — m. exténsor cárpi radiális brévis; 4 — m. exténsor digitórum; 5 — m. abdúctor póllicis lóngus; 6 — m. exténsor póllicis brévis; 7 — retináculum extensórum; 8 — m. exténsor póllicis lóngus; 9 — téndo m. exténsoris indícis; 10 — téndines m. exténsoris digitórum; 11 — connéxus intertendíneus; 12 téndo m. exténsoris digiti minimi; 13 — m. exténsor cárpi ulnáris; 14 — m. exténsor digiti minimi; 15 — m. flǽxor cárpi ulnáris; 16 — m. ancóneus; 17 — olecránon; 18 — m. triceps bráchii.

Иннервация: плечевое сплетение, лучевой нерв (C_5-C_8).

Кровоснабжение: коллатеральная лучевая артерия, возвратная лучевая артерия, лучевая артерия.

Короткий лучевой разгибатель запястья (m.extensor carpi radialis brevis) начинается на латеральном надмыщелке плечевой кости, лучевой коллатеральной связке, фасции предплечья. Прикрепляется к тыльной поверхности основания III пястной кости.

Функция: разгибает кисть, при одновременном сокращении вместе с лучевым сгибателем запястья отводит кисть

Иннервация: плечевое сплетение, лучевой нерв (C_5-C_8).

Кровоснабжение: коллатеральная лучевая артерия, возвратная лучевая артерия.

Разгибатель пальцав (m.extensor digitorum) располагается медиальнее разгибателя мизинца, начинается на латеральном надмыщелке и на фасции предплечья. Вблизи лучезапястного сустава разделяется на четыре сухожилия, которые проходят в общем синовиальном влагалище и прикрепляются к тыльной стороне II-V пальцев, образуя сухожильные растяжения. Средние пучки сухожильного растяжения прикрепляются к основанию средней фаланги, а боковые — к дистальной фаланге. На уровне головок пястных костей сухожилия разгибателя пальцев соединены друг с другом косо ориентированными фиброзными пучками — *межсухожильными соединениями* (connexus intertendinei) (рис. 260).

Функция: разгибает II-V пальцы, участвует в разгибании кисти в лучезапястном суставе.

Иннервация: плечевое сплетение, лучевой нерв (C_5-C_8).

Кровоснабжение: задняя межкостная артерия.

Разгибатель мизинца (m.extensor digiti minimi) имеет общее начало с разгибателем пальцев. Тонкое сухожилие этой мышцы проходит в отдельном синовиальном влагалище и прикрепляется на тыльной стороне мизинца к основаниям его средней и дистальной фаланг (пучки сухожилия мышцы соединены с сухожилием разгибателя пальцев).

Функция: разгибает мизинец.

Иннервация: лучевой нерв (C_8-C_8).

Кровоснабжение: задняя межкостная артерия.

Локтевой разгибатель запястья (m.extensor carpi ulnaris) начинается на латеральном надмыщелке плечевой кости, задней поверхности локтевой кости, капсуле локтевого сустава, фасции предплечья. Прикрепляется к задней поверхности основания V пястной кости. Сухожилие мышцы проходит отдельно в синовиальном влагалище.

Функция: разгибает кисть; действуя совместно с локтевым сгибателем запястья, приводит кисть.

Иннервация: плечевое сплетение, лучевой нерв (C_6-C_8).

Кровоснабжение: задняя межкостная артерия.

Глубокий слой мышц предплечья

Супинатор (m.supinator) (рис. 261) начинается на латеральном надмыщелке плечевой кости, лучевой коллатеральной связке, кольцевой связке лучевой кости, гребне супинатора и на локтевой кости

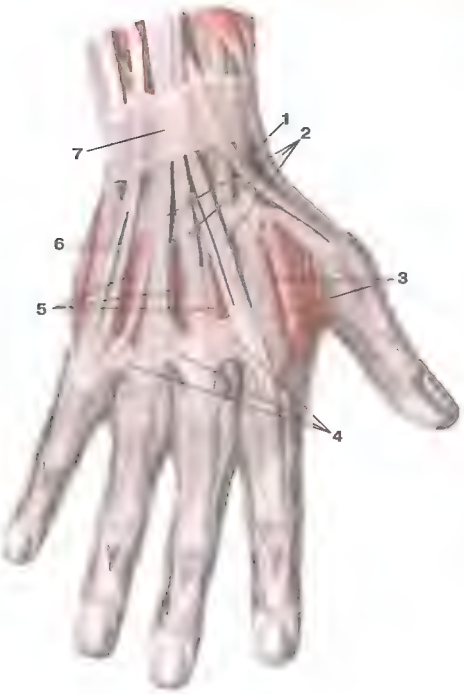

260 **Сухожилия длинных разгибателей пальцев на тыльной стороне кисти. Вид сзади**

1 — сухожилие мышцы — длинного разгибателя большого пальца кисти; 2 — сухожилия разгибателя пальцев; 3 — первая тыльная межкостная мышца; 4 — межсухожильные соединения; 5 — тыльные межкостные мышцы; 6 — сухожилие разгибателя мизинца; 7 — удерживатель разгибателей.

1 — tendo m. extensoris pollicis longus; 2 — tendinis m. extensoris digitorum; 3 — m. interosseus dorsalis I; 4 — connexus intertendinei; 5 — mm. interossei dorsales; 6 — tendo m. extensoris digiti minimi; 7 — retinaculum extensorum.

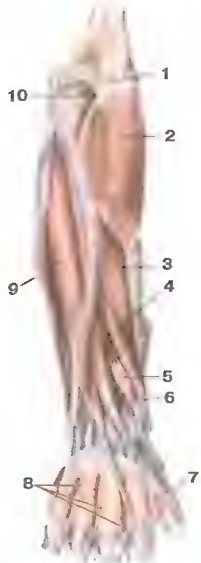

251 **Мышца-супинатор и другие глубокие мышцы задней стороны предплечья. Вид сзади**

1 — латеральный надмыщелок; 2 — супинатор; 3 — длинная мышца, отводящая большой палец кисти; 4 — длинный разгибатель большого пальца кисти; 5 — короткий разгибатель большого пальца кисти; 6 — разгибатель указательного пальца; 7 — первая тыльная межкостная мышца; 8 — тыльные межкостные мышцы; 9 — глубокий сгибатель пальцев; 10 — локтевой отросток

1 — epicóndylus laterális; 2 — m. supinátor; 3 — m. abdúctor póllicis lóngus; 4 — m. exténsor póllicis lóngus; 5 — m. exténsor póllicis brévis; 6 — m. exténsor indícis; 7 — m. interósseus dorsális I; 8 — mm. interóssei dorsáles; 9 — m. flexor digitórum profúndus; 10 — olecránon.

Мышца проходит косо в латеральном направлении и прикрепляется к латеральной поверхности проксимальной трети лучевой кости.

Функция: поворачивает кнаружи (супинирует) лучевую кость вместе с кистью.

Иннервация: плечевое сплетение, лучевой нерв (C_6-C_8).

Кровоснабжение: возвратная лучевая артерия, возвратная межкостная артерия, лучевая артерия.

Длинная мышца, отводящая большой палец кисти (m.abdúctor póllicis lóngus), начинается на задней поверхности локтевой кости, задней поверхности лучевой кости и на межкостной перепонке предплечья. Сухожилие ее проходит вместе с сухожилием короткого разгибателя большого пальца кисти в одном синовиальном влагалище и прикрепляется к тыльной поверхности основания I пястной кости.

Функция: отводит большой палец кисти; принимает участие в отведении кисти.

Иннервация: плечевое сплетение, лучевой нерв (C_5-C_8).

Кровоснабжение: задняя межкостная артерия, лучевая артерия.

Короткий разгибатель большого пальца кисти (m.exténsor póllicis brévis) начинается на задней поверхности лучевой кости, на межкостной перепонке предплечья. Его сухожилие проходит вместе с сухожилием длинной мышцы, отводящей большой палец кисти, в одном синовивльном влагалище и прикрепляется к основанию проксимальной фаланги большого пальца кисти.

Функция: разгибает проксимальную фалангу (вместе с ней и палец), отводит большой палец кисти.

Иннервация: плечевое сплетение, лучевой нерв (C_5-C_8).

Кровоснабжение: задняя межкостная артерия, лучевая артерия.

Длинный разгибатель большого пальца кисти (m.exténsor póllicis lóngus) начинается на латеральной стороне задней поверхности локтевой кости, на межкостной перепонке предплечья. Сухожилие длинного разгибателя большого пальца кисти проходит в отдельном синовиальном влагалище и прикрепляется к основанию дистальной фаланги большого пальца кисти.

Функция: разгибает большой палец кисти.

Иннервация: лучевой нерв (C_5-C_8).

Кровоснабжение: задняя межкостная артерия, лучевая артерия.

Разгибатель указательного пальца (m.exténsor indícis) начинается на задней поверхности локтевой кости и на межкостной перепонке предплечья. Сухожилие мышцы проходит вместе с сухожилиями разгибателей пальцев в общем синовиальном влагалище и прикрепляется к задней поверхности проксимальной фаланги указательного пальца (сухожилие мышцы сращено с пучками сухожилий разгибателя пальцев).

Функция: разгибает указательный палец.

Иннервация: плечевое сплетение, лучевой нерв (C_6-C_8).

Кровоснабжение: задняя межкостная артерия.

Мышцы кисти

Мышцы кисти (рис. 262) разделяются на три группы: 1) мышцы большого пальца (латеральная группа), образующие в латеральной области ладони хорошо выраженное возвышение большого пальца — **тенар** (thénar); 2) мышцы мизинца (медиальная группа), формирующие в медиальной области ладони заметное возвышение мизинца — **гипотенар** (hypothénar); 3) средняя группа мышц кисти, расположенных между указательными даумя группами мышц, а также на тыле кисти.

Мышцы возвышения большого пальца

Короткая мышца, отводящая большой палец кисти (m.abdúctor póllicis brévis), плоская, располагается поверхностно. Начинается мышечными пучками на латеральной части удерживателя сгибателей, на бугорке ладьевидной кости и кости-трапеции. Прикрепляется к лучевой стороне проксимальной фаланги большого пальца кисти и к латеральному краю сухожилия длинного разгибателя большого пальца кисти.

Функция: отводит большой палец кисти.

Иннервация: плечевое сплетение, срединный нерв (C_5-Th_1).

Кровоснабжение: поверхностная ладонная ветвь лучевой артерии.

Мышца, противопоставляющая большой палец кисти (m.opponens póllicis), сращена с коротким сгибателем большого пальца кисти, расположенным медиальнее от нее. Начинается на удерживателе сгибателей и кости-трапеции, прикрепляется к лучевому краю и передней поверхности I пястной кости.

Функция: противопоставляет большой палец мизинцу и всем остальным пальцам кисти.

Иннервация: плечевое сплетение, срединный нерв (C_5-Th_1).

Кровоснабжение: поверхностная ладонная ветвь лучевой артерии, глубокая ладонная дуга.

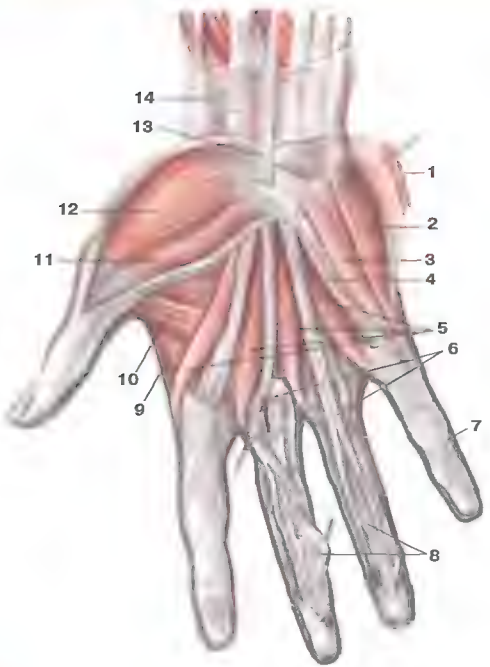

Мышцы кисти, правой. Ладонная сторона. Ладонный апоневроз удален. Короткая ладонная мышца отрезана и отвернута в сторону

1 — короткая ладонная мышца; 2 – мышца, отводящая мизинец; 3 — короткий сгибатель мизинца; 4 — мышца, противопоставляющая мизинец; 5 — червеобразные мышцы; 6 сухожилия поверхностного сгибателя пальцев; 7 — крестообразная часть фиброзного влагалища; 8 — сухожилия глубокого сгибателя пальцев; 9 — первая тыльная межкостная мышца; 10 — мышца, приводящая большой палец кисти; 11 - короткий сгибатель большого пальца кисти; 12 — короткая мышца, отводящая большой палец кисти; 13 - длинная ладонная мышца; 14 - фасция предплечья.

1 — m. palmáris brévis; 2 – m. abdúctor digíti minímí; 3 m. flexor digíti minimi brévis; 4 — m. oppónens digíti minimi; 5 mm. lumbricáles; 6 — téndines m. flexóris digitórum superficiális; 7 — pars cruciformis vaginae fibrósae; 8 — téndines m. flexóris digitórum profúndi; 9 — m. interósseus dorsális I; 10 — m. addúctor pólllicis; 11 — m. flexor pólllicis brévis; 12 — m. abdúctor pólllicis brévis; 13 m. palmáris lóngus; 14 — fáscia antebráchii.

Короткий сгибатель большого пальца кисти (m.flexor pollicis brevis) состоит из двух головок — поверхностной и глубокой. *Поверхностная головка* (caput superficiale) начинается на удерживателе сгибателей, а *глубокая головка* (caput profundum) — на кости-трапеции, трапециевидной кости и II пястной кости. Прикрепляется к проксимальной фаланге большого пальца кисти (в толще сухожилия находится сесамовидная косточка).

Функция: сгибает проксимальную фалангу большого пальца кисти и палец в целом, принимает участие в приведении этого пальца.

Иннервация: плечевое сплетение, срединный нерв, локтевой нерв (C_8-Th_1).

Кровоснабжение: поверхностная ветвь лучевой артерии, глубокая ладонная дуга.

Мышца, приводящая большой палец кисти (m.adductor pollicis), имеет две головки — косую и поперечную. Косая головка (caput obliquum) берет начало на головчатой кости и основаниях II и III пястных костей. Поперечная головка (caput transversum) начинается на ладонной поверхности III пястной кости. Прикрепляется мышца общим сухожилием, в котором имеется сесамовидная косточка, к проксимальной фаланге большого пальца кисти.

Функция: приводит большой палец кисти к указательному, участвует в сгибании большого пальца кисти.

Иннервация: плечевое сплетение, локтевой нерв (C_8-Th_1).

Кровоснабжение: поверхностная ладонная дуга, глубокая ладонная дуга.

Мышцы возвышения мизинца

Короткая ладонная мышца (m.palmaris brevis) (см. рис. 262, 263) представлена слабо выраженными мышечными пучками в подкожной основе возвышения мизинца. Пучки этой мышцы начинаются на удерживателе сгибателей и прикрепляются к коже медиального края кисти.

Функция: на коже возвышения мизинца образует слабо выраженные складки.

Иннервация: плечевое сплетение, локтевой нерв (C_7-Th_1).

Кровоснабжение: глубокая ладонная ветвь локтевой артерии.

Мышца, противопоставляющая мизинец (m.opponens digiti minimi), начинается сухожильными пучками на удерживателе сгибателей и крючке крючковидной кости. Располагается под мышцей, отводящей мизинец. Прикрепляется к медиальному краю передней поверхности V пястной кости.

Функция: противопоставляет мизинец большому пальцу кисти.

Иннервация: плечевое сплетение, локтевой нерв (C_8-Th_1).

Кровоснабжение: глубокая ладонная ветвь локтевой артерии.

Короткий сгибатель мизинца (m.flexor digiti minimi brevis) начинается сухожильными пучками на удерживателе сгибателей и крючке крючковидной кости; прикрепляется к проксимальной фаланге мизинца.

Функция: сгибает мизинец.

Иннервация: плечевое сплетение, локтевой нерв (C_8-Th_1).

Кровоснабжение: глубокая ладонная ветвь локтевой артерии.

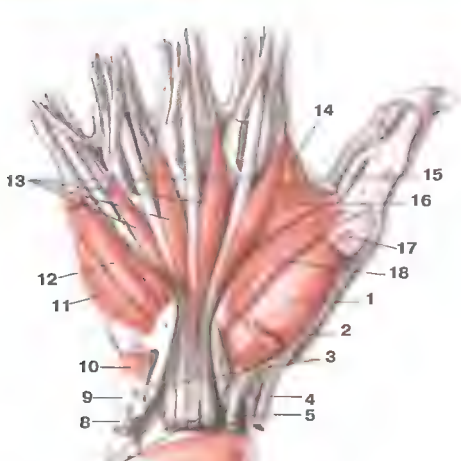

Мышца, противопоставляющая большой палец, и другие мышцы кисти. Ладонная сторона. Мышца, отводящая большой палец кисти, частично удалена. Удалена также короткая ладонная мышца. Удерживатель сухожилий мышц-сгибателей разрезан и отвернут в стороны

1 — мышца, противопоставляющая большой палец кисти; 2 — короткая мышца, отводящая большой палец кисти; 3 — удерживатель сгибателей; 4 — сухожилие длинной мышцы, отводящей большой палец кисти; 5 — сухожилие лучевого сгибателя запястья; 6 — квадратный пронатор; 7 — сухожилия глубокого сгибателя пальцев; 8 — сухожилие локтевого сгибателя запястья; 9 — гороховидная кость; 10 - мышца, отводящая мизинец; 11 — мышца, противопоставляющая мизинец; 12 — короткий сгибатель мизинца; 13 — червеобразные мышцы; 14 — первая тыльная межкостная мышца; 15 — сухожилия длинного сгибателя большого пальца кисти; 16 — мышца, приводящая большой палец кисти; 17 — короткая мышца, отводящая большой палец кисти; 18 — короткая мышца, сгибающая большой палец кисти

1 — m. oppónens póllicis; 2 — m. abdúctor póllicis brévis; 3 — retináculum flexórum; 4 — téndo m. abdúctoris póllicis lóngi; 5 — téndo m. fléxoris cárpi radiális; 6 — m. pronátor quadrátus; 7 - téndonis m. fléxoris digitórum profúndi; 8 — téndo m. fléxoris cárpi ulnáris; 9 — os pisifórme; 10 — m. abdúctor digiti minimi; 11 — m. oppónens digiti minimi; 12 — m. fléxor digiti minimi brévis; 13 — mm. lumbricáles I-IV; 14 — m. interósseus dorsális I; 15 — téndo m. fléxoris póllicis lóngi; 16 — m. addúctor póllicis; 17 — m. abdúctor póllicis brévis; 18 — m. fléxor póllicis brévis.

Средняя группа мышц кисти

Червеобразные мышцы (mm.lumbricáles), тонкие, цилиндрической формы, в количестве четырех залегают непосредственно под ладонным апоневрозом. Начинаются на сухожилиях глубокого сгибателя пальцев. Первая и вторая червеобразные мышцы начинаются на лучевом крае сухожилий, идущих к указательному и среднему пальцам. Третья мышца берет начало на обращенных друг к другу краях сухожилий, идущих к III и IV пальцам, четвертая — на обращенных друг к другу краях сухожилий, идущих к IV пальцу и мизинцу. Дистально каждая червеобразная мышца направляется на лучевую сторону II-V и переходит на тыл проксимальной фаланги. Прикрепляются червеобразные мышцы к основанию проксимальных фаланг вместе с сухожильными растяжениями разгибателя пальцев.

Функция: сгибают проксимальные фаланги и разгибают средние и дистальные фаланги II-V пальцев.

Иннервация: плечевое сплетение; первая и вторая мышцы — срединный нерв (C_5-Th_1), третья и четвертая — локтевой нерв (C_5-Th_1).

Кровоснабжение: поверхностная ладонная дуга, глубокая ладонная дуга.

Межкостные мышцы (mm.interóssei) расположены между пястными костями, разделяются на две группы — ладонные межкостные мышцы и тыльные межкостные мышцы (рис. 264).

Ладонные межкостные мышцы (mm. interóssei palmáres) в количестве трех располагаются во втором, третьем и четвертом межкостных промежутках. Начинаются на боковых поверхностях II, IV, V пястных костей. Прикрепляются, переходя в тонкие сухожилия, к тыльной стороне проксимальных фаланг II, IV, V пальцев.

Первая ладонная межкостная мышца начинается на локтевой стороне II пястной кости; прикрепляется к основанию проксимальной фаланги II пальца. Вторая и третья ладонные межкостные мышцы начинаются на лучевой стороне IV-V пястных костей; прикрепляются к тыльной поверхности проксимальных фаланг IV и V пальцев.

Функция: приводят II, IV и V пальцы к среднему (III).

Иннервация: плечевое сплетение, локтевой нерв (C_7-Th_1).

Кровоснабжение: глубокая ладонная дуга.

Тыльные межкостные мышцы (mm.interóssei dorsáles) (рис. 265), их четыре, они значительно толще ладонных. Тыльные мышцы занимают все четыре промежутка между пястными костями. Каждая из них начинается двумя головками от обращенных друг к другу поверхностей I-V пястных костей, прикрепляются к основанию проксимальных фаланг II-V пальцев.

Сухожилие первой тыльной межкостной мышцы прикрепляется к лучевой стороне проксимальной фаланги указательного пальца, второй — к лучевой стороне проксимальной фаланги среднего (III) пальца, третьей — к локтевой стороне проксимальной фаланги этого пальца; сухожилие четвертой тыльной межкостной мышцы прикрепляется к локтевой стороне проксимальной фаланги IV пальца.

Функция: отводят I, II, IV пальцы от среднего пальца.

Иннервация: плечевое сплетение, локтевой нерв (C_7-Th_1).

Кровоснабжение: глубокая ладонная дуга, тыльные пястные артерии.

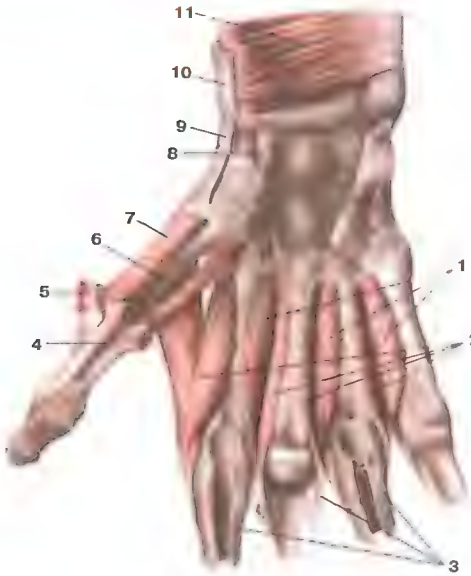

264 **Межкостные мышцы, ладонные и тыльные. Вид с ладонной стороны. Другие мышцы кисти удалены**

1 — ладонные межкостные мышцы; 2 — тыльные межкостные мышцы; 3 — фиброзные влагалища поверхностных и глубоких сгибателей пальцев; 4 — мышца, приводящая большой палец кисти (отрезана); 5 — короткая мышца, отводящая большой палец кисти (отрезана); 6 — короткая мышца, сгибающая большой палец кисти; 7 — мышца, противопоставляющая большой палец кисти; 8 — сухожилие лучевого сгибателя запястья; 9 — сухожилие длинной мышцы, отводящей большой палец кисти; 10 — сухожилие плечелучевой мышцы; 11 — квадратный пронатор

1 — mm. interóssei palmáres; 2 — mm. interóssei dorsáles; 3 - vagina fibrósae mm. flexórum digitórum superficiális et profúndi; 4 — m. addúctor póllicis (отрезана); 5 — m. abdúctor póllicis brévis (отрезана); 6 — m. flexor póllicis brévis; 7 — m. oppónens póllicis; 8 — téndo m. flexóris cárpi radiális; 9 — téndo m. abdúctoris póllicis lóngi; 10 — téndo m. brachioradiális; 11 — m. pronátor quadrátus.

Тыльные межкостные мышцы. Тыльная сторона кисти

1 — первая тыльная межкостная мышца; 2 — мышца, приводящая большой палец кисти; 3 — сухожилия разгибателя пальцев (отрезаны); 4 — червеобразные мышцы; 5 — сухожилие разгибателя мизинца (отрезано); 6 — тыльные межкостные мышцы; 7 — сухожилие длинного разгибателя большого пальца кисти; 8 — сухожилие разгибателя указательного пальца (отрезано).

1 — m. interósseus dorsális I; 2 — m. addúctor póllicis; 3 — téndines m. exténsoris digitórum (отрезана); 4 — mm. lumbricáles; 5 — téndo m. exténsoris digiti minimi (отрезана); 6 — mm. interóssei dorsáles; 7 — téndo m. exténsoris póllicis lóngi; 8 — téndo m. exténsoris indicis (отрезана).

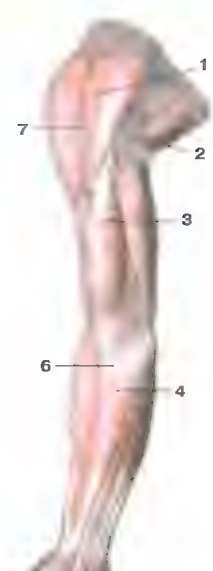

266 **Фасции верхней конечности. Вид спереди**

1 — дельтовидная фасция; 2 — подмышечная фасция; 3 - фасция плеча; 4 — фасция предплечья; 5 — ладонный апоневроз; 6 — апоневроз двуглавой мышцы плеча; 7 — дельтовидно-грудная борозда.

1 — fáscia deltoídea; 2 — fáscia axillàris; 3 — fáscia bráchii; 4 — fáscia antebráchii; 5 — aponeurósis palmáris; 6 — aponeurósis m. bicipitis brachii; 7 — súlcus deltoideopectorális.

Фасции, синовиальные сумки и влагалища сухожилий верхней конечности

Фасции конечностей окружают группы мышц или отдельные мышцы, формируя для них фасциальные или костно-фасциальные вместилища. Между отдельными группами мышц (сгибатели и разгибатели) плеча формируются *межмышечные перегородки* (sépta intermusculária). В местах, где фасции удерживают сухожилия возле костных выступов, фасции образуют утолщения — *удерживатели сухожилий* (retinácula). Соответственно разделению верхней конечности на отдельные области выделяют фасции: дельтовидную, подостную, надостную, фасции плеча, предплечья и кисти (рис. 266).

Дельтовидная фасция (fáscia deltoídea) покрывает снаружи дельтовидную мышцу, отдает вглубь ее соединительнотканные перегородки, которые разделяют дельтоаидную мышцу на отдельные пучки (дельтовидная фасция спускается латерально и вниз на плечо, продолжаясь в его фасцию).

Спереди дельтовидная фасция продолжается в грудную фасцию. Сзади, где она имеет более плотное строение, дельтовидная фасция срастается с подостной фасцией, имеющей сухожильное строение и охватывающей подостную и малую круглую мышцы.

Надостная и подлопаточная фасции развиты слабо, прикрывают одноименные мышцы, прикрепляясь к краям одноимвнных ямок. Подмышечную ямку выстилает *подмышечная фасция* (fáscia axillàris).

Фасция плеча (fáscia bráchii) окружает в виде футляра мышцы плеча, проксимально продолжается в дельтовидную и подмышечную фасции, дистально переходит в фасцию предплечья.

Фасция плеча образует межмышечные перегородки, прикрепляется к медиальному и латеральному краям плечевой кости. *Медиальная межмышечная перегородка плеча* (séptum

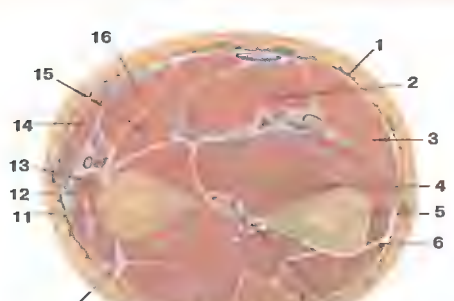

267 **Фасция предплечья и ее межмышечные перегородки. Поперечный разрез**

1 — фасция предплечья; 2 — поверхностный сгибатель пальцев; 3 — локтевой сгибатель запястья; 4 — глубокий сгибатель пальцев; 5 — локтевая кость; 6 — медиальная межмышечная перегородка; 7 — межкостная перепонка предплечья; 8 — локтевой разгибатель запястья; 9 — разгибатель пальцев; 10 — латеральная межмышечная перегородка; 11 — лучевая кость; 12 — длинный лучевой разгибатель запястья; 13 – короткий лучевой разгибатель запястья; 14 — плечелучевая мышца; 15 — лучевой сгибатель запястья; 16 — круглый пронатор.

1 — fáscia antebráchii; 2 — m. fléxor digitórum superficiális; 3 — m. fléxor cárpi ulnáris; 4 — m. fléxor digitórum profúndus; 5 — úlna; 6 — séptum intermusculáre brachii mediále; 7 — membrána interóssea antebráchii; 8 — m. exténsor cárpi ulnáris; 9 — m. exténsor digitórum; 10 — séptum intermusculáre brahii laterále; 11 — rádius; 12 — m. exténsor cárpi radiális lóngus; 13 — m. exténsor cárpi radiális brévis; 14 — m. brachioradiális; 15 — m. fléxor cárpi radiális; 16 — m. pronátor téres.

intermusculáre bráchii mediále) более плотная, отделяет плечевую и клювовидно-плечевую мышцы от медиальной головки трехглавой мышцы плеча.

Латеральная межмышечная перегородка плеча (séptum intermusculáre bráchii laterále) отделяет плечевую и плечелучевую мышцы от латеральной головки трехглавой мышцы плеча. Тонкая пластинка фасции плеча отделяет двуглавую мышцу плеча от плечевой.

Фасция предплечья (fáscia antebráchii) в виде плотного футляра охватывает мышцы предплечья, посылает вглубь межмышечные перегородки (рис. 267), которые служат также местом начала для мышц предплечья. Сзади фасция предплечья прикрепляется к локтевому отростку и заднему краю локтевой кости. В переднем отделе локтевой области фасция предплечья достигает значительной толщины за счет фиброзных пучков сухожилия двуглавой мышцы плеча, которая в этом месте переходит в *апоневроз* (aponeurósus m.bicipitis bráchii).

В области запястья фасция предплечья сильно утолщается, формируя на ладонной и тыльной сторонах так называемые удерживатели сгибателей и разгибателей, которые укрепляют сухожилия мышц, направляющиеся с предплечья на кисть и к пальцам.

Удерживатель сгибателей (retináculum flexórum) перекидывается над бороздой запястья, прикрепляется к гороховидной и крючковидной костям с медиальной стороны, а с латеральной — к ладьевидной и к кости-трапеции. В результате этого борозда превращается в *канал запястья* (canális cárpi).

В канале запястья для сухожилий имеется два синовиальных влагалища: *общее влагалище сгибателей* (vagina communis musculórum flexórum), в котором заключены сухожилия поверхностного и глубокого сгибателей пальцев, и *влагалище сухожилия длинного сгибателя большого пальца кисти* (vagina téndinis músculi flexoris póllicis lóngi) (рис. 268).

В проксимальном направлении оба синовиальных влагалища выступают над верхним краем удерживателя сгибателей на 1-2 см. Дистально влагалище сухожилия длинного сгибателя большого пальца кисти продолжается до основания его дистальной фаланги. Общее синовиальное влагалище сгибателей слепо заканчивается на середине ладони. Только с локтевой стороны оно продолжается по ходу сухожилий, идущих к мизинцу и достигающих основания его дистальной фаланги. Три средних пальца имеют изолированные, слепо заканчивающиеся синовиальные влагалища — *влагалища сухожилий пальцев кисти* (vaginae téndinum digitórum mánus), простирающиеся от уровня пястно-фаланговых суставов до основания дистальных фаланг II-IV пальцев. На протяжении дистальных половин пястных костей сухожилия сгибателей II-IV пальцев не имеют синовиальных влагалищ и залегают в рыхлой соединительной ткани под ладонным апоневрозом.

Пучки фиброзных волокон, составляющих удерживатель сгибателей, в латеральном и медиальном отделах расслаиваются и образуют два небольших фиброзных канала (промежутка). В *латеральном канале* (canális cárpi radiális — BNA) проходит сухожилие лучевого сгибателя запястья в принадлежащем ему *синовиальном влагалище* (vag.téndinis m.flexóris cárpi radiális) (см. рис. 268). *Медиальный канал* (canális cárpi úlnaris — BNA) содержит локтевой нерв и лежащие рядом с ним локтевые артерию и вены.

Удерживатель разгибателей (retináculum extensórum) находится на дорсальной стороне запястья, перекидывается от переднего края дистального конца лучевой кости к шиловидному отростку локтевой кости и к локтевой коллатеральной связке запястья. Фиброзными пучками пространство под удерживателем разгибателей подразделяется на шесть каналов, в которых проходят окруженные синовиальными влагалищами сухожилия разгибателей кисти и пальцев в следующем порядке (от латерального края запястья к медиальному): в первом канале — сухожилия длинной мышцы, отводящей большой палец кисти, и короткого разгибателя большого пальца кисти; во втором — длинного и короткого лучевых разгибателей запястья; в третьем — длинного разгибателя большого пальца кисти; в четвертом — разгибателя пальцев и разгибателя указательного пальца; в пятом — разгибателя мизинца; в шестом — локтевого разгибателя запястья.

Дистально синовиальные влагалища продолжаются до середины пястных костей. Влагалище сухожилия локтевого разгибателя запястья находится на задней поверхности дистального конца локтевой кости, влагалище сухожилия разгибателя мизинца — на задней поверхности дистального лучелоктевого сустава. Все остальные влагалища сухожилий разгибателей занимают заднюю поверхность дистального эпифиза лучевой кости.

Фасции кисти. На ладонной стороне кисти фасция выражена лучше, чем на тыле кисти. Она покрывает мышцы тенара, гипотенара и находящиеся между ними сухожилия сгибателей пальцев кисти и червеобразные мышцы, формируя для них отдельные фасциальные ложа. В области тенара и гипотенара поверхностная пластинка ладонной фасции тонкая, а на уровне червеобразных мышц и сухожилий сгибателей пальцев фасция утолщена и вследствие своего сухожильного строения получила название *ладонного апоневроза* (aponeurósis palmáris) (рис. 270).

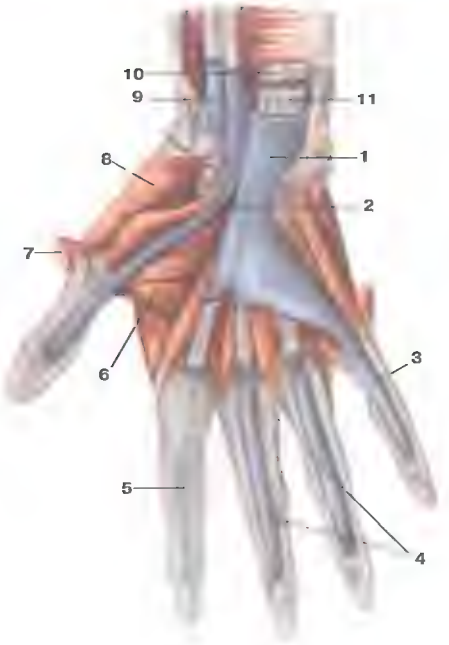

253 **Синовиальные влагалища сухожилий мышц-сгибателей пальцев и кисти, правой. Вид спереди**

1 – общее синовиальное влагалище сухожилий; 2 — синовиальное влагалище сухожилия длинного сгибателя большого пальца кисти; 3 — синовиальное влагалище сухожилия сгибателя мизинца; 4 — синовиальные влагалища пальцев кисти; 5 — фиброзное влагалище сухожилия указательного пальца; 6 — мышца, приводящая большой палец кисти; 7 — короткая мышца, отводящая большой палец кисти; 8 — мышца, противопоставляющая большой палец кисти; 9 — синовиальное влагалище сухожилия лучевого сгибателя запястья; 10 сухожилия глубокого сгибателя пальцев; 11 сухожилия поверхностного сгибателя пальцев.

1 — vagina synoviális communis mm. flexórum; 2 — vagina téndinis m. fléxoris póllicis lóngi; 3 — vagina synoviális digiti minimi; 4 — vagina synoviális téndinum digitórum; 5 — vagina fibrósa téndinis indicis; 6 — m. addúctor póllicis; 7 — m. abdúctor póllicis brévis; 8 — m. oppónens póllicis; 9 — vagina téndinis m. fléxoris cárpi radiális; 10 m. fléxor digitórum profúndus (téndines); 11 — m. fléxor digitórum superficiális (téndines).

269 **Синовиальные влагалища сухожилий мышц-разгибателей пальцев кисти, правой. Вид сзади**

1 — удерживатель разгибателей; 2 — влагалище сухожилий лучевых разгибателей запястья; 3 — влагалище сухожилий длинной мышцы, отводящей большой палец кисти, и короткого разгибателя большого пальца кисти; **4** — межсухожильные соединения; 5 — влагалище сухожилия разгибателя мизинца; 6 — влагалище сухожилий разгибателей пальцев и разгибателя указательного пальца; 7 — влагалище сухожилия локтевого разгибателя запястья.

1 — retináculum extensórum; 2 — vagina téndinum mm. extensórum cárpi radiális; 3 — vagina téndinum mm. abdúctoris pollícis lóngi et exténsoris póllicis brévis; 4 — connéxus intertendíneus; 5 — vagina téndinis m. exténsoris digíti minimi; 6 — vagina téndinis mm. exténsoris digitórum et extensóris indícis; 7 — vagina téndinis m. extensóris cárpi ulnáris.

270 **Фасции и фасциальные влагалища кисти. Поперечный разрез на уровне пястных костей**

1 — ладонный апоневроз; 2 — глубокая клетчаточная щель среднего клетчаточного пространства кисти; 3 — мышца, отводящая мизинец; 4 — пястные кости (III, IV и V); 5 — тыльная фасция кисти; 8 — тыльное подфасциальное клетчаточное пространство; 7 — вторая тыльная межкостная мышца; 8 — первая тыльная межкостная мышца; 9 — проксимальная фаланга большого пальца кисти; 10 — сухожилие длинного сгибателя большого пальца кисти; 11 — I и II червеобразные мышцы; 12 — поверхностная клетчаточная щель среднего клетчаточного пространства.

1 — aponeurósis palmáris; 2 — глубокая клетчаточная щель среднего клетчаточного пространства кисти; 3 — m. abdúctor digíti minimi; 4 — ossa metacárpi (III, IV et V); 5 — fáscia dorsális mánus; 6 — тыльное подфасциальное клетчаточное пространство; 7 — m. interósseus dorsális (II); 8 — m. interosseus dorsális (I); 9 — phálanx proximális póllicis; 10 — tèndo m. flèxoris póllicis lóngi; 11 — mm. lumbricáles (I, II); 12 — поверхностная клетчаточная щель среднего клетчаточного пространства кисти.

На уровне оснований пальцев ладонный апоневроз разделяется на отдельные тяжи, которые продолжаются дистально и участвуют в образовании фиброзных влагалищ (костно-фиброзных каналов) для сухожилий поверхностного и глубокого сгибателей II-V пальцев. У этих *фиброзных влагалищ пальцев кисти* (vaginae fibrósae digitórum mánus) на ладонной стороне пальцев выделяют хорошо видимые поперечные пучки волокон — *кольцевую часть фиброзных влагалищ* (pars anulàris vaginae fibrósae) и косо ориентированные волокна, перекрещивающиеся с такими же волокнами другой стороны, — *крестообразную часть фиброзного влагалища* (pars cruciformis vaginae fibrósae).

Фиброзные пучки ладонного апоневроза и фиброзных влагалищ пальцев кисти вплетаются в кожу, благодаря чему на поверхности ладони кисти и на пальцах имеются характерные борозды. *Глубокая пластинка ладонной фасции кисти* (межкостная ладонная фасция) развита слабо. Она покрывает межкостные мышцы и отделяет их от сухожилий сгибателей пальцев. Проксимально глубокая пластинка ладонной фасции переходит на ладонную поверхность костей запястья, а по сторонам от межкостных промежутков срастается с надкостницей пястных костей и с глубокими поперечными пястными связками.

Тыльная фасция кисти (fáscia dorsális mánus) состоит из двух пластинок — поверхностной и глубокой. *Поверхностная пластинка тыльной фасции кисти* выражена слабо, она продолжается от дистального края удерживателя разгибателей поверх сухожилий разгибателей пальцев. На тыле пальцев эта пластинка срастается с сухожилиями их разгибателей.

Глубокая пластинка развита лучше. Она покрывает тыльные межкостные мышцы, прикрепляется к надкостнице дорсальной поверхности пястных костей, а на уровне оснований проксимальных фаланг связана с ладонной фасцией.

Топография верхней конечности

В пределах верхней конечности имеются борозды, ямки, отверстия, каналы, в которых располагаются сосуды и нервы и знание которых важно для прикладной медицины.

Подмышечная ямка (fóssa axilláris) (рис. 271) представляет собой углубление на поверхности тела между латеральной поверхностью груди и медиальной поверхностью проксимального отдела плеча. Спереди она ограничена складкой кожи, соответствующей нижнему краю большой грудной мышцы. Сзади подмышечную ямку ограничивает кожная складка, покрывающая нижний край широчайшей мышцы спины и большой круглой мышцы.

Подмышечная полость находится глубже (рис. 272). В нее можно проникнуть после рассечения кожи в области одноименной ямки. Она имеет форму четырехсторонней пирамиды, основание которой направлено вниз и латерально, а вершина — вверх и медиально. Подмышечная полость имеет четыре стенки: переднюю, заднюю, медиальную и латеральную. Переднюю стенку полости образуют большая и малая грудные мышцы, заднюю — широчайшая мышца спины, большая круглая мышца и подлопаточная мышца, мадиальную — передняя зубчатая мышца, латеральную — двуглавая мышца плеча и клювовидно-плечевая мышца.

Со стороны основания подмышечной полости находится широкое отверстие — *нижняя апертура* (apertúra inférior), границы которой соответствуют границам подмышечной ямки. Между ключицей спереди, I ребром медиально и верхним краем лопатки сзади находится верхнее отверстие подмышечной полости — *верхняя апертура* (apertúra supérior), соединяющая подмышечную полость с областью шеи.

Переднюю стенку подмышечной полости подразделяют на три треугольника: 1) *ключично-грудной треугольник* (trigónum clavipectorále); 2) *грудной треугольник* (trigónum pectorále); 3) *подгрудной треугольник* (trigónum subpectorále). Первый из них (направленный вершиной латерально) ограничен ключицей вверху и верхним краем малой грудной мышцы снизу; второй совпадает с контурами малой грудной мышцы; третий треугольник основанием обращен латерально и находится между нижними краями малой (сверху) и большой (снизу) грудных мышц.

На задней стенке подмышечной полости имеются два отверстия — трехстороннее и четырехстороннее.

Трехстороннее отверстие (forámen trilatérum) расположено медиальнее, его стенки образованы вверху — нижним краем подлопаточной мышцы, снизу — большой круглой мышцей, с латеральной стороны — длинной головкой трехглавой мышцы плеча.

Четырехстороннее отверстие (forámen quadrilatérum) располагается кнаружи. Латеральную стенку его образует хирургическая шейка плечевой кости, медиальную — длинная головка трехглавой мышцы плеча, верхнюю — нижний край подлопаточной мышцы, нижнюю — большая круглая мышца. Через эти отверстия проходят нервы и сосуды.

Канал лучевого нерва, или **плечемышечный канал** (canális nérvi radiális, s.canalis humeromusculáris) располагается на задней поверхности плеча, между костью и трехглавой мышцей плеча на протяжении борозды лучевого нерва (рис. 273). Входное (верхнее) отверстие канала находится с медиальной стороны на уровне границы между верхней и средней третями тела плечевой кости. Оно ограничено костью, латеральной и мадиальной головками трехглавой мышцы плеча.

Выходное отверстие (нижнее) канала находится на латеральной стороне плеча, между плечевой и плечелучевой мышцами, на уровне границы между средней и ниж-

271 **Рельеф подмышечной ямки. Вид снизу**

1 — большая грудная мышца; 2 — передняя подмышечная складка; 3 — подмышечная ямка; 4 — передняя зубчатая мышца; 5 — широчайшая мышца спины; 6 — задняя подмышечная складка; 7 — клювовидно-плечевая мышца; 8 — трехглавая мышца плеча; 9 — двуглавая мышца плеча.

1 — m. pectorālis mājor; 2 — plica axillāris antērior; 3 — fóssa axillāris; 4 — m. serrātus antērior; 5 — m. latissimus dórsi; 6 — plica axillāris postērior; 7 — m. coracobrachiālis; 8 — m. triceps brāchii; 9 — m. biceps brāchii.

ней третями плечевой кости. В этом канале проходит лучевой нерв вместе с глубокими артерией и венами плеча.

В передней **области плеча** по сторонам от двуглавой мышцы плеча располагаются две борозды: медиальная и латеральная (súlcus bicipitālis mediālis et súlcus bicipitālis laterālis). Эти борозды отделяют *переднюю область плеча* (régio brāchii antērior) от *задней* (régio brāchii postērior). Медиальная борозда соответствует залегающим в глубине крупным сосудам и нервам плеча; она выражена лучше, чем латеральная борозда (рис. 274).

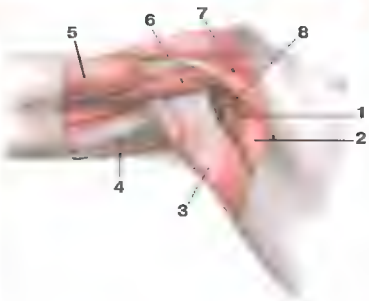

272 **Подмышечная полость. Вид снизу. Плечо отведено в сторону**

1 — подмышечная полость; 2 — передняя зубчатая мышца; 3 — широчайшая мышца спины; 4 — трехглавая мышца плеча; 5 — двуглавая мышца плеча; 6 — клювовидно-плечевая мышца; 7 — большая грудная мышца; 8 — подлопаточная мышца.

1 — cávum axillâre; 2 — m. serrâtus antérior; 3 — m. latíssimus dórsi; 4 — m. triceps brâchii; 5 — m. biceps brâchii; 6 — m. coracobrachiâlis; 7 — m. pectorâlis májor; 8 — m. subscapulâris.

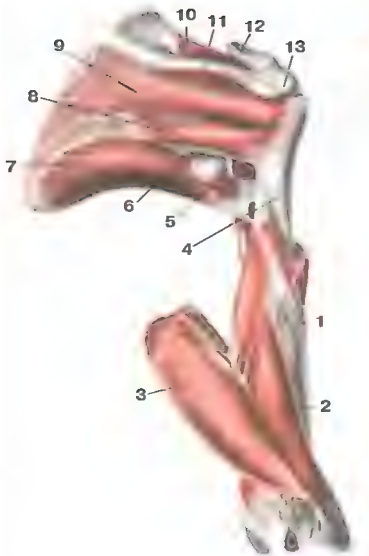

273 **Канал лучевого нерва (плечемышечный канал). Вид сзади. Верхняя часть трехглавой мышцы плеча отрезана и отвернута в сторону**

1 — лучевой нерв в канале лучевого нерва; 2 — медиальная головка трехглавой мышцы плеча; 3 — длинная и латеральная головки трехглавой мышцы плеча; 4 — хирургическая шейка плечевой кости; 5 — четырехстороннее отверстие; 6 — трехстороннее отверстие; 7 — большая круглая мышца; 8 — малая круглая мышца; 9 — подостная мышца; 10 — надостная мышца; 11 — ость лопатки; 12 — ключица; 13 — акромион.

1 — n. radiâlis в canâlis nérvi radiâlis; 2 — cáput mediâle m. tricipitis brâchii; 3 — cáput lóngum et cáput laterâle m. tricipitis brâchii; 4 — cóllum chirúrgicum; 5 — forámen quadrilatérum; 6 — forámen trilatérum; 7 — m. téres májor; 8 — m. téres minor; 9 — m. infraspinátus; 10 — m. supraspinátus; 11 — spina scápulae; 12 — clavícula; 13 — acrómion.

В передней **локтевой области** выделяется **локтевая ямка** (fóssa cubitális). Дно и верхнюю границу этой ямки образует плечевая мышца, с латеральной стороны ямка ограничена плечелучевой мышцей, с медиальной — круглым пронатором. В локтевой ямке (см. рис. 274) различают *латеральную локтевую борозду* (súlcus bicipitális laterális) и *медиальную локтевую борозду* (súlcus bicipitális mediális). Латеральную борозду ограничивает снаружи плечелучевая мышца, с медиальной стороны — плечевая мышца. Медиальная локтевая борозда находится между круглым пронатором латерально и плечевой мышцей медиально.

В передней области предплечья выделяют три борозды: лучевую, срединную и локтевую. *Лучевая борозда* (súlcus radiális) с латеральной стороны ограничена плечелучевой мышцей, с медиальной — лучевым сгибателем запястья. *Срединная борозда* (súlcus mediánus) находится между лучевым сгибателем запястья и поверхностным сгибателем пальцев. *Локтевая борозда* (súlcus ulnáris) с латеральной стороны ограничена поверхностным сгибателем пальцев, а с медиальной — локтевым сгибателем запястья. Соответственно в глубине лучевой борозды залегают лучевые артерия и вены, в локтевой — локтевые артерия и вены, а срединную борозду занимает срединный нерв.

274 **Локтевая ямка и борозды на передней стороне предплечья. Вид спереди. Кожа в области локтевой ямки и на предплечье удалена**

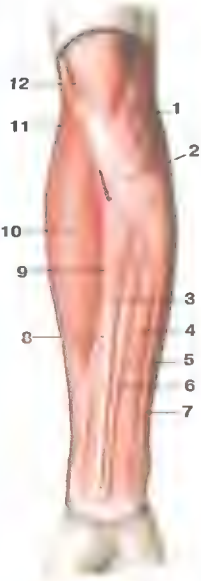

1 — медиальная локтевая борозда; 2 — апоневроз двуглавой мышцы плеча; 3 — срединная борозда предплечья; 4 — рельеф поверхностного сгибателя пальцев; 5 — локтевая борозда; 6 — рельеф длинной ладонной мышцы; 7 — рельеф локтевого сгибателя запястья; 8 — рельеф лучевого сгибателя запястья; 9 — лучевая борозда предплечья; 10 — рельеф плечелучевой мышцы; 11 — латеральная лучевая борозда; 12 — рельеф плечевой мышцы.

1 — súlcus bicipitális mediális (ulnáris); 2 — aponeurósis m. bicipitis bráchii; 3 — súlcus mediánus antebráchii; 4 — m. flexor digitórum superficiális; 5 — súlcus ulnáris; 6 — m. palmáris lóngus; 7 — m. flexor cárpi ulnáris; 8 — m. flexor cárpi radiális; 9 — súlcus radiális antebráchii; 10 — m. brachioradiális; 11 — súlcus bicipitális laterális (radiális); 12 — m. brachiális.

МЫШЦЫ И ФАСЦИИ НИЖНЕЙ КОНЕЧНОСТИ

Нижнюю конечность подразделяют на области, границы которых определяются на поверхности кожных покровов (рис. 275 и 276). С учетом областей рассматриваются и мышцы нижней конечности, которые действуют на костные рычаги, приводят их в движение.

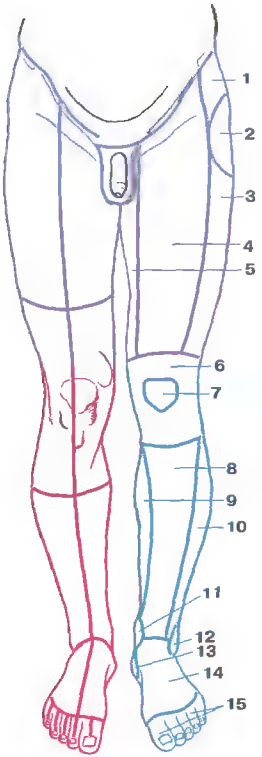

275 **Области нижней конечности, левой. Вид спереди**

1 — газовая область; 2 — вертельная область; 3 — латерельная область бедра; 4 — передняя область бедра; 5 — медиальная область бедра; 6 — передняя область колена; 7 — надколенниковая область; 8 — передняя область голени; 9 — медиальная область голени; 10 — латеральная область голени; 11 — медиальная лодыжковая область; 12 — латеральная лодыжковая область; 13 — пяточная область; 14 — тыльная область стопы; 15 — тыльные области пальцев стопы

1 — régio pélvica; 2 — régio trochantérica; 3 — régio fémoris laterális; 4 — régio fémoris antérior; 5 — régio fémoris mediális; 6 — régio génus antérior; 7 — régio petelláris; 8 — régio crúris antérior; 9 — régio crúris mediális; 10 — régio crúris laterális; 11 — régio malleoláris mediális; 12 — régio malleoláris laterális; 13 — régio calcanéa; 14 — régio dorsális pédis; 15 — regiónes dorsáles digitórum pédis.

Мышцы нижней конечности подразделяются на мышцы тазового пояса и свободной части нижней конечности — бедра, голени и стопы (рис. 277 и 278). На нижней конечности тазовый пояс прочно, почти неподвижно соединяется с позвоночником в крестцово-подвздошном суставе.

Мышцы, *берущие начало на позвоночнике* (*большая поясничная*, *грушевидная*, большая ягодичная), прикрепляются к бедренной кости, являясь анатомически и функционально мышцами тазобедренного сустава.

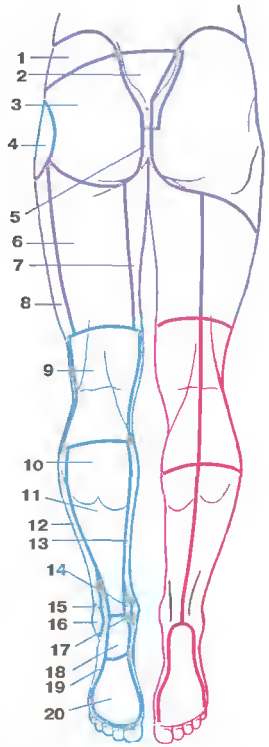

276 **Области нижней конечности, левой. Вид сзади**

1 — тазовая область; 2 — крестцовая область; 3 — ягодичная область; 4 — вертельная область; 5 — межъягодичная щель; 6 — задняя область бедра; 7 — медиальная область бедра; 8 — латеральная область бедра; 9 — задняя область колена; 10 — икроножная область; 11 — задняя область голени; 12 — латеральная область голени; 13 — медиальная область голени; 14 — медиальная позадилодыжковая область; 15 — латеральная позадилодыжковая область; 16 — латеральная лодыжковая область; 17 — медиальная лодыжковая область; 18 — пяточная область; 19 — тыльная область стопы; 20 — подошвенная область стопы.

1 — *régio pélvica*; 2 — *régio sacrális*; 3 — *régio glútea*; 4 — *régio trochantérica*; 5 — *créna interglutealis*; 6 — *régio fémoris postérior*; 7 — *régio fémoris mediális*; 8 — *régio fémoris laterális*; 9 — *régio génus postérior*; 10 — *régio surális*; 11 — *régio crúris postérior*; 12 — *régio crúris laterális*; 13 — *régio crúris mediális*; 14 — *régio retromalleoláris*; 15 — *régio retromalleoláris laterális*; 16 — *régio malleoláris laterális*; 17 — *régio malleoláris mediális*; 18 — *régio calcanéa*; 19 — *régio dorsális pédis*; 20 — *régio plantáris*.

277 **Мышцы нижней конечности, правой. Вид спереди**

1 — портняжная мышца; 2 — подвздошно-поясничная мышца; 3 — гребенчатая мышца; 4 — длинная приводящая мышца; 5 — тонкая мышца; 6 — медиальная головка икроножной мышцы; 7 — камбаловидная мышца; 8 — длинный разгибатель большого пальца стопы; 9 — нижний удерживатель сухожилий разгибателей; 10 — верхний удерживатель сухожилий разгибателей; 11 — длинный разгибатель пальцев; 12 — короткая малоберцовая мышца; 13 — передняя большеберцовая мышца; 14 — длинная малоберцовая мышца; 15 — четырехглавая мышца бедра; 16 — напрягатель широкой фасции.

1 — m. sartórius; 2 — m. iliopsóas; 3 — m. pectíneus; 4 — m. adductor lóngus; 5 — m. grácilis; 6 — m. gastrocnémius (cáput mediále); 7 — m. sóleus; 8 — m. extensor hállucis lóngus; 9 — retináculum musculórum extensórum inférius; 10 — retináculum musculórum extensórum supérius; 11 — m. extensor digitórum lóngus; 12 — m. peronéus brévis; 13 — m. tibiális antérior; 14 — m. peronéus lóngus; 15 — m. quadríceps fémoris; 16 — m. tensor fásciae látae

278 **Мышцы нижней конечности, правой. Вид сзади**

1 — большая ягодичная мышца; 2 — подвздошно-большеберцовый тракт; 3 — двуглавая мышца бедра; 4 — подколенная ямка; 5 — пяточное сухожилие (Ахиллово); 6 — икроножная мышца; 7 — полусухожильная мышца; 8 — полуперепончатая мышца.

1 — m. glutéus máximus; 2 — tráctus iliotibiális; 3 — m. bíceps fémoris; 4 — fóssa poplítea; 5 — téndo calcanéus (Achillis); 6 — m. gastrocnémius; 7 — m. semitendinósus; 8 — m. semimembranósus.

Мышцы таза

Мышцы таза объединяют в две группы — внутреннюю и наружную. К группе внутренних мышц относятся подвздошно-поясничная мышца, малая поясничная мышца, внутренняя запирательная, близнецовая и грушевидная мышцы. В группу наружных мышц входят большая, средняя и малая ягодичные мышцы, напрягатель широкой фасции, квадратная мышца бедра и наружная запирательная мышца.

Внутренняя группа мышц таза

Подвздошно-поясничная мышца (m.iliopsóas) (рис. 279) состоит из двух мышц — большой поясничной и подвздошной.

Большая поясничная мышца (m.psóas májor) начинается на латеральной поверхности тел и поперечных отростков XII грудного и всех поясничных позвонков. Располагаясь впереди поперечных отростков, эта мышца плотно прилежит к телам позвонков. Далее мышца направляется вниз, пересекает пограничную линию таза спереди и соединяется с подвздошной мышцей.

Подвздошная мышца (m.iliácus) занимает подвздошную ямку, прилежит с латеральной стороны к большой поясничной мышце. Начинается на верхних двух третях подвздошной ямки, внутренней губе подвздошного гребня, передней крестцово-подвздошной и подвздошно-поясничной связках. Подвздошно-поясничная мышца выходит (позади паховой связки) через мышечную лакуну в область бедра и прикрепляется к малому вертелу бедренной кости.

Функция: сгибает бедро в тазобедренном суставе. При фиксированной нижней конечности сгибает поясничную часть позвоночника и наклоняет таз вместе с туловищем вперед.

Иннервация: поясничное сплетение, мышечные ветви (L_1-L_4).

Кровоснабжение: подвздошно-поясничная артерия, глубокая артерия, огибающая подвздошную кость.

Малая поясничная мышца (m.psóas minor) непостоянная (отсутствует в 40% случаев). Начинается на межпозвоночном диске и прилежащих к нему краях тел последнего грудного и I поясничного позвонков.

Мышца располагается на передней поверхности большой поясничной мышцы, сращена с покрывающей ее фасцией. Тонкое брюшко этой мышцы переходит в длинное сухожилие, которое прикрепляется к дугообразной линии подвздошной кости и к подвздошно-лобковому возвышению; часть пучков сухожилия мышцы переходит в подвздошную фасцию и в подвздошно-гребенчатую дугу.

Функция: натягивает подвздошную фасцию, увеличивая опору для подвздошно-поясничной мышцы.

Иннервация: поясничное сплетение, мышечные ветви (L_1-L_4).

Кровоснабжение: поясничные артерии.

Внутренняя запирательная мышца (m.obturátor intérnus) (рис. 280), начинается на краях запирательного отверстия (за исключением запирательной борозды), внутренней поверхности запирательной перепонки, тазовой поверхности подвздошной кости (над запирательным отверстием) и от запирательной фасции. Мышца выходит из полости малого таза через малое седалищное отверстие, изменяет направление под острым углом, перекидываясь через *край малой седалищной вырезки* (здесь имеется синовиальная сумка — bursa ischiádica m.obturatórii intérni), и прикрепляется

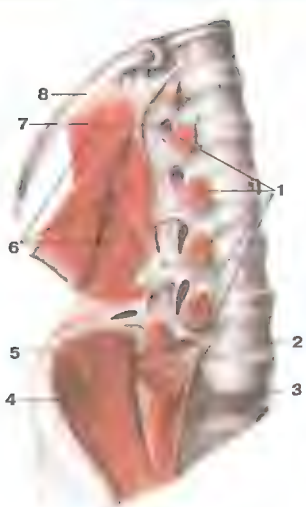

279 ***Подвздошно-поясничная мышца. Вид спереди. Часть большой поясничной мышцы удалена. Квадратная мышца поясницы отрезана и отвернута в сторону***

1 — большая поясничная мышца; 2 — тело поясничного позвонка; 3 — мыс крестца; 4 — подвздошная мышца; 5 — подвздошный гребень; 6 — квадратная мышца поясницы; 7 — межпозвоночное отверстие; 8 — двенадцатое ребро.

1 — m. psóas major; 2 - córpus vértebrae lumbális; 3 — promontórium; 4 — m. iliácus; 5 — crista iliáca; 6 — m. quadrátus lumbórum; 7 — forámen intervertebrále; 8 — cósta (XII).

к медиальной поверхности большого вертела. По выходе из отверстия к внутренней запирательной мышца присоединяются верхняя и нижняя близнецовые мышцы, также прикрепляющиеся к большому вертелу.

Верхняя близнецовая мышца (m.geméllus supérior) начинается на седалищной ости, **нижняя близнецовая мышца** (m.geméllus inférior) — от седалищного бугра.

Функция: поворачивает бедро кнаружи.

Иннервация: крестцовое сплетение, мышечные ветви (L_4-L_5, S_1-S_3).

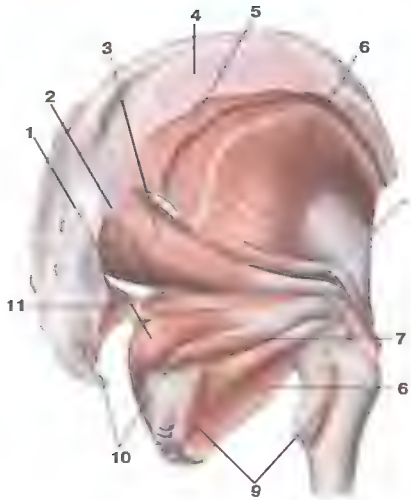

28. **Внутренняя запирательная мышца и другие мышцы таза (правая сторона). Вид сзади**

1 — внутренняя запирательная мышца; 2 — верхняя близнецовая мышца; 3 — грушевидная мышца; **4** — ягодичная фасция; 5 — средняя ягодичная мышца; 6 — малая ягодичная мышца; 7 — нижняя близнецовая мышца; 8 — наружная запирательная мышца; 9 — квадратная мышца бедра (отрезана); 10 — крестцово-бугорная связка (отрезана); 11 — крестцово-остистая связка.

1 — m. obturatórius intérnus; 2 — m. geméllus supérior; 3 — m. pirifórmis; **4** — fáscia glútea; 5 — m. glutéus médius; 6 — m. glutéus minimus; 7 — m. geméllus inférior; 8 — m. obturatórius extérnus; 9 — m. quadrátus fémoris (отрезана); 10 — lig. sacrotuberále (отрезана); 11 — lig. sacrospinále.

Кровоснабжение: нижняя ягодичная артерия, запирательная артерия, анутренняя половая артерия.

Грушевидная мышца (m.pirifórmis) (рис. 281, см. рис. 280) начинается на тазовой поверхности крестца (II-IV крестцовых позвонков), латеральнее тазовых крестцовых отверстий, выходит из полости мвлого таза через большое седалицное отверстие.

Позади шейки бедра мышца переходит в круглое сухожилие, которое прикрепляется к верхушке большого вертела.

Функция: поворачивает бедро кнаружи с незначительным отведением.

281 **Грушевидная мышца и другие глубокие мышцы ягодичной области. Вид сзади**

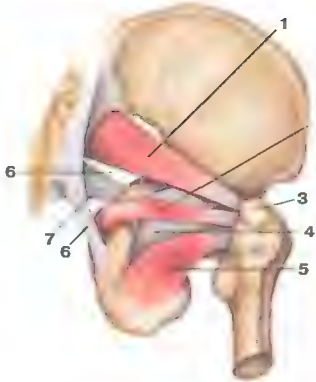

1 — грушевидная мышца; 2 — внутренняя запирательная мышца; 3 — большой вертел; 4 — капсула тазобедренного сустава; 5 — наружная запирательная мышца; 6 — крестцово-бугорная связка; 7 — крестцово-остистая связка; 8 — подгрушевидное отверстие.

1 — m. pirifórmis; 2 — m. obturatórius intérnus; 3 — trochánter májor; 4 — cápsula articulária (art. cóxae); 5 — m. obturatórius extérnus; 6 — lig. sacrotuberále; 7 — lig. sacrospinále; 8 — forámen infrapirifórme.

Иннервация: крестцовое сплетение, мышечные ветви (S_1-S_3).

Кровоснабжение: верхняя ягодичная артерия, нижняя ягодичная артерия.

Наружная группа мышц таза

Наружные мышцы таза располагаются в ягодичной области и на латеральной стороне таза. Наружные мышцы таза образуют три слоя: поверхностный, средний и глубокий.

Поверхностный слой составляют большая ягодичная мышца и напрягатель широкой фасции. *В среднем слое* находятся средняя ягодичная мышца квадратная мышца бедра (сюда же следует отнести внетазовые части грушевидной, внутренней запирательной мышц и верхнюю и нижнюю близнецовые мышцы). *Глубокий слой* представлен мвлой ягодичной мышцей и наружной запирательной мышцей. Все перечисленные мышцы двйствуют на тазобедренный сустав.

Большая ягодичная мышца (m.glutéus máximus) сильная, крупнопучкового строения, рельефно выступает благодаря своей *большой* массе в ягодичной области (régio glutéa). Она достигает наибольшего развития у человека в связи с прямохождением. Располагаясь поверхностно, начинается на гребне подвздошной кости, начальной — сухожильной части мышцы, выпрямляющей позвоночник, дорсальных поверхностях крестца и копчика, на крестцово-бугорной связке.

Мышца проходит косо вниз и латерально; прикрепляется к ягодичной бугристости бедренной кости. Часть пучков мышцы проходит поверх большого вертела и вплетается в подвздошно-большеберцовый тракт. Между сухожилием мышцы и большим вертелом имеется *вертельная сумка большой ягодичной мышцы* (búrsa trochantérica m.glutéi máximi).

Функция: может действовать на тазобедренный сустав как всей своей массой, так и отдельными частями. Сокращаясь всей массой, большая ягодичная мышца разгибает

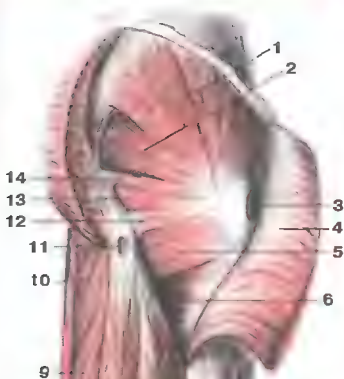

Средняя ягодичная и другие мышцы ягодичной области (правая сторона). Вид сзади

1 — средняя ягодичная мышца; 2 — грушевидная мышца; 3 — вертельная сумка большой ягодичной мышцы; 4 — большая ягодичная мышца; 5 — квадратная мышца бедра; 6 — малая приводящая мышца; 7 — длинная головка двуглавой мышцы бедра; 8 — полусухожильная мышца; 9 — полуперепончатая мышца; 10 — большая приводящая мышца; 11 — седалищная сумка; 12 — нижняя близнецовая мышца; 13 — внутренняя запирательная мышца; 14 — верхняя близнецовая мышца.

1 — m. glutéus médius; 2 — m. pirifórmis; 3 — búrsa trochantérica m. glutéi máximi; 4 — m. glutéus máximus; 5 — m. quadrátus fémoris; 6 — m. addúctor brévis; 7 — m. bíceps fémoris (cáput lóngum); 8 — m.semitendinósus; 9 — m. semimembranósus; 10 — m. addúctor mágnus; 11 — búrsa ischiádica; 12 — m. geméllus inférior; 13 — m. obturatórius intérnus; 14 — m. geméllus supérior.

бедро (одновременно поворачивает его кнаружи). Передневерхние пучки мышцы отводят бедро, напрягают подвздошно-большеберцовый тракт, способствуя удержанию голени (коленного сустава) в разогнутом положении. Задненижние пучки мышцы приводят бедро, одновременно поворачивая его кнаружи. При фиксированной нижней конечности мышца разгибает таз, а вместе с ним и туловище, удерживая последнее в вертикальном положении на головках бедренных костей (придает телу «военную» осанку).

Иннервация: крестцовое сплетение, нижний ягодичный нерв (L_5-S_2).

Кровоснабжение: нижняя ягодичная артерия, верхняя ягодичная артерия, медиальная артерия, огибающая бедренную кость.

Средняя ягодичная мышца (m.glutéus médius) начинается на ягодичной поверхности подвздошной кости, между передней и заднвй ягодичными линиями и на широкой фасции, направляется книзу, переходит в толстое сухожилие, которое прикрепляется к верхушке и наружной поверхности большого вертела.

Между сухожилием средней ягодичной мышцы и *бо́льшим* вертелом имеется синовиальная сумка.

Функция: отводит бедро; передние пучки поворачивают бедро кнутри, задние — кнаружи. При фиксированной нижней конечности вместе с малой ягодичной мышцей удерживает таз и туловище в вертикальном положении.

Иннервация: крестцовое сплетение, верхний ягодичный нерв (L_5-S_1).

Кровоснабжение: верхняя ягодичная артерия, латеральная артерия, огибающая бедренную кость.

283 **Напрягатель широкой фасции бедра и другие мышцы латеральной стороны нижней конечности, правой. Вид *с латеральной стороны***

1 — напрягатель широкой фасции; 2 — подвздошно-большеберцовый тракт; 3 — прямая мышца бедра; 4 — латеральная широкая мышца бедра; 5 — латеральный мыщелок большеберцовой кости; 6 — передняя большеберцовая мышца; 7 — длинный разгибатель пальцев; 8 — верхний удерживатель сухожилий разгибателей; 9 — нижний удерживатель сухожилий разгибателей; 10 — верхний удерживатель сухожилий малоберцовых мышц; 11 — короткая малоберцовая мышца; 12 — длинная малоберцовая мышца; 13 — камбаловидная мышца; 14 — латеральная головка икроножной мышцы; 15 — двуглавая мышца бедра; 16 — большая ягодичная мышца; 17 — средняя ягодичная мышца.

1 — m. tènsor fásciae látae; 2 — tráctus iliotibiális; 3 — m. réctus fémoris; 4 — m. vástus laterális; 5 — cóndylus laterális; 6 — m.tibiális antérior; 7 — *m.exténsor digitórum*; 8 — *retináculum* musculórum extensórum supérius; 9 — retináculum musculórum extensórum inférius; 10 — retináculum musculórum peroneórum supérius; 11 — m.peronéus brévis; 12 — m.peronéus lóngus; 13 — m. sóleus; 14 — m. gastrocnémius (cáput laterále); 15 — m. biceps fémoris; 16 — m. glutéus máximus; 17 — m. glutéus médius.

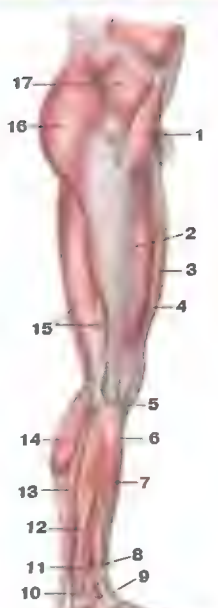

Малая ягодичная мышца (m.glutéus minimus) (см. рис. 280) располагается под средней ягодичной мышцей. Начинается на наружной поверхности крыла подвздошной кости между передней и нижней ягодичными линиями, на крае большой седалищной вырезки. Прикрепляется к переднелатеральной поверхности большого вертела бедра; часть пучков вплетается в капсулу тазобедренного сустава. Между сухожилием мышцы и большим вертелом имеется *вертельная сумка малой ягодичной мышцы* (búrsa trochantérica m.glutéi minimi).

Функция: отводит бедро; передние пучки участвуют в повороте бедра кнутри, а задние — кнаружи.

Иннервация: крестцовое сплетение, верхний ягодичный нерв (L_4-S_1).

Кровоснабжение: верхняя ягодичная артерия, латеральная артерия, огибающая бедренную кость.

Напрягатель широкой фасции (m.tènsor fásciae látae) начинается на верхней передней подвздошной ости и прилежащей части подвздошного гребня. На уровне границы

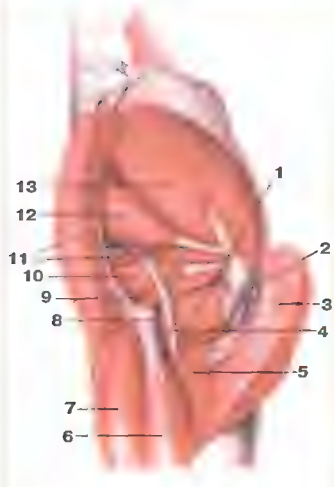

284 **Квадратная мышца бедра и другие мышцы ягодичной мышцы. Вид сзади**

1 — квадратная мышца бедра; 2 — вертельная сумка большой ягодичной мышцы; 3 — большая ягодичная мышца; 4 — седалищный нерв; 5 — большая приводящая мышца; 6 — длинная головка двуглавой мышцы бедра; 7 — полусухожильная мышца; 8 — седалищный бугор; 9 — нижняя близнецовая мышца; 10 — внутренняя запирательная мышца; 11 — верхняя близнецовая мышца; 12 — грушевидная мышца; 13 — средняя ягодичная мышца.

1 — *m.* quadrátus fémoris; 2 — búrsa trochantérica m. glutéi máximae; 3 — m. glutéus máximus; 4 — n. ischiádicus; 5 — m. addúctor mágnus; 6 — m. bíceps fémoris (cáput lóngum); 7 — m. semitendinósus; 8 — túber ischiádicum; 9 — m. geméllus inférior; 10 — m. obturatórius intérnus; 11 — m. geméllus supérior; 12 — m. pirifórmis; 13 — *m.* glutéus médius.

между верхней и средней третями бедра переходит в *подвздошно-большеберцовый тракт* (tractus iliotibialis) широкой фасции бедра, который продолжается вниз и прикрепляется к латеральному мыщелку большеберцовой кости.

Функция: напрягает подвздошно-большеберцовый тракт, способствуя укреплению коленного сустава в разогнутом положении; сгибает бедро.

Иннервация: крестцовое сплетение, верхний ягодичный нерв (L_4-S_1).

Кровоснабжение: верхняя ягодичная артерия, латеральная артерия, огибающая бедренную кость.

Квадратная мышца бедра (m.quadrátus fémoris) (рис. 284), четырехугольной формы, располагается между нижней близнецовой мышцей и верхним краем большой приводящей мышцы. Начинается на верхней части наружного края седалищного бугра, прикрепляется к верхней части межвертельного гребня. Между передней поверхностью и большим вертелом имеется синовиальная сумка.

Функция: поворачивает бедро кнаружи.

Иннервация: крестцовое сплетение, седалищный нерв (L_4-S_1).

Кровоснабжение: нижняя ягодичная артерия, медиальная артерия, огибающая бедренную кость, запирательная артерия.

Наружная запирательная мышца (m.obturátor extérnus), треугольной формы, начинается на наружной поверхности лобковой кости и ветви седалищной кости, а также на медиальных двух третях запирательной перепонки. Пучки мышцы прикрепляются к вертельной ямке бедренной кости и суставной капсуле.

Функция: поворачивает бедро кнаружи.

Иннервация: n. obturatorius (L_2-L_4).

Кровоснабжение: запирательная артерия, латеральная артерия, огибающая бедренную кость.

Мышцы свободной части нижней конечности

Мышцы бедра

Мышцы бедра подразделяются на три группы: переднюю (сгибатели бедра), заднюю (разгибатели бедра) и медиальную (приводящие бедро).

Передняя группа мышц бедра

Портняжная мышца (m.sartórius) начинается на верхней передней подвздошной ости, прикрепляется, переходя в сухожилие, к бугристости большеберцовой кости и к фасции голени. Мышца пересекает косо сверху вниз и медиально переднюю сторону бедра.

У места прикрепления сухожилие портняжной мышцы срастается с сухожилиями тонкой мышцы и образует фиброзную пластинку треугольной формы — так называемую *поверхностную гусиную лапку*, под которой имеется *сумка гусиной лапки* (búrsa anserínе).

Функция: сгибает бедро и голень, участвует также в повороте бедра кнаружи.

Иннервация: поясничное сплетение, бедренный нерв (L_2-L_4).

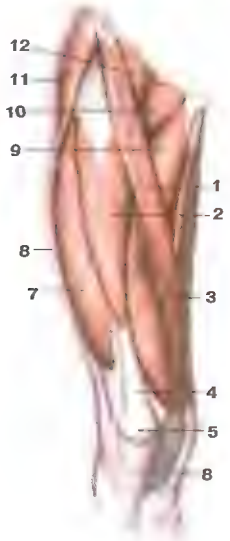

285 **Портняжная мышца и другие мышцы передней стороны бедра, правого. Вид спереди.**

1 — портняжная мышца; 2 — прямая мышца бедра; 3 — медиальная широкая мышца бедра; 4 — сухожилия четырехглавой мышцы бедра; 5 — надколенник; 6 — связка надколенника; 7 — латеральная широкая мышца бедра; 8 — подвздошно-большеберцовый тракт; 9 — длинная приводящая мышца; 10 — гребенчатая мышца; 11 — напрягатель широкой фасции; 12 — подвздошно-поясничная мышца.

1 — m. sartórius; 2 — m. réctus fémoris; 3 — m. vástus mediális; 4 — téndo m. quadricipitis fémoris; 5 — patélla; 6 — lig. patéllae; 7 — m. vástus laterális; 8 — tráctus iliotibiális; 9 — m. addúctor lóngus; 10 — m. pectíneus; 11 — m. ténsor fásciae látae; 12 — m. iliopsóas.

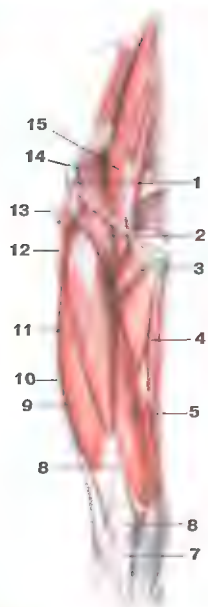

286 **Четырехглавая мышца бедра, правого. Вид спереди**

1 — верхняя передняя подвздошная ость; 2 — подвздошно-поясничная мышца; 3 — гребенчатая мышца; 4 — тонкая мышца; 5 — медиальная широкая мышца бедра; 6 — надколенник; 7 — связка надколенника; 8 — сухожилие четырехглавой мышца бедра; 9 — латеральная широкая мышца бедра; 10 — подвздошно-большеберцовый тракт; 11 — прямая мышца бедра; 12 — напрягатель широкой фасции бедра; 13 — паховая связка; 14 — подвздошная мышца; 15 — большая поясничная мышца.

1 — spina iliáca antérior supérior; 2 - m. iliopsóas; 3 — m. pectíneus; 4 — m. grácilis; 5 — m. vástus medialis; 6 patélla; 7 — lig. patéllae; 8 — tèndo m. quadricipitis fémoris; 9 — m. vástus laterális; 10 — tráctus iliotibiális; 11 — m. rèctus fémoris; 12 — m. tènsor fásciae látae; 13 lig. inguinále; 14 - m. iliácus; 15 — m. psóas májor.

Кровоснабжение: латеральная артерия, огибающая бедренную кость, мышечные ветви бедренной артерии, нисходящая коленная артерия.

Четырехглавая мышца бедра (m.quadriceps fémoris) состоит из четырех мышц (головок): прямой мышцы, латеральной, медиальной и промежуточной широких мышц бедра, которые прилежат к бедренной кости почти со всех сторон. В дистальной трети бедра все четыре головки формируют общее сухожилие, которое прикрепляется к бугристости большеберцовой кости, а также к верхушке и боковым краям надколенника; дистально от верхушки надколенника средняя часть сухожилия продолжается в *связку надколенника* (lig. patéllae).

Прямая мышца бедра (m.réctus fémoris) начинается на нижней передней подвздошной ости и на подвздошной кости над вертлужной впадиной. Между костью и нвчалом мышцы имеется синовиальная сумка. Прямая мышца бедра заканчивается сухожилием, которое прикрепляется к основанию надколенника.

Латеральная широкая мышца бедра (m.vástus laterális) наиболее крупная из всех четырех головок четырехглавой мышцы бедра. Начинается на межвертельной линии, нижней части большого вертела, ягодичной бугристости и на верхней половине шероховатой линии бедра, а также на латеральной межмышечной перегородке бедра. Мышца прикрепляется к сухожилию прямой мышцы бедра верхнелатеральной части надколенника и к бугристости большеберцовой кости; часть пучков сухожилия продолжается в латеральную поддерживающую связку надколенника.

Медиальная широкая мышца бедра (m.vástus mediális) имеет начало на нижней половине межвертельной линии, медиальной губе шероховатой линии и на медиальной межмышечной перегородке бедра. Прикрепляется к верхнему краю основания надколенника и к передней поверхности медиального мыщелка большеберцовой кос-

Промежуточная и широкие мышцы бедра, правого. Вид спереди. Прямая мышца бедра удалена

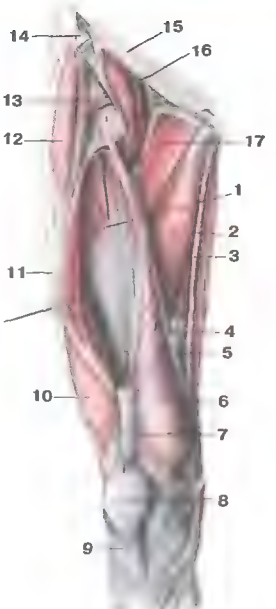

1 — промежуточная широкая мышца бедра; 2 — длинная приводящая мышца; 3 — тонкая мышца; 4 — приводящий канал; 5 — фиброзная пластинка; 6 — медиальная широкая мышца бедра; 7 — сухожилие четырехглавой мышцы бедра; 8 — надколенник; 9 — *связка надколенника*; 10 — *латеральная* широкая мышца бедра; 11 — подвздошно-*большеберцовый тракт*; 12 — напрягатель широкой фасции; 13 — прямая мышца бедра (начало); 14 — портняжная мышца (начало); 15 — паховая связка; 16 — подвздошно-поясничная мышца.

1 — m. vástus intermédius; 2 — m. addúctor lóngus; 3 — m. grácilis; 4 — canális adductórius; 5 — membrána vastoadductória; 6 — m. vástus mediális; 7 — téndo m. quadricipítis fémoris; 8 — patélla; 9 — lig. patéllae; 10 — m. vástus laterális; 11 — tráctus iliotibiális; 12 — m. ténsor fásciae látae; 13 — m. réctus fémoris (начало); 14 — m. sartórius (начало); 15 — lig. inguinále; 16 — m. iliopsóas.

ти. Сухожилие этой мышцы принимает участие в формировании *медиальной поддерживающей связки надколенника.*

Промежуточная широкая мышца бедра (m.vástus intermédius) начинается мышечными пучками на протяжении верхних двух третей передней и латеральной поверхностей тела бедренной кости, от нижней части латеральной губы шероховатой линии бедра и от латеральной межмышечной перегородки бедра. Прикрепляется к основанию надколенника и вместе с сухожилиями прямой, латеральной и медиальной широких мышц бедра участвует в образовании общего сухожилия четырехглавой мышцы бедра.

Функция: четырехглавая мышца бедра является мощным разгибателем голени в коленном суставе; прямая мышца бедра сгибает бедро.

Иннервация: поясничное сплетение, бедренный нерв (L_2-L_4).

Кровоснабжение: бедренная артерия, глубокая артерия бедра.

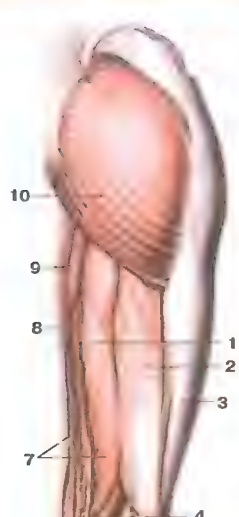

288 **Задняя группа мышц бедра, правого. Вид сзади**

1 — полусухожильная мышца; 2 — длинная головка двуглавой мышцы бедра; 3 — подвздошно-большеберцовый тракт; 4 — подколенная ямка; 5 — латеральная головка икроножной мышцы; 6 - медиальная головка икроножной мышцы; 7 — полуперепончатая мышца; 8 — тонкая мышца; 9 — большая проводящая мышца; 10 — большая ягодичная мышца.

1 — m. semitendinósus; 2 — m. biceps fémoris (cáput lóngum); 3 — tráctus iliotibiális; 4 — fóssa poplítea; 5 — m. gastrocnémius (cáput laterále); 6 — m. gastrocnémius (cáput mediále); 7 — m. semimembranósus; 8 — m gracílis; 9 — m. addúctor mágnus; 10 — m. glutéus máximus.

Задняя группа мышц бедра

К задней группе мышц бедра относятся двуглавая мышца бедра, полусухожильная и полуперепончатая мышцы (рис. 288 и см. рис. 278).

Двуглавая мышца бедра (m.biceps fémoris) имеет две головки — длинную и короткую. *Длинная головка* (cáput lóngum) берет начало вместе с полусухожильной мышцей на верхнемедиальной поверхности седалищного бугра и от крестцово-бугорной связки. На уровне нижней трети бедра длинная головка соединяется с короткой головкой, переходя в плоское сухожилие. *Короткая головка* (cáput bréve) начинается на латеральной губе шероховатой линии, верхней части латерального надмыщелка и на латеральной межмышечной перегородке бедра.

Общее сухожилие мышцы прикрепляется к головке малоберцовой кости и наружной поверхности латерального мыщелка большеберцовой кости (часть пучков сухожилия продолжается в фасцию голени). Между сухожилием мышцы и малоберцовой

289 **Двуглавая мышца бедра, правого. Вид сзади. Часть длинной головки этой мышцы удалена, нижняя часть отвернута в сторону**

1 — седалищный бугор; 2 — полусухожильная мышца и длинная головка двуглавой мышцы бедра (отрезаны); 3 – малая приводящая мышца; 4 – большая приводящая мышца; 5 – латеральная широкая мышца бедра; 6 – короткая головка двуглавой мышцы бедра; 7 — длинная головка двуглавой мышцы бедра (отрезана); 8 — латеральная головка икроножной мышцы (отрезана); 9 — головка малоберцовой кости; 10 — глубокая «гусиная лапка» полуперепончатой мышцы; 11 — медиальная широкая мышца бедра; 12 – полуперепончатая мышца; 13 нижняя близнецовая мышца; 14 — внутренняя запирательная мышца; 15 — крестцово-бугорная связка; 16 - верхняя близнецовая мышца; 17 – большая ягодичная мышца; 18 — грушевидная мышца; 19 средняя ягодичная мышца.

1 — tûber ischiádicum; 2 — m. semitendinósus et m. biceps fémoris (cáput lóngum; отрезаны); 3 — m. addúctor brévis; 4 — m. addúctor mágnus; 5 — m. vástus laterális; 6 — m. biceps fémoris (cáput brève); 7 — m. biceps fémoris (cáput lóngum; отрезана); 8 — m. gastrocnémius (cáput laterále; отрезана); 9 — cáput fibulae; 10 — pés anserínus profúndus; 11 — m. vástus mediális; 12 — m. semimembranósus; 13 — m. geméllus inférior; 14 — m. geméllus supérior; 15 — lig. sacrotuberále; 16 — m. obturatórius intérnus; 17 — m. glutéus máximus; 18 — m. pirifórmis; 19 — m. glutéus médius.

коллатеральной связкой имеется *нижняя подсухожильная сумка двуглавой мышцы бедра* (búrsa subtendínea m. bicipítis fémoris inférior).

Функция: вместе с другими мышцами задней группы разгибает бедро; сгибает голень в коленном суставе; при согнутой в коленном суставе голени поворачивает ее кнаружи.

Иннервация: крестцовое сплетение; длинная головка от большеберцового нерва, короткая головка — от общего малоберцового нерва.

Кровоснабжение: медиальная артерия, огибающая бедренную кость, прободающие артерии.

Полусухожильная мышца (m.semitendinósis) начинается на седалищном бугре. На уровне средней трети бедра переходит в длинное сухожилие и прикрепляется к медиальной поверхности верхней части большеберцовой кости.

Функция: разгибает бедро, сгибает голень; при согнутой в коленном суставе голени поворачивает ее кнутри.

Иннервация: крестцовое сплетение, большеберцовый нерв (L_4-S_2).

Кровоснабжение: прободающие артерии.

Полуперепончатая мышца (m.semimembranósis) начинается на седалищном бугре плоской длинной сухожильной пластинкой. Плоское ее сухожилие тремя пучками прикрепляется к заднелатеральной поверхности медиального мыщелка большеберцовой кости. Указанные пучки сухожилия полуперепончатой мышцы образуют так называемую *глубокую гусиную лапку* (см. рис. 288) сухожилия, продолжаются вниз и присоединяются к большеберцовой коллатеральной связке; второй пучок, следуя вниз и латерально, заканчивается на фасции подколенной мышцы и на линии камбаловидной мышцы большеберцовой кости; третий — самый сильный пучок — направляется вверх и латерально к задней поверхности латерального мыщелка бедра, формируя косую подколенную связку. Где сухожилие полуперепончатой мышцы перекидывается через медиальный мыщелок бедра и соприкасается с медиальной головкой икроножной мышцы, имеется *сумка полуперепончатой мышцы.*

Функция: разгибает бедро и сгибает голень; при согнутой в коленном суставе голени поворачивает ее кнутри, оттягивает капсулу коленного сустава, при сгибании защищает синовиальную мембрану от ущемления.

Иннервация: крестцовое сплетение, большеберцовый нерв (L_4-S_1).

Кровоснабжение: медиальная артерия, огибающая бедренную кость, прободающие артерии, подколенная артерия.

Медиальная группа мышц бедра

К мышцам медиальной группы относятся тонкая, гребенчатая и приводящея (длинная, короткая и большая) мышцы (рис. 290). Главная функция мышц этой группы — приведение бедра, поэтому их называют приводящими мышцами.

Тонкая мышца (m.grácilis) — плоская, длинная мышца, начинается коротким сухожилием от нижней половины лобкового симфиза и от нижней ветви лобковой кости. Сухожилие тонкой мышцы прикрепляется к медиальной поверхности верхней части тела большеберцовой кости и участвует в образовании поверхностной гусиной лапки (рис. 290).

Функция: приводит бедро; сгибает голень, одновременно поворачивая ее внутрь.

Иннервация: запирательный нерв (L_2-L_4).

Кровоснабжение: запирательная артерия, наружная половая артерия, бедренная артерия.

Гребенчатая мышца (m.pectineus) — короткая плоская мышца; начинается на лобковом гребне и верхней ветви лобковой кости. Прикрепляется плоским тонким сухожилием к площадке, расположенной между задней поверхностью малого вертела и шероховатой линией бедра.

Функция: участвует в приведении и сгибании бедра.

Иннервация: поясничное сплетение, запирательный нерв (L_2-L_4).

Длинная приводящая мышца (m.addúctor lóngus) (рис. 291), треугольной формы, начинается толстым сухожилием на наружной поверхности лобковой кости. Проходя вниз и латерально, продолжается в тонкое сухожилие, которое прикрепляется

290 **Приводящая мышца бедра, правого. Вид с медиальной стороны**

1 — большая приводящая мышца; 2 — тонкая мышца; 3 — полусухожильная мышца; 4 — поверхностная «гусиная лапка»; 5 — надколенник; 6 — медиальная широкая мышца бедра; 7 - портняжная мышца; 8 — длинная приводящая мышца; 9 — гребенчатая мышца; 10 подвздошная мышца; 11 — большая поясничная мышца; 12 — внутренняя *запирательная мышца; 13 — грушевидная* мышца; 14 — крестцово-остистая связка.

1 - m. addúctor mágnus; 2 — m. grácilis; 3 — m. semitendinósus; 4 — pés anserínus superficiális; 5 — patélla; 6 m. vástus mediális; 7 — m. sartórius; 8 - m. addúctor lóngus; 9 — m. pectíneus; 10 — m. iliácus; 11 — m. psóas májor; 12 — m. obturatórius intérnus; 13 — m. pirifórmis; 14 lig. sacrospinále.

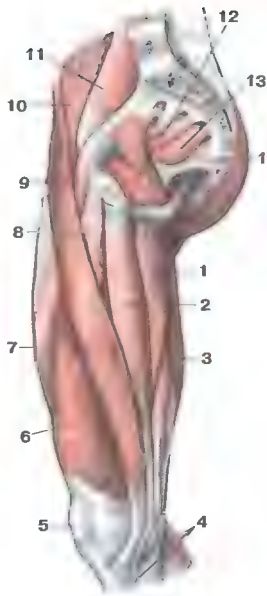

к медиальной губе шероховатой линии бедра между местами прикрепления большой приводящей мышцы и медиальной широкой мышцы бедра.

Короткая приводящая мышца (m.addúctor brévis) — толстая мышца треугольной формы; начинается на наружной поверхности, располагается позади гребенчатой мышцы и длинной приводящей мышцы. Направляясь вниз и латерально, мышца значительно расширяется и прикрепляется короткими сухожильными пучками к шероховатой линии на теле бедренной кости.

Функция: приводит бедро, участвует в сгибании бедра.

Иннервация: поясничное сплетение, запирательный нерв (L_2-L_3).

Кровоснабжение: запирательная артерия, прободающие артерии.

Большая приводящая мышца (m.addúctor mágnus) (рис. 292) — самая большая среди мышц медиальной группы бедра. Начинается на седалищном бугре, ветви седалищной кости и нижней ветви лобковой кости; прикрепляется на всем протяжении медиальной губы шероховатой линии. Сухожилие большой приводящей мышцы у ме-

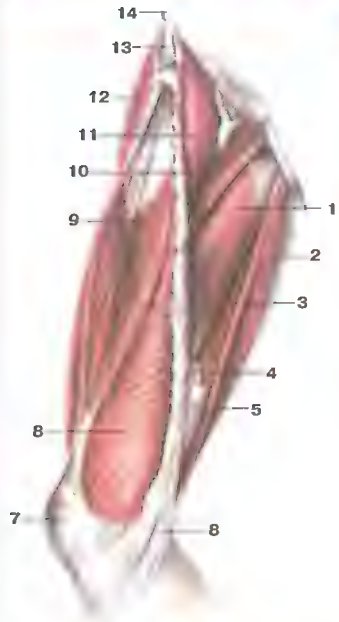

291 **Длинная приводящая мышца бедра, правого. Вид с медиальной стороны**

1 — длинная приводящая мышца; 2 — тонкая мышца; 3 — большая приводящая мышца; 4 — приводящий канал; 5 — фиброзная пластинка; 6 — портняжная мышца (прикрепление); 7 — надколенник; 8 — медиальная широкая мышца бедра; 9 — прямая мышца бедра; 10 — гребенчатая мышца; 11 — подвздошно-поясничная мышца; 12 — напрягатель широкой фасции; 13 — портняжная мышца (начало); 14 — верхняя передняя подвздошная ость.

1 — m. addúctor lóngus; 2 — m. grácilis; 3 — m. addúctor mágnus; 4 — canális adductórius; 5 — membrána vastoadductória; 6 — m. sartórius (прикрепление); 7 — patélla; 8 — m. vástus mediális; 9 m. réctus fémoris; 10 — m. pectíneus; 11 — m. iliopsóas; 12 — m. ténsor fásciae látae; 13 — m. sartórius; 14 — spina iliáca antérior supérior.

ста прикрепления к приводящему бугорку на медиальном мыщелке бедренной кости ограничивает отверстие, названное *сухожильной щелью* (hiátus tendinéus s adductórius). Через нее бедренная артерия из приводящего канала на бедре проходит в подколенную ямку.

Функция: является самой сильной приводящей мышцей бедра; медиальные пучки мышцы, берущие начало от седалищного бугра, участвуют также в разгибании бедра.

Иннервация: поясничное сплетение, запирательный нерв (L_2-L_3), седалищный нерв (L_4-L_5).

Кровоснабжение: запирательная артерия, прободающие артерии.

Мышцы голени

Различают переднюю, заднюю и латеральную группы мышц голени. К мышцам передней группы относятся передняя большеберцовая мышца, длинный разгибатель

292 **Большая приводящая мышца бедра, правого. Вид с медиальной стороны**

1 — большая приводящая мышца; 2 — приводящий канал; 3 — полуперепончатая мышца; 4 — медиальная широкая мышца бедра; 5 — фиброзная пластинка; 6 — прямая мышца бедра; 7 — длинная приводящая мышца; 8 — короткая приводящая мышца; 9 — запирательная мембрана; 10 — *грушевидная* мышца.

1 — m. addúctor mágnus; 2 — canális adductórius; 3 — m. semimembranósus; 4 — m. vástus mediális; 5 — membrána vastoadductória; 6 — m. réctus fémoris; 7 — m. addúctor lóngus; 8 — m. addúctor brévis; 9 — membrána obturatória; 10 — m. pirifórmis.

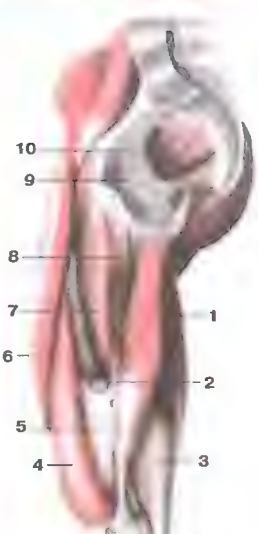

пальцев, длинный разгибатель большого пальца; к задней — трехглавая мышца голени (состоящая из икроножной и камбаловидной мышц), подошвенная мышца, подколенная мышца, длинный сгибатель пальцев, длинный сгибатель большого пальца стопы, задняя большеберцовая мышца; к латеральной — длинная и короткая малоберцовые мышцы.

Передняя группа мышц голени

Передняя большеберцовая мышца (m.tibiális antérior) начинается на латеральном мыщелке и верхней половине латеральной поверхности тела большеберцовой кости, прилегающей части межкостной перепонки и фасции голени. На уровне дистальной трети голени мышечные пучки переходят в длинное сухожилие, которое проходит на тыл стопы под удерживателями сухожилий-разгибателей и прикрепляется к подошвенной стороне медиальной клиновидной кости и к основанию I плюсневой кости (рис. 293).

Функция: разгибает стопу в голеностопном суставе, одновременно поднимает медиальный край стопы и поворачивает кнаружи (супинация), укрепляет продольный

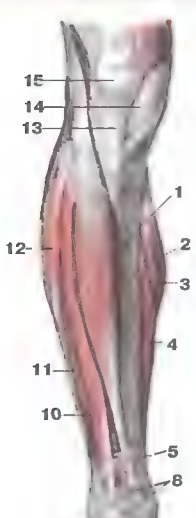

293 **Передняя большеберцовая мышца и другие мышцы голени, правой. Вид спереди**

1 — передняя большеберцовая мышца; 2 — большеберцовая кость; 3 — медиальная головка икроножной мышцы; 4 — камбаловидная мышца; 5 — верхний удерживатель сухожилий разгибателей; 6 — нижний удерживатель сухожилий разгибателей; 7 — сухожилие длинного разгибателя большого пальца стопы; 8 — сухожилия длинных разгибателей пальцев; 9 — сухожилие третьей малоберцовой мышцы; 10 — длинный разгибатель пальцев; 11 — короткая малоберцовая мышца; 12 — длинная малоберцовая мышца; 13 — связка надколенника; 14 — суставная капсула; 15 — надколенник.

1 — m. tibialis anterior; 2 — tibia; 3 — m. gastrocnemius (caput mediale); 4 — m. soleus; 5 — retinaculum musculorum extensorum superius; 6 — retinaculum musculorum extensorum inferius; 7 — tendo m. extensoris hallucis longi; 8 — tendo m. extensoris digitorum longi; 9 — tendo m. peronei tertii; 10 — extensor digitorum longus; 11 — m. peroneus brevis; 12 — m. peroneus longus; 13 — lig. patellae; 14 — capsula articularis; 15 — patella.

свод стопы; при фиксированной стопе наклоняет вперед голень; способствует удержанию голени в вертикальном положении.

Иннервация: крестцовое сплетение, глубокий малоберцовый нерв (L_4-S_1).

Кровоснабжение: передняя большеберцовая артерия.

Длинный разгибатель пальцев (m.extensor digitorum longus) начинается на латеральном мыщелке большеберцовой кости, передней поверхности тела малоберцовой кости, на верхней трети межкостной перепонки, фасции и передней межмышечной перегородке голени.

На уровне голеностопного сустава разделяется на четыре сухожилия, которые заключены в общее для них синовиальное влагалище. Каждое сухожилие прикрепляется к основанию средней и дистальной фаланг II-V пальцев. От нижней части мышцы отделяется небольшой пучок — *третья малоберцовая мышца* (m.peroneus tertius), сухожилие которой прикрепляется к основанию V плюсневой кости.

294 **Длинный разгибатель большого пальца стопы, правой. Вид спереди. Передняя большеберцовая и длинный разгибатель пальцев удалены**

1 — длинный разгибатель большого пальца стопы; 2 — передний край большеберцовой кости; 3 — сухожилие длинного разгибателя большого пальца стопы; 4 — короткий разгибатель пальцев; 5 — короткий разгибатель большого пальца стопы; 6 — короткая малоберцовая мышца; 7 — межкостная перепонка голени; 8 — малоберцовая кость; 9 — головка малоберцовой кости; 10 — связка надколенника; 11 — малоберцовая коллатеральная связка; 12 — надколенник.

1 — m. extensor hallucis longus; 2 — margo anterior tibiae; 3 — tendo m. extensoris hallucis longi; 4 — m. extensor digitorum brevis; 5 — m. extensor hallucis brevis; 6 — m. peroneus brevis; 7 — membrana interossea cruris; 8 — fibula; 9 — caput fibulae; 10 — lig. petellae: 11 — lig. collaterale fibulare; 12 — patella.

Функция: разгибает II-V пальцы в плюснефаланговых суставах, а также стопу в голеностопном суставе. Третья малоберцовая мышца поднимает латеральный край стопы. При укрепленной стопе аналогично передней большеберцовой мышце длинный разгибатель пальцев удерживает голень в вертикальном положении.

Иннервация: крестцовое сплетение, глубокий малоберцовый нерв (L_4-S_1).

Кровоснабжение: передняя большеберцовая артерия.

Длинный разгибатель большого пальца стопы (m.extensor hallucis longus) начинается на средней трети передней поверхности малоберцовой кости, межкостной перепонке голени (рис. 294). Сухожилие мышцы проходит вниз на тыл стопы под верхним и нижним удерживателями (сухожилий) разгибателей в отдельном синовиальном влагалище и прикрепляется к дистальной фаланге большого пальца стопы. Отдельные пучки сухожилия могут прикрепляться также к проксимальной фаланге.

Функция: разгибает большой палец стопы; участвует также в разгибании стопы в голеностопном суставе.

Иннервация: крестцовое сплетение , глубокий малоберцовый нерв (L_4-S_1).

Кровоснабжение: передняя большеберцовая артерия.

Задняя группа мышц голени

Мышцы задней группы формируют два слоя — поверхностный и глубокий (рис. 295-298). *Поверхностный слой* составляют сильно развитая трехглавая мышца голени и подошвенная мышца. *Глубокий слой* образован небольшой подколенной мышцей и тремя длинными мышцами: длинным сгибателем пальцев (располагается наиболее медиально), длинным сгибателем большого пальца стопы (располагается латерально) и задней большеберцовой мышцей (занимает промежуточное положение).

Поверхностный слой задней группы мышц голени

Трехглавая мышцв голени (m.triceps súrae) состоит из двух мышц — икроножной мышцы, которая располагается поверхностно, и камбаловидной мышцы, скрытой под икроножной. Икроножная мышца относится к двусуставным мышцам, она переходит через два сустава — коленный и голеностопный, тогда как камбаловидная мышца является односуставной — переходит только через голеностопный сустав.

Икроножная мышца (m.gastrocnémius) имеет две головки — медиальную и латеральную, поверхностные слои которых представлены прочными сухожильными пучками. *Латеральная головка* (cáput laterále) начинается на наружной поверхности нижнего эпифиза бедра над латеральным мыщелком; *медиальная головка* (cáput mediále) — на медиальном мыщелке бедра. Под каждой из головок икроножной мышцы находится синовиальная сумка. Между латеральной головкой и капсулой коленного сустава располагается *латеральная подсухожильная сумка икроножной мышцы* (búrsa subtendinea m.gastrocnémius laterális). Между медиальной головкой и капсулой сустава лежит *медиальная подсухожильная сумка икроножной мышцы* (búrsa subtendinea m.gastrocnémius mediális). Обе сумки, как правило, сообщаются с полостью коленного сустава.

На середине голени обе головки икроножной мышцы переходят в толстое сухожилие, которое книзу суживается и сливается с сухожилием камбаловидной мышцы, формируя *пяточное (ахиллово) сухожилие* (téndo calcáneus, s. Achillis), которое прикрепляется к пяточному бугру. Между сухожилием и костью имеется синовиальная сумка — *сумка пяточного сухожилия* (búrsa téndinis calcánei).

Камбаловидная мышца (m.sóleus), толстая, плоская, залегает впереди икроножной мышцы. Камбаловидная мышца имеет обширное начало на *задней поверхности большеберцовой кости* (на linea m.sólei) и от *сухожильной дуги* (árcus tendíneus m. sólei), перекидывающейся между большеберцовой и малоберцовой костями. Мышца переходит в плоское сухожилие, участвующее в образовании пяточного сухожилия.

Функция: трехглавая мышца голени сгибает голень и стопу (подошвенное сгибание); удерживает голень на таранной кости, не давая ей опрокинуться вперед.

Иннервация: крестцовое сплетение, большеберцовый нерв (L_4-S_2).

Кровоснабжение: задняя большебарцовая артерия.

Трехглавая мышца голени. Вид сзади

1 — медиальная головка икроножной мышцы; **2** — латеральная головка икроножной мышцы; **3** — камбаловидная мышца; **4** — пяточное сухожилие; **5** — камбаловидная мышца; **6** — сухожилие подошвенной мышцы; **7** — подошвенная мышца; **8** — подколенная ямка; **9** — полуперепончатая мышца; **10** — сухожилие полусухожильной мышцы; **11** — большая приводящая мышца.

1 — m. gastrocnémius (cáput mediále); **2** — m. gastrocnémius (cáput laterále); **3** — m. sóleus; **4** — téndo calcanéa; **5** — m. sóleus; **6** — m. plantáris (téndo); **7** — m. plantáris; **8** — fóssa poplítea; **9** — m. semimembranósus; **10** m. semitendinósus (téndo); **11** — m. addúctor mágnus.

Подошвенная мышца (m.plantáris) непостоянная, с небольшим брюшком и длинным тонким сухожилием. Начинается на латеральном надмыщелке бедра и на косой подколенной связке. Сухожилие этой мышцы проходит между икроножной и камбаловидной мышцами, прилежит к медиальному краю пяточного сухожилия, вместе с которым прикрепляется к пяточному бугру.

Функция: натягивает капсулу коленного сустава, участвует в сгибании голени и стопы.

Иннервация: крестцовое сплетение, большеберцовый нерв (L_4-S_2).

Кровоснабжение: подколенная артерия.

Глубокий слой задней группы мышц голени

Подколенная мышца (m.popliteus) залегает глубоко в подколенной ямке. Начинается толстым сухожилием на наружной поверхности латерального мыщелка бедра.

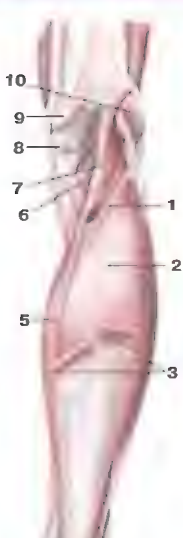

290 **Кембаловидная мышца. Вид сзади. Икроножная мышца отрезана и удалена**

1 — сухожильная дуга камбаловидной мышцы; 2 — камбаловидная мышца; 3 — икроножная мышца (отрезана); 4 — пяточное сухожилие; 5 — сухожилие подошвенной мышцы; 6 — подколенная мышца; 7 — подошвенная мышца; 8 — полуперепончатая мышца; 9 — медиальная головка икроножной мышцы; 10 — латеральная головка икроножной мышцы.

1 — árcus tendíneus m. sólei; 2 — m. sóleus; 3 — m. gastrocnémius (отрезана); 4 — téndo calcanéa; 5 — téndo m. plantáris; 6 — m. popliteus; 7 — m. plantáris; 8 — m. semimembranósus; 9 — m. gastrocnémius (*cáput mediále*); 10 — m. gastrocnémius (cáput laterále).

Мышца прилежит к задней поверхности коленного сустава и проходит под дугообразной подколенной связкой, от которой начинаются ее медиальные пучки. Прикрепляется к треугольной площадке на задней поверхности большеберцовой кости, над линией камбаловидной мышцы.

Функция: сгибает голень, поворачивая ее кнутри; натягивает капсулу коленного сустава, предохраняя синовиальную мембрану от ущемления.

Иннервация: крестцовое сплетение, большеберцовый нерв (L_4-S_2).

Кровоснабжение: подколенная артерия.

Длинный сгибатель пальцев (m.flexor digitorum longus) начинается на задней поверхности тела большеберцовой кости ниже линии камбаловидной мышцы, от фасции голени и на задней межмышечной перегородке голени. Сухожилие мышцы проходит к подошве стопы позади медиальной лодыжки под удерживателем (сухожилий) сгибателей в отдельном синовиальном влагалище (между сухо-

297 **Длинный сгибатель пальцев стопы. Вид сзади. Трехглавая мышца голени удалена**

1 — длинный сгибатель большого пальца стопы; 2 — длинная малоберцовая мышца; 3 — короткая малоберцовая мышца; 4 — сухожилие трехглавой мышцы голени (отрезано); 5 — длинный сгибатель пальцев; 6 — задняя большеберцовая мышца; 7 — камбаловидная мышца; 8 — коленная мышца; 9 — латеральная головка икроножной мышцы; 10 — медиальная головка икроножной мышцы; 11 — полуперепончатая мышца.

1 — m. flexor hállucis lóngus; 2 — m. peronéus lóngus; 3 — m. peronéus brévis; 4 — téndo m. tricipitis súrae (отрезано); 5 — m. flexor digitórum lóngus; 6 — m. tibiális postérior; 7 — m. sóleus; 8 — m. popliteus; 9 — m. gastrocnémius (cáput laterále); 10 — m. gastrocnémius (cáput mediále); 11 — m. semimembranósus.

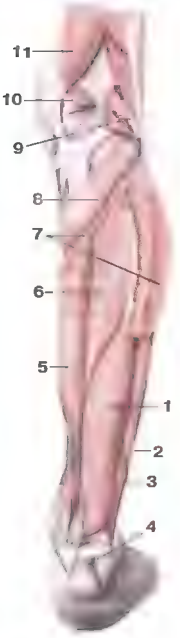

жилиями задней большеберцовой мышцы медиально и длинным сгибателем большого пальца латерально). Затем сухожилие огибает сзади и снизу опору таранной кости и разделяется на четыре отдельных сухожилия, которые прикрепляются к дистальным фалангам II-V пальцев, предварительно прободая сухожилия короткого сгибателя пальцев (подобно сухожилиям глубокого сгибателя пальцев на кисти).

Функция: сгибает дистальные фаланги II-V пальцев; сгибает стопу; поворачивает ее кнаружи.

Иннервация: крестцовое сплетение, большеберцовый нерв (L_4-S_2).

Кровоснабжение: задняя большеберцовая артерия.

Длинный сгибатель большого пальца стопы (m.flexor hállucis lóngus) начинается на нижних двух третях тела малоберцовой кости, межкостной перепонке голени, задней межмышечной перегородке голени.

Сухожилие длинного сгибателя большого пальца стопы проходит позади медиальной лодыжки и латеральнее сухожилия длинного сгибателя пальцев в отдельном синовиальном влагалище. Достигнув подошвенной поверхности большого пальца стопы, сухожилие прикрепляется к дистальной фаланге большого пальца стопы.

Функция: сгибает большой палец стопы, участвует в сгибании, супинации и приведении стопы; укрепляет продольный свод стопы.

Иннервация: крестцовое сплетение, большеберцовый нерв (L_4-S_2).

Кровоснабжение: задняя большеберцовая артерия, малобврцовая артерия.

Задняя большеберцовая мышца (m.tibiális postérior) располагается глубоко нв задней поверхности голени, между длинным сгибателем пальцев (медиально) и длинным сгибателем большого пальца стопы (латерально). Начинается на задней поверхности тела малоберцовой кости (между медиальным гребнем и межкостным краем), на нижней поверхности латерального мыщелка и верхних двух третях тела большеберцовой кости (ниже линии камбаловидной мышцы и межкостной перепонки голени).

Мышца продолжается в сильное сухожилие, которое, перейдя на подошвенную поверхность, прикрепляется к бугристости ладьевидной кости, ко всем трем клиновидным костям, а также к основанию IV (иногда и V) плюсннвой кости.

Функция: сгибает стопу (подошвенное сгибание), приводит ее и супинирует.

Иннервация: крестцовое сплетение, большеберцовый нерв (L_4-S_2).

Кровоснабжение: задняя большеберцовая артерия.

Латеральная группа мышц голени

Латеральная группа предстаалена длинной и короткой малоберцовыми мышцами (рис. 299).

Длиннвя малоберцовая мышца (m.peronéus lóngus, s. m.fibuláris lóngus) начинается на головке и верхних двух третях латеральной поверхности малоберцовой кости, от латерального мыщелка большеберцовой кости, фасции голени и от межмышечных перегородок голени. На уровне голеностопного сустава сухожилие мышцы, огибая латеральную лодыжку сзади, проходит на подошве косо вперед и медиально, ложится в одноименную бороздку кубовидной кости в отдельном (собственном) синовиальном влагалище; прикрепляется к основанию I и II плюсневых костей и к медиальной клиновидной кости.

Функция: сгибает стопу, приподнимает ее латеральный край (пронация), укрепляет поперечный и продольный своды стопы.

Иннервация: крестцовое сплетение, поверхностный малоберцовый нерв (L_4-S_1).

Кровоснабжение: нижняя латеральная коленнвя артерия, малоберцовая артерия.

Короткая малоберцовая мышца (m.peronéus brévis, s.m.fibuláris brévis) начинается на нижних двух третях латеральной поверхности малоберцовой кости и на межмышечных перегородках голени. Сухожилие мышцы проходит на стопу позади латеральной лодыжки, залегая в общем синовиальном влагалище вместе с сухожилием длинной малоберцовой мышцы под удерживателем (сухожилий) малоберцовых мышц. Оно прикрепляется на основании V плюсневой кости.

Функция: поднимает латеральный край стопы; препятствует повороту стопы подошвой кнутри; сгибает стопу (подошвенное сгибание).

Иннервация: крестцовов сплетение, поверхностный малоберцовый нерв (L_4-S_1).

Кровоснабжение: малоберцовая артерия.

298 **Задняя большеберцовая мышца. Вид сзади**

1 — малоберцовая кость; 2 — задняя большеберцовая мышца; 3 — короткая малоберцовая мышца; 4 — сухожилие длинной малоберцовой мышцы; 5 — бугор пяточной кости; 6 — короткий сгибатель пальцев; 7 — сухожилие длинного сгибателя пальцев; 8 — удерживатель сухожилий сгибателей; 9 — сухожилие длинного сгибателя большого пальца стопы; 10 — подколенная мышца; 11 — сухожилие полуперепончатой мышцы; 12 — медиальный мыщелок бедренной кости.

1 — fibula; 2 — m. tibiális postérior; 3 — m. peronéus brévis; 4 — m. peronéus lóngus (téndo); 5 — túber calcanéi; 6 — m. flexor digitórum brévis; 7 — m. flexor digitórum lóngus (téndo); 8 — retináculum musculórum flexórum; 9 — m. flexor hállucis lóngus (téndo); 10 — m. popliteus; 11 — m. semimembranósus (téndo); 12 — cóndylus mediális fémoris.

299 **Латеральная мышца голени. Вид сбоку**

1 — головка малоберцовой кости; 2 — длинная малоберцовая мышца; 3 — длинный разгибатель пальцев; 4 — передняя большеберцовая мышца; 5 — короткая малоберцовая мышца; 6 — верхний удерживатель сухожилий-разгибателей; 7 — нижний удерживатель сухожилий-разгибателей; 8 — сухожилие длинного разгибателя пальцев; 9 — третья малоберцовая мышца; 10 — сухожилие короткой малоберцовой мышцы; 11 — сухожилие длинной малоберцовой мышцы; 12 — нижний удерживатель сухожилий малоберцовых мышц; 13 — пяточное сухожилие; 14 — камбаловидная мышца; 15 — латеральная головка икроножной мышцы; 16 — двуглавая мышца бедра (отрезана).

1 — cáput fibulae; 2 — *m.* peronéus lóngus; 3 — m. extensor digitórum lóngus; 4 — m. tibiális antérior; 5 — m. peronéus brévis; 6 — retináculum musculórum extensórum supérius; 7 — retináculum musculórum extensórum inférius; 8 — m. extensor digitórum lóngus (téndo); 9 — m. peronéus tértius; 10 — m. peronéus brévis (téndo); 11 — m. peronéus lóngus (téndo); 12 — retináculum musculórum peroneórum inférius; 13 — téndo calcanéa; 14 — m. sóleus; 15 — m. gastrocnémius (cáput laterále); 16 — m. biceps fémoris (отрезана).

Мышцы тыла стопы

Мышцы тыла стопы залегают под тыльной фасцией стопы и сухожилиями длинных разгибателей пальцев. Они представлены двумя мышцами — коротким разгибателем пальцев и коротким разгибателем большого пальца стопы (рис. 300-302).

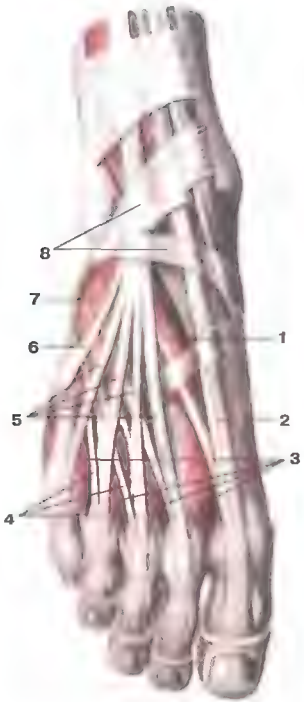

300 **Мышцы тыла стопы, правой. Вид сверху**

1 — короткий разгибатель большого пальца стопы; 2 — сухожилие длинного разгибателя большого пальца стопы; 3 — тыльные межкостные мышцы; 4 — сухожилие короткого разгибателя пальцев; 5 — сухожилие длинного разгибателя пальцев; 6 — третья малоберцовая мышца; 7 — короткий разгибатель пальцев; 8 — нижний удерживатель сухожилий-разгибателей.

1 — m. extensor hallucis brevis; 2 — m. extensor hallucis longus (tendo); 3 — mm. interossei dorsales; 4 — m. extensor digitorum brevis (tendo); 5 — m. extensor digitorum longus (tendo); 6 — m. peroneus tertius; 7 — m. extensor digitorum brevis; 8 — retinaculum musculorum extensorum inferius.

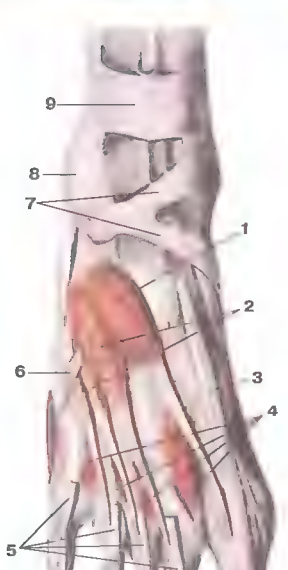

301 **Мышцы тыла стопы, правой. Вид сверху, сухожилия длинных разгибателей пальцев стопы отрезаны**

1 — короткий разгибатель большого пальца стопы; 2 — короткий разгибатель пальцев стопы; 3 — сухожилие длинного разгибателя большого пальца стопы (отрезано); 4 — тыльные межкостные мышцы; 5 — сухожилия длинного разгибателя пальцев стопы (отрезаны); 6 — третья малоберцовая мышца (отрезана); 7 — нижний удерживатель сухожилий-разгибателей; 8 — латеральная лодыжка; 9 — верхний удерживатель сухожилий-разгибателей.

1 — m. extensor hallucis brevis; 2 — m. extensor digitorum brevis; 3 — tendo m. extensoris hallucis longi (отрезано); 4 — mm. interossei dorsales; 5 — tendines m. extensoris digitorum longi; 6 — m. peroneus tertius (отрезана); 7 — retinaculum mm. extensorum inferius; 8 — malleolus lateralis; 9 — retinaculum mm. extensorum superius.

Короткий разгибатель пальцев (m.extensor digitorum brevis) — слабо развитая мышца. Начинается на передних отделах верхней и латеральной поверхностей пяточной кости. Три ее сухожилия достигают II-IV пальцев, присоединяются с латеральной стороны к сухожилиям длинного разгибателя пальцев и вместе с ними прикрепляются к основаниям средних и дистальных фаланг.

Функция: вместе с сухожилиями длинного разгибателя пальцев участвует в разгибании пальцев стопы.

Иннервация: крестцовое сплетение, глубокий малоберцовый нерв (L_4-S_1).

Кровоснабжение: латеральная предлодыжная артерия, малоберцовая артерия.

302 **Тыльные межкостные мышцы. Вид сверху. Сухожилия длинных и коротких разгибателей пальцев отрезаны**

1 — первая плюсневая кость; 2 — тыльные межкостные мышцы; 3 — *сухожилие короткого разгибателя* большого пальца стопы; 4 — сухожилие длинного разгибателя большого пальца стопы; 5 — сухожилия длинного разгибателя пальцев стопы; 6 — сухожилия короткого разгибателя пальцев стопы; 7 — плюсневые кости (II-V); 8 — межкостные плюсневые мышцы.

1 — os metatarsále I; 2 — *mm.* interóssei dorsáles; 3 — m. exténsor hállucis brévis; 4 — téndo m. exténsoris hállucis lóngi; 5 — téndines m. exténsoris digitórum lóngi; 6 — m. exténsor digitórum brévis; 7 — óssa metatarsália (II-V); 8 — ligg. metatársea interósseum.

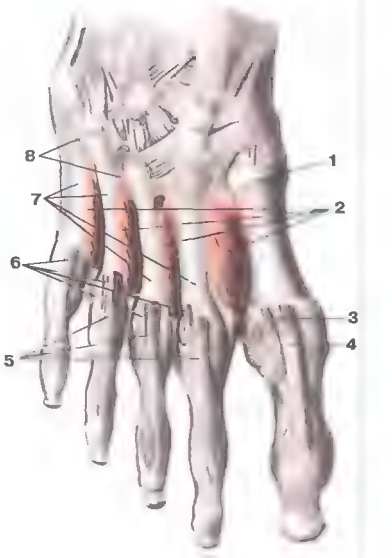

Короткий разгибатель большого пальца стопы (m.exténsor hállucis brévis) лежит медиально от короткого разгибателя пальцев. Начинается на верхней поверхности пяточной кости, в переднем ее отделе; направляется вперед и медиально, переходит в сухожилие, которое прикрепляется к тыльной поверхности основания проксимальной фаланги большого пальца стопы.

Функция: участвует в разгибании большого пальца стопы.

Иннервация: крестцовое сплетение, глубокий малоберцовый нерв (L_4-S_1).

Кровоснабжение: тыльная артерия стопы.

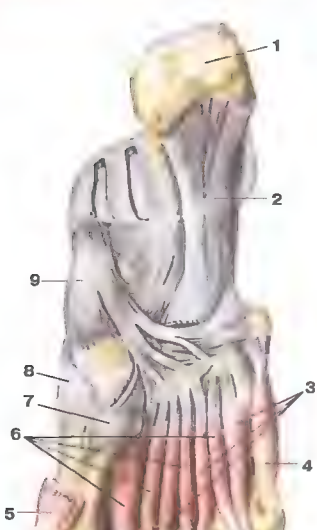

303 **Межкостные мышцы, подошвенные и тыльные. Вид снизу**

1 бугор пяточной кости; 2 — длинная подошвенная связка; 3 — подошвенные межкостные мышцы; 4 — мышца, противопоставляющая мизинец стопы; 5 — мышца, отводящая большой палец стопы (отрезана); 6 — тыльные межкостные мышцы; 7 — сухожилие длинной малоберцовой мышцы (отрезано); 8 — сухожилие передней большеберцовой мышцы; 9 — сухожилие задней большеберцовой мышцы.

1 — túber calcanéi; 2 — lig. plantáre lóngum; 3 — mm. interóssei plantáres; 4 — m. oppónens digiti minimi; 5 — m. abdúctor hállucis (отрезана); 6 — mm. interóssei dorsáles; 7 — téndo m. peronéi lóngi; 8 — téndo m. tibiális antérioris; 9 — téndo m. tibiális posténoris.

Мышцы подошвы стопы

Мышцы подошвы стопы делятся на три группы: *медиальную* — со стороны большого пальца стопы, *латеральную* — со стороны мизинца и *среднюю группу*, занимающую промежуточное положение (рис. 304). В целом на подошве имеется 14 коротких мышц. Медиальную группу составляют мышца, отводящая большой палец стопы, короткий сгибатель большого пальца стопы и мышца, приводящая большой палец стопы. К латеральной группе относятся мышца, отводящая мизинец стопы, короткий сгибатель мизинца стопы и мышца, противопоставляющая мизинец. Средняя группа на подошве усилена: кроме четырех червеобразных и семи межкостных мышц, она включает еще две мышцы — короткий сгибатель пальцев и квадратную мышцу подошвы.

304 **Мышцы подошвы стопы, правой. Вид снизу. Передняя часть подошвенного апоневроза отрезана и удалена**

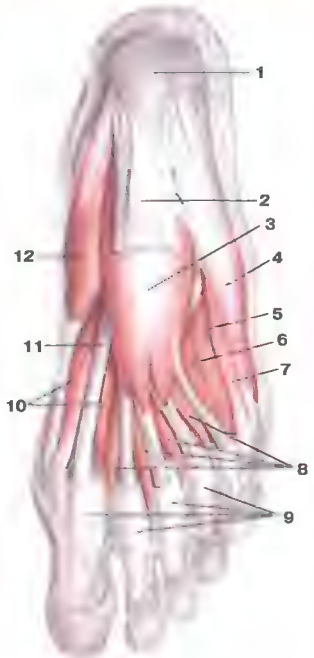

1 — пяточный бугор; 2 — подошвенный апоневроз; 3 — короткий сгибатель пальцев стопы; 4 — мышца, отводящая мизинец стопы; 5 — подошвенная межкостная мышца; 6 — четвертая тыльная межкостная мышца; 7 — короткий сгибатель мизинца стопы; 8 — червеобразные мышцы; 9 — фиброзные влагалища пальцев стопы; 10 — короткий сгибатель большого пальца стопы; 11 — сухожилие длинного сгибателя большого пальца стопы; 12 — мышца, отводящая большой палец стопы.

1 — túber calcanéi; 2 — aponeurósis plantáris; 3 — m. fléxor digitórum brévis; 4 — m. abdúctor digiti minimi; 5 — m. interósseus plantáris; 6 — m. *interósseus dorsális (IV)*; 7 — m. flexor digiti minimi brévis; 8 — mm. lumbricáles; 9 — vagina fibrósa digitórum pédis; 10 — m. flexor hállucis brévis; 11 — téndo m. fléxoris hállucis lóngi; 12 — m. abdúctor hállucis.

Медиальная группа мышц подошвы стопы

Мышца, отводящая большой палец стопы (m.abdúctor hállucis) (см. рис. 303, 304, 305, 306), начинается короткими сухожильными пучками на медиальном отрезке бугра пяточной кости, мясистыми пучками — от нижнего удерживателя (сухожилий) сгибателей и подошвенного апоневроза. Прикрепляется к медиальной стороне основания проксимальной фаланги большого пальца стопы.

Функция: отводит большой палец стопы от срединной линии подошвы в медиальном направлении.

Иннервация: крестцовое сплетение, медиальный подошвенный нерв (L_4-S_1).

Кровоснабжение: медиальная подошвенная артерия

Короткий сгибатель большого пальца стопы (m.fléxor hállucis brévis) начинается узкой сухожильной пластинкой на медиальной стороне подошвенной поверхности кубовидной кости, от клиновидных костей и связок на подошве стопы.

Мышца разделена на две части, сухожилия которых, направляясь к большому пальцу стопы, прикрепляются к его проксимальной фаланге и к сесамовидной кости, лежащей на уровне первого плюснефалангового сустава. С латеральной стороны мышца сращена с мышцей, приводящей большой палец стопы.

Функция: сгибает большой палец стопы.

Иннервация: латеральная часть мышцы — крестцовое сплетение, латеральный подошвенный нерв (S_1-S_2), медиальная часть — крестцовое сплетение, медиальный подошвенный нерв (L_4-S_1).

Кровоснабжение: медиальная подошвенная артерия, глубокая подошвенная дуга.

Мышца, приводящая большой палец стопы (m.addúctor hállucis), имеет две головки — косую и поперечную. *Косая головка* (cáput obliquum) начинается на кубовидной, латеральной клиновидной, на основаниях II, III, IV плюсневых костей и от сухожилия длинной малоберцовой мышцы. Мышечное брюшко направляется вперед и медиально, переходит в общее с поперечной головкой сухожилие. *Поперечная головка* (cáput transvérsum) образует узкое плоское мышечное брюшко, которое начинается на капсулах плюснефаланговых суставов III-V пальцев. Сухожилие приводящей мышцы большого пальца прикрепляется к основанию проксимальной фаланги большого пальца стопы и к латеральной сесамовидной кости.

Функция: приводит большой палец к срединной линии стопы, участвует в сгибании большого пальца стопы.

Иннервация: крестцовое сплетение, латеральный подошвенный нерв (S_1-S_2).

Кровоснабжение: глубокая подошвенная дуга, плюсневые подошвенные артерии.

Латеральная группа мышц

Мышца, отводящая мизинец стопы (m.abdúctor digiti minimi), начинается сухожильными и мышечными пучками на подошвенной поверхности пяточного бугра, бугристости V плюсневой кости и от подошвенного апоневроза. Сухожилие мышцы проходит по латеральному краю стопы и прикрепляется к латеральной стороне проксимальной фаланги мизинца.

Функция: сгибает проксимальную фалангу мизинца, одновременно отводя мизинец латерально.

Иннервация: крестцовое сплетение, латеральный подошвенный нерва (S_1-S_2).

Кровоснабжение: латеральная подошвенная артерия.

Мышца, противопоставляющая мизинец стопы (m.fléxor digiti minimi brévis), начинается на медиальной стороне подошвенной поверхности V плюсневой кости, от влагалища сухожилия длинной подошвенной связки. Сухожилие мышцы прикрепляется к проксимальной фаланге мизинца (к ее основанию).

Функция: сгибает мизинец.

Иннервация: крестцовое сплетение, латеральный подошвенный нерв (S_1-S_2).

Кровоснабжение: латеральная подошвенная артерия.

Мышца, противопоставляющая мизинец (*m.opponens digiti minimi*), располагается с латеральной стороны от короткого сгибателя мизинца стопы. Начинается на длинной подошвенной связке; прикрепляется к V плюсневой кости.

Функция: участвует в укреплении латерального продольного свода стопы. Мышца непостоянная.

Иннервация: крестцовое сплетение, латеральный подошвенный нерв (S_1-S_2).

Кровоснабжение: латеральная подошвенная артерия.

Средняя группа мышц подошвы стопы

Короткий сгибатель пальцев (m.flexor digitorum brevis) лежит под подошвенным апоневрозом. С латеральной стороны мышца прилежит к мышце, отводящей мизинец, а с медиальной — к мышце, отводящей большой палец стопы. Мышца начинается на передней части пяточного бугра на подошвенной его поверхности и на подошвенном апоневрозе. От плоского мышечного брюшка этой мышцы отходят четыре сухожилия, которые прикрепляются к средним фалангам II-V пальцев. Каждое из сухожилий на уровне проксимальной фаланги расщепляется на два пучка. Через щель между ними проходит сухожилие длинного сгибателя пальцев. Часть пучков сухожилий короткого сгибателя пальцеа вплетается непосредственно в фиброзные влагалища пальцев стопы.

Функция: сгибает II-V пальцы; участвует в укреплении продольных сводов стопы.

Иннервация: крестцовое сплетение, латеральный подошвенный нерв (L_5-S_1).

Кровоснабжение: латеральная подошвенная артерия, медиальная подошвенная артерия.

Квадратная мышца подошвы (добавочный сгибатель) (*m.quadratus plantae* (*m. flexor accessorius*) имеет две головки — латеральную и медиальную. *Латеральная головка* начинается на наружной стороне нижней поверхности пяточной кости и от латерального края длинной подошвенной связки. *Медиальная головка* берет начало на медиальной стороне той же поверхности пяточной кости и у медиального края длинной подошвенной связки. Обе головки соединяются в одну плоскую мышцу, которая на уровне середины стопы (подошвы) прикрепляется с латеральной стороны к сухожилиям длинного сгибателя пальцев, направляющимся ко II-IV пальцам.

Функция: участвует в сгибании пальцев, одновременно придает тяге длинного сгибателя пальцев прямое направление.

Иннервация: крестцовое сплетение, латеральный подошвенный нерв (L_5-S_1).

Кровоснабжение: латеральная подошвенная артерия.

Червеобразные мышцы (*mm.lumbricales*) — четыре небольшие веретенообразные мышцы. Латерально лежащие три мышцы начинаются от обращенных друг к другу поверхностей сухожилий длинного сгибателя пальцев, медиально расположенная мышца берет начало на медиальной стороне прилежащего сухожилия длинного сгибателя пальцев.

Каждая мышца продолжается в тонкое сухожилие, которое прикрепляется с медиальной стороны к проксимальной фаланге соответствующего пальца (II-V). Часть пучков сухожилий червеобразных мышц сгибает проксимальную фалангу и переходит на тыльную сторону пальцев, вплетаясь в сухожилия длинного разгибателя пальцев стопы.

Функция: сгибает проксимальные и разгибает средние и дистальные фаланги II-V пальцев, отводя их в сторону большого пальца стопы.

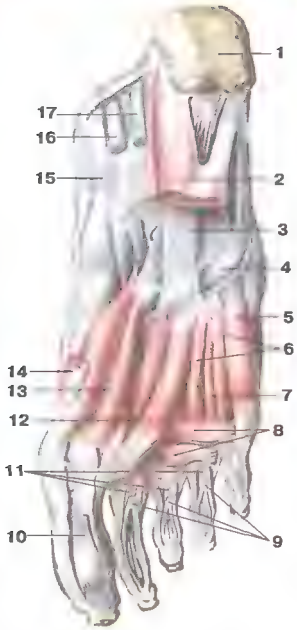

305 **Короткий сгибатель большого пальца стопы и другие подошвенные мышцы. Вид снизу. Короткий сгибатель пальцев, квадратная мышца подошвы и сухожилия длинных сгибателей пальцев удалены**

1 — пяточный бугор; 2 — квадратная мышца подошвы (отрезана); 3 — длинная подошвенная связка; 4 — длинная малоберцовая мышца (сухожилие); 5 — короткий сгибатель мизинца стопы; 6 — подошвенные межкостные мышцы; 7 — тыльные межкостные мышцы; 8 — поперечная головка мышцы, приводящей большой палец стопы; 9 — сухожилия короткого сгибателя пальцев стопы (отрезаны); 10 — сухожилие длинного сгибателя большого пальца стопы; 11 — сухожилия длинного сгибателя пальцев стопы (отрезаны); 12 — косая головка мышцы, приводящей большой палец стопы; 13 — короткий сгибатель большого пальца стопы; 14 — мышца, отводящая большой палец стопы; 15 — сухожилие задней большеберцовой мышцы; 16 — сухожилие длинного сгибателя пальцев стопы (отрезано); 17 — сухожилие длинного сгибателя большого пальца стопы (отрезано)

1 — tûber calcanéi; 2 — m. quadrátus plántae (отрезана); 3 — lig. plantáre lóngum; 4 — m. peronéus lóngus (tendo); 5 — m. fléxor digiti minimi brévis; 6 — mm. interóssei plantáres; 7 — mm. interóssei dorsáles; 8 — cáput transvérsum m. addúctoris hállucis; 9 — téndines m. fléxoris digitórum brévis (отрезаны); 10 — téndo m. flexóris hállucis lóngi; 11 — téndinis m. flexóris digitórum lóngi (отрезаны); 12 — cáput obliquum m. addúctoris hállucis; 13 — m. fléxor hállucis brévis; 14 — m. abdúctor hállucis; 15 — téndo m. tibiális postérioris; 16 — téndo flexóris digitórum lóngi (отрезано); 17 — téndo m. flexóris hállucis lóngi (отрезано).

Иннервация: крестцовое сплетение, латеральный подошвенный нерв, медиальный подошвенный нерв (L_4-S_2).

Кровоснабжение: латеральная подошвенная артерия, медиальная подошвенная артерия.

Межкостные мышцы (mm.interóssei) — самые глубокие из коротких мышц стопы, располагаются в промежутках между плюсневыми костями. Разделяются на две группы: подошвенные межкостные и тыльные межкостные мышцы.

На стопе межкостные мышцы сосредоточены по сторонам от II пальца, что связано со спецификой опорно-двигательной функции стопы.

Подошвенные межкостные мышцы (interóssei plantáres) (см. рис. 303), в количестве трех, распространяются в межкостных промежутках со стороны подошвы. Каждая мышца начинается от основания и медиальной поверхности тел III-V плюсне-

Квадратная мышца подошвы и другие мышцы подошвы, правой стопы. Вид снизу. Короткий сгибатель пальцев стопы и мышцы, отводящие большой палец стопы, отрезаны и удалены

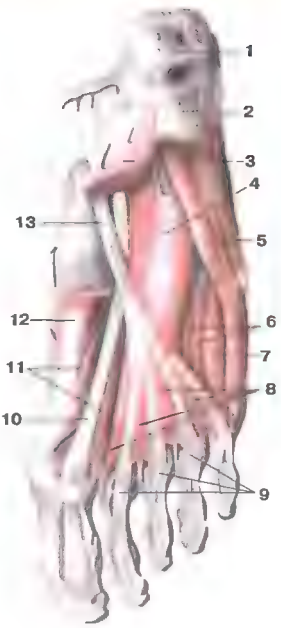

1 — пяточный бугор; 2 — подошвенный апоневроз; 3 — мышца, отводящая большой палец стопы; 4 — квадратная мышца подошвы; 5 — мышца, отводящая мизинец стопы; 6 — подошвенные межкостные мышцы; 7 — короткий сгибатель мизинца стопы; 8 — червеобразные мышцы; 9 — сухожилия короткого сгибателя пальцев стопы (отрезаны); 10 — сухожилие длинного сгибателя большого пальца стопы; 11 — короткий сгибатель *большого пальца стопы*; 12 — мышца, отводящая большой палец стопы; 13 — сухожилие длинного сгибателя пальцев стопы.

1 — túber calcanéi; 2 — aponeurósis plantáris; 3 — m. abdúctor hállucis; 4 — m. quadrátus plántae; 5 — m. abdúctor digiti minimi; 6 — mm. interóssei plantáres; 7 — m. fléxor digiti minimi brévis; 8 — mm. lumbricáles; 9 — téndines m. fléxoris digiti minimi brévis (отрезана); 10 — téndo m. fléxoris hállucis lóngi; 11 — m. fléxor hállucis brévis; 12 — m. abdúctor hállucis; 13 — téndo m. flexóris digitórum lóngi.

вых костей соответственно и прикрепляется к медиальной поверхности проксимальных фаланг III-V пальцев стопы.

Часть пучков переходит с медиальной стороны на дорсальную поверхность соответствующего пальца и вплетается в тыльный апоневроз.

Функция: приводят III-V пальцы ко II пальцу; сгибают проксимальные фаланги этих пальцев.

Иннервация: крестцовое сплетение, латеральный подошвенный нерв (S_1-S_2).

Кровоснабжение: глубокая подошвенная дуга, плюсневые подошвенные артерии.

Тыльные межкостные мышцы (m.interóssei dorsáles) (см. рис. 302), всего четыре, занимают промежутки между плюсневыми костями с дорсальной стороны. Каж-

307 **Ягодичная фасция и широкая фасция бедра. Вид сзади**

1 ягодичная фасция; 2 — ягодичная борозда; 3 – подвздошно-большеберцовый тракт; 4 — широкая фасция бедра; 5 — фасция голени; 6 — подвздошный гребень.

1 fáscia glútea; 2 — súlcus glútea; 3 — tráctus iliotibiális; 4 — fáscia láta; 5 — fáscia crúris; 6 – crista iliáca.

двя из тыльных межкостных мышц начинается на обращенных друг к другу поверхностях смежных плюсневых костей. Сухожилия мышц прикрепляются к основанию проксимальных фаланг и к сухожилиям длинного разгибателя пальцев. Первая межкостная мышца прикрепляется к медиальной стороне II пальца, три другие — соответственно к латеральным сторонам II-IV пальцев.

Функция: первая межкостная мышца отводит II палец от срединной линии стопы; остальные три мышцы (вторая-четвертая) отводят соответствующие (II-IV) пальцы в латеральную сторону (приближают к мизинцу); сгибают проксимальные фаланги II-IV пальцев.

Иннервация: крестцовое сплетение, латеральный подошвенный нерв (S_1-S_2).

Кровоснабжение: глубокая подошвенная дуга, плюсневые подошвенные артерии.

Фасции и синовиальные сумки, влагалища сухожилий нижней конечности

Поясничная фасция (fáscia lumbális) является частью внутрибрюшной фасции, прикрывает большую поясничную мышцу спереди, прикрепляясь со стороны медиального края мышцы к межпозвоночным дискам, выступающим краям тел позвонков и к верхней части крестца. С латеральной стороны, над подвздошным гребнем, она соединяется с фасцией, покрывающей квадратную мышцу поясницы. Утолщенный участок фасции, перекидывающийся от поперечного отростка II поясничного позвонка к телу I поясничного позвонка, формирует медиальную дугообразную связку диафрагмы. Книзу поясничная фасция продолжается в подаздошную фасцию.

Подвздошная фасция (fáscia iliáca) прикрепляется к внутренней губе подвздошного гребня на всем ее протяжении и к дугообразной линии подвздош-

ной кости, а также к подвздошно-лобковому возвышению и к лобковому гребню, где в нее вплетаются пучки сухожилий мышцы.

Латерально фасция плотно сращена с задним краем паховой связки, переходя в поперечную фасцию. С медиальной стороны, перекидываясь от паховой связки к подвздошно-лобковому возвышению, фасция значительно утолщается, формируя *подвздошно-гребенчатую дугу* (árcus iliopectíneus), которая разделяет сосудистую и мышечную лакуны.

Соответственно соединению большой поясничной мышцы с подвздошной в единую подвздошно-поясничную мышцу покрывающие их фасции, прикрепляясь на костных поверхностях (позвоночник, тазовые кости), образуют для нее общее костно-фасциальное ложе.

Ягодичная фасция (fáscia glútea-ВNA) начинается на дорсальной поверхности крестца и на наружной губе подвздошного гребня, покрывает снаружи большую ягодичную мышцу. Глубокий листок этой фасции отделяет *большую ягодичную мышцу от средней* ягодичной мышцы и от мышцы — напрягателя широкой фасции бедра. Вниз ягодичная фасция продолжается в широкую фасцию бедра.

Широкая фасция (fáscia láta) толстая, имеет сухожильное строение. В *виде плотного футляра покрывает* мышцы бедра со всех сторон. Проксимально прикрепляется к подвздошному гребню, паховой связке, лобковому симфизу и седалищной кости. На задней поверхности нижней конечности соединяется с ягодичной фасцией.

В верхней трети передней области бедра, в пределах бедренного *треугольника*, широкая фасция бедра состоит из двух пластинок — глубокой и поверхностной. *Глубокая пластинка, покрывающая гребенчатую мышцу* и дистальный отдел подвздошно-поясничной мышцы спереди, получила название *подвздошно-гребенчатой фасции*. По линии соприкоснове-

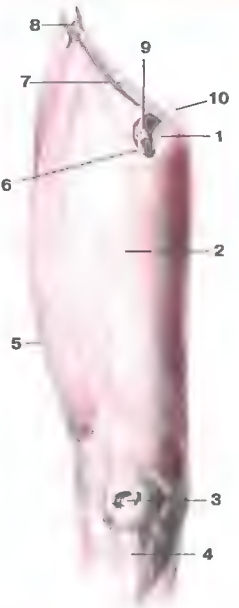

103 **Широкая фасция и подкожная щель. Вид спереди**

1 — подкожная щель; 2 — широкая фасция; 3 — подкожная преднадколенниковая сумка; 4 — связка надколенника; 5 — подвздошно-большеберцовый тракт; 6 — серповидный край; 7 — паховая связка; 8 — верхняя передняя подвздошная ость; 9 — бедренная вена; 10 — поверхностное паховое кольцо.

1 — hiátus saphénus; 2 — fáscia láta; 3 — búrsa subcutánea prepatelláris; 4 — lig. patéllae; 5 — tráctus iliotibiális; 6 — márgo falciförmis; 7 — lig. inguinále; 8 — spina iliáca antérior supérior; 9 — vêna femorális; 10 — ánulus inguinális superficiális.

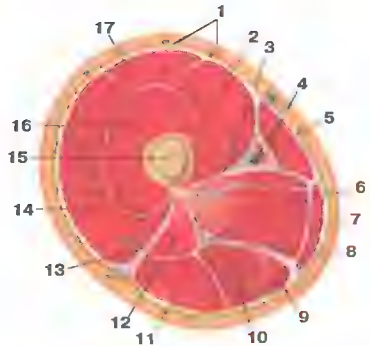

309 **Широкая фасция и межмышечные перегородки. Поперечный срез через бедро в средней его трети**

1 — широкая фасция; 2 — медиальная широкая мышца бедра; 3 — медиальная межмышечная перегородка бедра; 4 — бедренные артерия и вена; 5 — портняжная мышца; 6 — приводящие мышцы; 7 — тонкая мышца; 8 — задняя межмышечная перегородка бедра; 9 — полуперепончатая мышца; 10 — полусухожильная мышца; 11 — длинная головка двуглавой мышцы бедра; 12 — короткая головка двуглавой мышцы бедра; 13 — латеральная межмышечная перегородка бедра; 14 — латеральная широкая мышца бедра; 15 — бедренная кость; 16 — промежуточная широкая мышца бедра; 17 — прямая мышца бедра.

1 - fáscia láta; 2 — m. vástus mediális; 3 — séptum intermusculáre fémoris mediále; 4 — a. et v. femorales; 5 — m. sartórius; 6 — mm. addúctores; 7 - m. grácilis; 8 — séptum intermusculáre fémoris postérior; 9 — m. semimembranósus; 10 — m. semitendinósus; 11 — cáput lóngum m. bicipitis fémoris; 12 — cáput bréve m. bicipitis fémoris; 13 — séptum intermusculáre fémoris laterále; 14 — m. vástus laterále; 15 — fémur; 16 — m. vástus intermédius; 17 — m. réctus fémoris.

ния этих двух мышц видно углубление — *подвздошно-гребенчатая борозда,* в которой лежат бедренная артерия и бедренная вена.

Поверхностная пластинка широкой фасции сразу ниже (дистальнее) паховой связки имеет овальный истонченный участок, получивший название *подкожной щели* (hiátus saphénus (овальная ямка, fóssa ovális — BNA)), через которую проходит большая подкожная вена ноги и впадает в бедренную вену (рис. 308). Подкожная щель закрыта решетчатой фасцией (fáscia cribrósa) с многочисленными отверстиями для сосудов и нервов. Латерально решетчатая фасция ограничена четко обозначенным утолщением широкой фасции — *серповидным краем* (márgo falciförmis), *верхний рог* (córnu supérius) которого в виде заостренного в медиальном направлении выступа вклинивается между паховой связкой вверху и решетчатой фасцией внизу. *Нижний рог* (córnu inférius) серповидного края является частью поверхностного листка широкой фасции и ограничивает решетчатую фасцию снизу.

От широкой фасции вглубь, к бедренной кости, отходят плотные пластинки, разграничивающие группы мышц бедра, — латеральная и медиальная межмышечные

перегородки бедра. Они участвуют в формировании костно-фасциальных вместилищ для этих групп мышц (рис. 309).

Латеральная межмышечная перегородка бедра (séptum intermusculáre fémoris laterále), отделяющая четырехглавую мышцу бедра от задней группы мышц бедра, прикрепляется к латеральной губе шероховатой линии бедра.

Медиальная межмышечная перегородка бедра (séptum intermusculáre fémoris mediále) отделяет четырехглавую мышцу бедра от приводящих мышц, прикрепляется к медиальной губе шероховатой линии бедра. Иногда на бедре бывает выражена еще задняя межмышечная перегородка, отграничивающая мышцы медиальной группы от мышц задней группы.

Широкая фасция формирует фасциальные влагалища для напрягателя широкой фасции, портняжной мышцы и тонкой мышцы. Наибольшего развития она достигает на латеральной стороне бедра, где по строению напоминает апоневроз и образует *подвздошно-большеберцовый тракт* (tráctus iliotibiális). Последний выполняет роль сухожилия для мышцы — напрягателя широкой фасции и для части пучков большой ягодичной мышцы.

Книзу широкая фасция, покрывая коленный сустав спереди и с боков, переходит в фасцию голени; сзади она продолжается в подколенную фасцию, которая закрывает подколенную ямку.

Фасция голени (fáscia crúris) срастается с надкостницей переднего края и медиальной поверхности большеберцовой кости, охватывает снаружи переднюю, латеральную и заднюю группы мышц голени в виде плотного футляра, от которого отходят межмышечные перегородки (рис. 310, 311, 312).

С латеральной стороны голени от фасции голени отходят вглубь к малоберцовой кости две межмышечные перегородки. *Передняя межмышечная перегородка голени* (séptum intermusculáre crúris antérius) отделяет длинную

310 **Фасция голени. Вид спереди**

1 — широкая фасция; 2 — фасция голени; 3 — передний край большеберцовой кости; 4 — верхний удерживатель сухожилий разгибателей; 5 — нижний удерживатель сухожилий разгибателей; 6 — тыльная фасция стопы; 7 — сухожилие длинного разгибателя большого пальца стопы; 8 — сухожилия длинного разгибателя пальцев стопы; 9 — связка надколенника; 10 — надколенник.

1 — fáscia láta; 2 — fáscia crúris; 3 — márgo antérior tibiae; 4 — retináculum mm. extensórum supérius; 5 — retináculum mm. extensórum inférius; 6 — fáscia dorsális pédis; 7 — téndo m. extensóris hállucis lóngi; 8 — téndines m. extensóris digitórum lóngi; 9 — lig. patéllae; 10 — patélla.

311 **Фасция голени. Вид сзади**

1 — подколенная фасция; 2 — поверхностная пластинка фасции голени; 3 — пяточное (ахиллово) сухожилие; 4 — латеральная лодыжка; 5 — медиальная лодыжка.

1 — fáscia poplítea; 2 — fáscia crúris (lámina superficiális); 3 — téndo calcanéus (Achillis); 4 — malleólus laterális; 5 — malleólus mediális.

и короткую малоберцовые мышцы от передней группы мышц. Задняя межмышечная перегородка голени (séptum intermusculáre crúris postérius) расположена между задней группой мышц и малоберцовыми мышцами. Соответственно расположению мышц задней группы в два слоя фасция рвздслена на двв пластинки — глубокую и поверхностную. Глубокая пластинка отделяет трехглавую мышцу голени от длинных сгибателей пальцев стопы и задней большеберцовой мышцы.

На уровне оснований медиальной и латеральной лодыжек фасция голени усиливается поперечно идущими пучками фиброзных волокон и образует удерживатели сухожилий: *верхний* и *нижний удерживатели (сухожилий) разгибателей, удерживатель сухожилий сгибателей, верхний* и *нижний удерживатели сухожилий малоберцовых мышц.*

Верхний удерживатель сухожилий разгибателей (retináculum musculórum extensórum supérius) в виде поперечной ленты перебрасывается над сухожилиями разгибателей пальцев на уровне оснований медиальной и латеральной лодыжек между малоберцовой и большеберцовой костями.

Нижний удерживатель сухожилий разгибателей (retináculum musculórum extensórum inférius) располагается более дистально при переходе фасции на тыл стопы. Он начинается общей ножкой на латеральной поверхности пяточной кости, тотчас ниже верхушки латеральной лодыжки, перекидывается через сухожилия разгибателей на вместе перехода их на тыл стопы и разделяется на две ножки — верхнюю и нижнюю. *Верхняя ножка* отклоняется в проксимальном направлении и прикрепляется к передней поверхности медиальной лодыжки. *Нижняя ножка* проходит к медиальному краю стопы и прикрепляется к ладьевидной и медиальной клиновидной костям.

Со стороны внутренней поверхности нижнего удврживателя сухожилий разгибателей к костям стопы отходят перегородки, разграничивающие три фи-

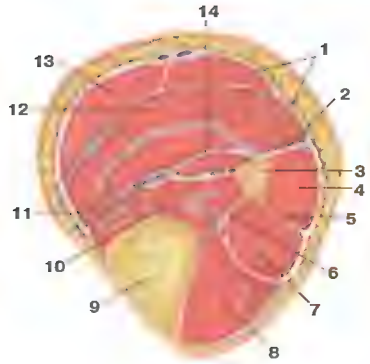

312 **Фасция голени и межмышечные перегородки. Поперечный срез через голень в средней ее трети**

1 — фасция голени; 2 — задняя межмышечная перегородка голени; 3 — малоберцовая кость; 4 — длинная малоберцовая мышца; 5 — передняя межмышечная перегородка голени; 6 — межкостная перепонка голени; 7 — длинный разгибатель пальцев стопы; 8 — передняя большеберцовая мышца; 9 — большеберцовая кость; 10 — задняя большеберцовая мышца; 11 — длинный сгибатель пальцев стопы; 12 — камбаловидная мышца; 13 — икроножная мышца; 14 — длинный сгибатель большого пальца стопы.

1 — fáscia crúris; 2 — séptum intermusculáre crúris postérius; 3 — fibula; 4 — m. peronéus lóngus; 5 — séptum intermusculáre crúris antérius; 6 — membrána interóssea crúris; 7 — m.exténsor digitórum lóngus; 8 — m. tibiális antérior; 9 — tibia; 10 — m. tibiális postérior; 11 — m. fléxor digitórum lóngus; 12 — m. sóleus; 13 — m. gastrocnémius; 14 — m. fléxor hállucis lóngus.

брозных канала, в которых находятся синовиальные влагалища сухожилий разгибателей. Соответственно топографии сухожилий разгибателей в медиальном канале залегает *влагалище сухожилия передней большеберцовой мышцы* (vagina téndinis musculi tibialis anterioris), во втором канале, занимающем срединное положение, располагается *влагалище сухожилия длинного разгибателя большого пальца стопы* (vagina tendinis músculi extensóris hállucis lóngi). В третьем канале, расположенном наиболее латерально, залегает *влагалище сухожилий длинного разгибателя пальцев стопы* (vagina téndinis músculi exténsoris digitórum pédis lóngi) (рис. 314). Позади среднего канала выделяют четвертый, в котором проходят сосуды (тыльные артерия и вена стопы) и глубокий малоберцовый нерв.

Синовиальные влагалища имеют неодинаковую протяженность. Так, синовиальное влагалище сухожилия передней большеберцовой мышцы находится наиболее проксимально, простираясь от верхнего края верхнего удерживателя разгибателей до уровня верхушки медиальной лодыжки. Синовиальные влагалища сухожилий длинного разгибателя большого пальца стопы и длинного разгибателя пальцев стопы, выходя за дистальный край нижнего удерживателя разгибателей, продолжаются на тыле стопы до уровня основания плюсневых костей.

Позади медиальной лодыжки утолщение фасции голени формирует **удерживатель сухожилий сгибателей** (retináculum musculórum flexórum, s. lig. laciniátum — BNA), который перекидывается от медиальной лодыжки к медианной поверхности пяточной кости (рис. 315). Отходящие от нее вглубь фиброзные пучки разграничивают пространство под удерживателем сухожилий сгибателей на три костно-фиброзных канала. В первом канале, расположенном непосредственно позади медиальной лодыжки, находится *синовиальное влагалище сухожилия задней большеберцовой мышцы* (vagina têndinis músculi tibiális posterióris). Кзади от него и несколько латеральнее располагается второй канал, содержащий *синовиальное влагалище сухожилий длинного сгибателя пальцев стопы* (vagina tendinum músculi fléxoris digitórum pédis lóngi).

Еще более кзади залегает канал, содержащий *синовиальное влагалище длинного сгибателя большого пальца стопы* (vagina têndinis músculi flexóris hállucis lóngi). В более поверхностно расположенном фиброзном канале проходят задние большеберцовые артерия и вены вместе с большеберцовым нервом.

С латеральной стороны от голеностопного сустава, позади и книзу от латеральной лодыжки, фасция голени образует два удерживателя для сухожилий малоберцовых мышц. Один из них располагается более проксимально — это *верхний удерживатель сухожилий малоберцовых мышц* (retináculum musculórum peroneórum (fibulárium) supérius), представленный плотными фиброзными пучками, перебрасывающимися над сухожилиями обеих малоберцовых мышц от латеральной лодыжки к пяточной кости. Под ним находится общее *синовиальное влагалище малоберцовых мышц* (vagina musculórum peroneórum (fibulárium) commúnis) (см. рис. 316). Несколько дистальнее, на латеральной поверхности пяточной кости, проходит *нижний удерживатель сухожилий малоберцовых мышц* (vagina musculórum peroneórum (fibulárium) inférius), под которым общее синовиальное влагалище малоберцовых мышц раздваивается и продолжается раздельно по ходу сухожилий этих мышц. Синовиальное влагалище сухожилия короткой малоберцовой мышцы заканчивается тут же, по выходе из-под переднего края нижнего удерживателя сухожилий малоберцовых мышц, тогда как синовиальное влагалище сухожилия длинной малоберцовой мышцы продолжается на подошвенную сторону пяточной кости. Кроме того, на подошве стопы имеется самостоятельное *подошвенное влагалище сухожилия длинной малоберцовой мышцы* (vagina têndinis músculi perónei (fibulâris) lóngi plantâris), которое охватывает сухожилие этой мышцы на протяжении от борозды на кубовидной кости до места его прикрепления к основаниям первых двух плюсневых костей и к медиальной клиновидной кости.

Четыре сухожилия длинного сгибателя пальцев и сухожилие длинного сгибателя большого пальца стопы на протяжении от головок плюсневых костей до дистальных фаланг заключены также в *синовиальные влагалища сухожилий пальцев стопы* (vaginae têndinum digitórum pédis), которые располагаются внутри фиброзных влагалищ пальцев стопы.

Тыльная фасция стопы (fáscia dorsális pédis) развита слабо. Дистально от удерживателей сухожилий разгибателей она имеет вид тонкой пластинки, которая усилена поперечными фиброзными пучками на уровне середины I плюсневой кости. *Глубокая пластинка* тыльной фасции стопы (межкостная фасция) покрывает тыльные межкостные мышцы, плотно срастаясь с надкостницей плюсневых костей.

Между поверхностной и глубокой пластинками тыльной фасции стопы располагаются сухожилия длинных и коротких разгибателей пальцев стопы, а также сосуды и нервы.

Подошвенный апоневроз (aponeurósis plantâris) (рис. 313) представляет собой толстую фиброзную пластинку, имеющую строение широкого сухожилия, располагается непосредственно под кожей стопы. Продольные его пучки начинаются от пяточ-

313 **Подошвенный апоневроз**

1 — пяточный бугор; 2 — подошвенный апоневроз; 3 — поперечные пучки подошвенного апоневроза; 4 – продольные пучки подошвенного апоневроза; 5 – мышца, отводящая большой палец стопы.

1 – *túber calcanéi*; 2 — *aponeurósis* plantáris; 3 — fasciculi transvérsi aponeurósis plantáris; 4 — fasciculi longitudinále aponeurósis plantáris; 5 — m. abdúctor hállucis.

ной кости, формируя плоскую пластинку толщиной до 2 мм. В дистальной половине подошвы стопы, на уровне плюсневых костей, подошвенный апоневроз имеет меньшую толщину и расширяется, расщепляясь на пять плоских пучков, которые достигают пальцев и вплетаются в стенки их фиброзных влагалищ. Продольные пучки апоневроза укреплены поперечно и дугообразно идущими волокнами. На уровне головок плюсневых костей *поперечные пучки* (fasciculi transvérsae) формируют *поверхностную поперечную связку плюсны* (lig. metatarsále transvérsum superficiále). В боковых отделах стопы, где расположены короткие мышцы большого пальца стопы и мизинца, апоневроз имеет меньшую толщину.

Почти на всем протяжении подошвенный апоневроз плотно сращен с нижней поверхностью короткого сгибателя пальцев. От его верхней стороны, обращенной к мышцам подошвы, отходят сагиттально ориентированные межмышечные перегородки, которые отделяют среднюю группу мышц от боковых мышц большого пальца стопы и от мышц мизинца. Множество вертикальных коротких фиброзных пучков отходит от нижней поверхности подошвенного апоневроза и вплетается в кожу стопы, прочно фиксируя ее. Глубокая пластинка – межкостная подошвенная фасция — покрывает подошвенные межкостные мышцы со стороны подошвы.

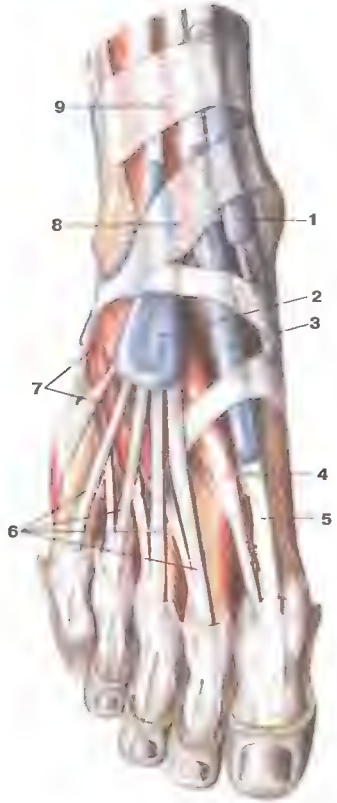

314 **Синовиальные влагвлища сухожилий мышц-разгибателей стопы (правой) и ее пальцев. Вид спереди**

1 — влагалище сухожилия передней большеберцовой мышцы; 2 — влагалище сухожилий длинного разгибателя пальцев стопы; 3 — влагалище сухожилия длинного разгибателя большого пальца стопы; 4 — короткий разгибатель большого пальца стопы; 5 — сухожилие длинного разгибателя большого пальца стопы; 6 сухожилия длинного разгибателя пвльцев стопы; 7 — короткий разгибатель пальцев стопы; 8 — нижний удерживатель сухожилий разгибателей; 9 — верхний удерживатель сухожилий разгибателей.

1 — vagina téndinis m. tibiális anterióris; 2 — vagina téndinis m.exténsoris digitórum lóngi; 3 — vagina téndinis m. exténsoris hállucis lóngi; 4 — m. exténsor hállucis brévis; 5 — téndo m. exténsoris hállucis lóngi; 6 — téndines m. exténsoris digitórum lóngi; 7 — m. exténsor digitórum brévis; 8 — retináculum mm. extensórum inférius; 9 — retináculum mm. extensórum supérius.

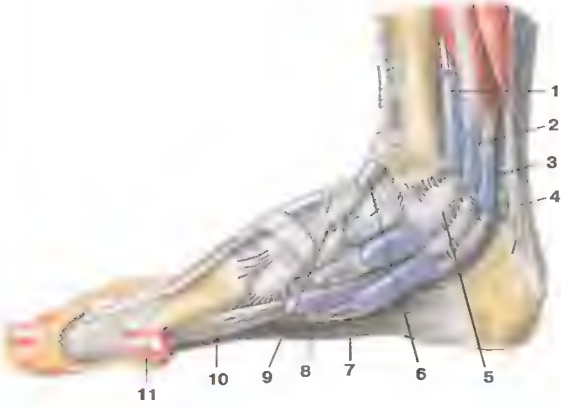

315 **Синовиальные влагалища сухожилий мышц-разгибателей стопы (правой) и ее пальцев**

1 — влагалище сухожилия задней большеберцовой мышцы; 2 — влагалище сухожилий длинного сгибателя пальцев стопы; 3 — влагалище длинного сгибателя большого пальца стопы; 4 — пяточное сухожилие (ахиллово); 5 — удерживатель сухожилий сгибателей; 6 — влагалище сухожилия передней большеберцовой мышцы; 7 — сухожилие длинного сгибателя большого пальца стопы; 8 — сухожилие задней большеберцовой мышцы; 9 — нижний удерживатель сухожилий разгибателей; 10 — сухожилие длинного сгибателя большого пальца стопы; 11 — мышца, *отводящая большой палец стопы (отрезана)*.

1 vagina tendinis m. tibialis posterioris; 2 — vagina tendinis m. flexoris digitorum pedis longi; 3 — vagina tendinis m. flexoris hallucis longi; 4 — tendo calcaneus (Achillis); 5 — retinaculum mm. flexorum; 6 - vagina tendinis m.tibialis anterioris; 7 — tendo m. flexoris hallucis longi; 8 — tendo m. tibialis posterioris; 9 — retinaculum mm. extensorum inferius; 10 — tendo m. flexoris hallucis longi; 11 — m.abductor hallucis (отрезана).

16 Синовиальные влагалища сухожилий малоберцовых мышц. Вид с латеральной стороны

1 — длинная малоберцовая мышца; 2 — короткая мвлоберцовая мышца; 3 — общее синовиальное влагалище малоберцовых мышц; 4 — нижний удерживатель сухожилий разгибателей; 5 — влагалище сухожилий длинного разгибателя пальцев стопы; 6 — влагалище сухожилия длинного разгибателя большого пвльца стопы; 7 — влагалище сухожилия длинной малобарцовой мышцы; 8 — влагалище сухожилия короткой малоберцовой мышцы; 9 — нижний удерживатель малобарцовых мышц; 10 — верхний удерживатель малоберцовых мышц.

1 — m. paronéus lóngus; 2 — m. peronéus brévis; 3 — vagina synoviàlis mm. paroneórum commúnis; 4 — retináculum mm. extensórum inférius; 5 — vagina tándinum m. exténsoris digitórum lóngi; 6 — vagina téndinis m. exténsoris hállucis lóngi; 7 — vagina tándinis m. paronéi lóngi; 8 — vagina téndinis m. paronéi brévis; 9 — retináculum m. paroneórum inférius; 10 — retináculum m. paroneórum supérius.

317 **Синовиальные влагалища сухожилий малоберцовых мышц и сгибателей стопы (правой) и ее пальцев. Вид снизу**

1 общее синовиальное влагалище малоберцовых мышц; 2 — длинная подошвенная связка; 3 — длинная малоберцовая мышца; 4 — подошвенное влагалище сухожилия длинной малоберцовой мышцы; 5 — сухожилие длинного сгибателя пальцев стопы; 6 — влагалище сухожилий пальцев стопы; 7 — сухожилие передней большеберцовой мышцы; 8 — влагалище сухожилия длинного сгибателя большого пальца стопы; 9 — влагалище сухожилий длинного сгибателя пальцев стопы; 10 - влагалище сухожилия задней большеберцовой мышцы.

1 — vagina synoviális mm. paroneórum commúnis; 2 — lig. plantáre lóngum; 3 — m. paronéus lóngus; 4 - vagina téndinis m. peronéi lóngi plantáris; 5 téndo m. fléxoris digitórum lóngi; 6 vaginae téndinum digitórum pédis; 7 téndo m.tibiális anterióris; 8 — vagina tándinis m. fléxoris hállucis lóngi; 9 vagina téndinis musculi fléxoris digitórum pédis lóngi; 10 — vagina téndinis m. tibiális posterióris.

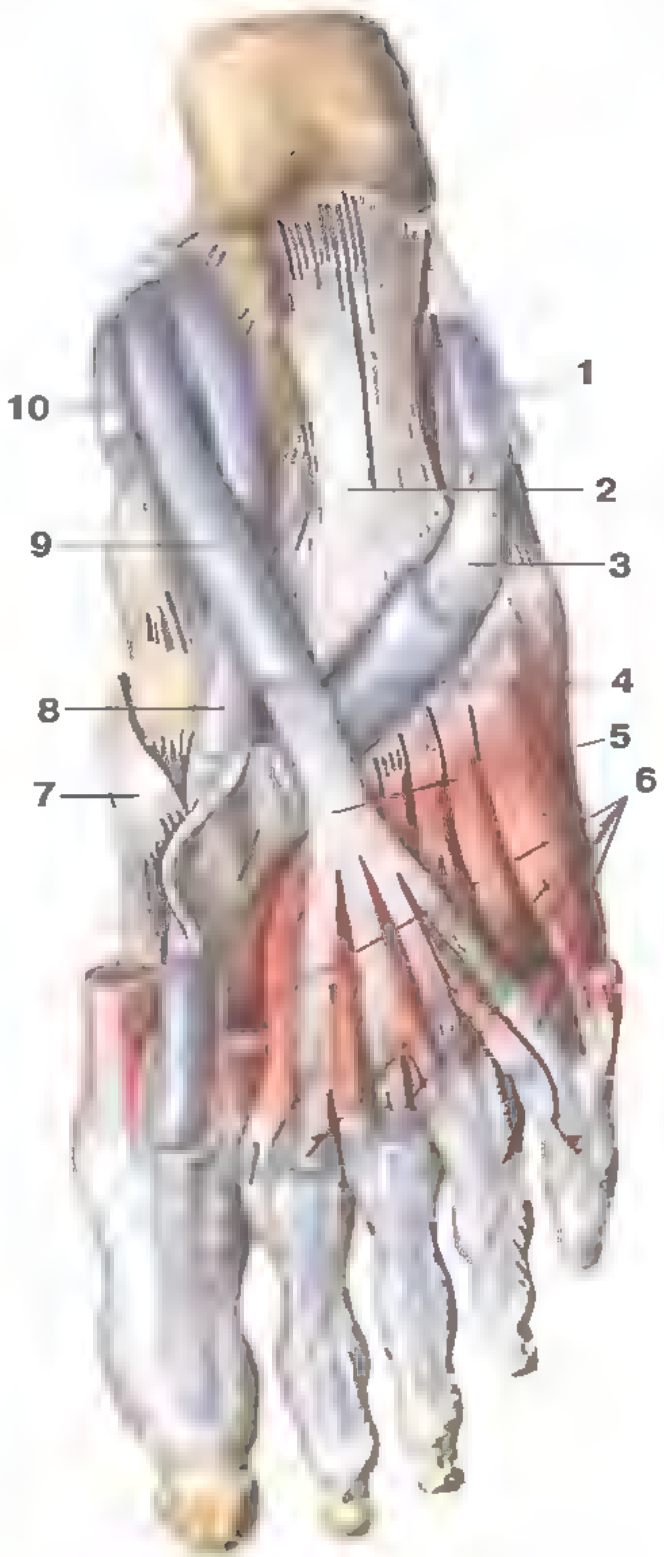

Топография нижней конечности

Мышцы, их сухожилия, фасции и кости на нижней конечности создают ее рельеф (рис. 318) и ограничивают различные отверстия, каналы, ямки, борозды, знание которых имеет важное прикладное значение, так как в них находятся кровеносные и лимфатические сосуды, нервы, залегают лимфатические узлы. Кроме того, межфасциальные промежутки, фиброзные и синовиальные влагалище, каналы могут служить путями распространения воспалительных процессов от очага первичной локализации, местом образования грыж и т.д.

В области большого седалищного отверстия имеются два отверстия, через которые из полости таза выходят крупные сосуды и нервы и направляются в ягодичную область и к свободной части нижней конечности. Эти отверстия образовались в результате того, что грушевидная мышца, проходя через большое седалищное отверстие, не занимает его полностью. Одно из указанных отверстий находится над мышцей и получило название *надгрушевидного отверстия,* а другое, расположенное под мышцей, — *подгрушевидного отверстия.*

Запирательный канал (canális obturatórius) располагается у верхнего края одноименного отверстия. Этот канал образован запирательной бороздой лобковой кости и верхним краем внутренней запирательной мышцы. Длина канала 2,0-2,5 см. Наружное отверстие канала скрыто под гребенчатой мышцей. Через канал выходят запирательные сосуды и нерв из полости таза к приводящим мышцам бедра.

Позади паховой связки находятся мышечная и сосудистая лакуны (см. рис. 318), которые разделяются *подвздошно-гребенчатой дугой* (árcus iliopectíneus). Дуга перекидывается от паховой связки к подвздошно-лобковому возвышению. *Мышечная лакуна* (lacúna musculórum) расположена латерально от этой дуги, ограничена спереди и сверху паховой связкой, сзади — подвздошной костью, с медиальной стороны — подвздошно-гребенчатой дугой. Через мышечную лакуну из полости большого таза в переднюю область бедра выходит подвздошно-поясничная мышца вместе с бедренным нервом. *Сосудистая лакуна* (lacúna vasórum) располагается медиально от подвздошно-гребенчатой дуги; спереди и сверху ее ограничивает паховая связка, сзади и снизу — гребенчатая связка, с латеральной стороны — подвздошно-гребенчатая дуга, а с медиальной — лакунарная связка. Через сосудистую лакуну проходят бедренные артерия и вена, лимфатические сосуды.

На передней стороне бедра выделяют **бедренный треугольник** (trigónum femorále — треугольник Скарпы), ограниченный вверху паховой связкой, с латеральной стороны — портняжной мышцей, медиально — длинной приводящей мышцей. В пределах бедренного треугольника, под поверхностным листком широкой фасции бедра, видна хорошо выраженная подвздошно-гребенчатая борозда (ямка), ограниченная с медиальной стороны гребенчатой, а с латеральной — подвздошно-поясничной мышцами, покрытыми подвздошно-гребенчатой фасцией (глубокая пластинка широкой фасции бедра). В дистальном направлении указанная борозда продолжается в так называемую бедренную борозду, с медиальной стороны ее ограничивают длинная и большая приводящие мышцы, а с латеральной стороны — медиальная широкая мышца бедра. Внизу, у вершины бедренного треугольника, бедренная борозда переходит в приводящий канал, входное отверстие которого скрыто под портняжной мышцей.

Бедренный канал (canális femorális) образуется в области бедренного треугольника при развитии бедренной грыжи. Это короткий участок медиально от бедренной вены, он простирается от бедренного (внутреннего) кольца этого канала до подкожной щели, которая при наличии грыжи становится наружным отверстием канала.

Бедренное кольцо (ánulus femorális) находится в медиальной части сосудистой лакуны. Оно ограничено спереди паховой связкой, сзади — гребенчатой связкой, ме-

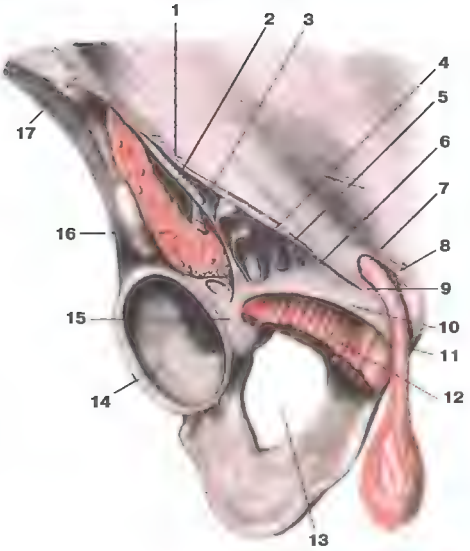

318 **Мышечная и сосудистая лакуны, расположенные позади паховой связки. Вид спереди**

1 — паховая связка; 2 — мышечная лакуна; 3 — подвздошно-гребенчатая дуга; 4 — сосудистая лакуна; 5 — внутреннее бедренное кольцо; 6 — лакунарная связка; 7 — поверхностное паховое кольцо; 8 — медиальная ножка; 9 — латеральная ножка; 10 — гребенчатая фасция; 11 — семенной канатик; 12 — гребенчатая мышца (отрезана); 13 — запирательное отверстие; 14 — вертлужная впадина; 15 — подвздошно-гребенчатое возвышение; 16 — подвздошно-поясничная мышца (отрезана); 17 — верхняя передняя подвздошная ость.

1 — lig. inguinále; 2 — lacúna musculórum; 3 — árcus iliopectíneus; 4 — lacúna vasórum; 5 — ánulus femorális; 6 — lig. lacunáre; 7 — ánulus inguinális superficiális; 8 — crús mediále; 9 — crús laterále; 10 — fáscia pectínea; 11 — funículus spermáticus; 12 — m.pectíneus (отрезана); 13 — forámen obturátum; 14 — acetábulum; 15 — eminéntia iliopectínea; 16 — m. iliopsóas (отрезана); 17 — spina iliáca antérior supérior

312 **Контуры бедренного треугольника на передней стороне бедра**

1 — паховая связка; 2 — семенной канатик (отрезан); 3 — контуры длинной приводящей мышцы; 4 — бедренный треугольник; 5 — фасция голени; 6 — надколенник; 7 — контуры портняжной мышцы; 8 — широкая фасция; 9 — решетчатая фасция.

1 — lig. inguinále; 2 — funículus spermáticus (отрезан); 3 — контуры m. addúctor lóngus; 4 — trigónum femorále; 5 — fáscia crúris; 6 — petélla; 7 — контуры m. sartórius; 8 — fáscia láta; 9 — fáscia cribrósa.

диально — лакунарной связкой, латерально — бедренной веной. Со стороны брюшной полости бедренное кольцо закрыто участком разрыхленной поперечной фасции живота — бедренной перегородкой (séptum femorále), у бедренного канала выделяют три стенки: переднюю, латеральную и заднюю. Передней стенкой канала являются паховая связка и сращенный с нею верхний рог серповидного края широкой фасции бедра. Латеральную стенку образует бедраннвя вена, в заднюю — глубокая пластинка широкой фасции, покрывающая гребенчатую мышцу.

Приводящий канал (canális adductórius — бедренно-подколенный, или Гунтеров канал) соединяет переднюю область бедра с подколенной ямкой. Медиальной стенкой этого канала является большая приводящая мышца, латеральной — медиальная широкая мышца бедра, передней — фиброзная пластинка, перекидывающаяся между указанными мышцами. Канал имеет три отверстия. Первое — входное, которое является как бы продолжением бедренной борозды. Второе, нижнее, — выходное отверстие приводящего канала, получившее название сухожильной щели (большой приводящей мышцы). Выходное отверстие находится в зедней стороне бедра, в подколенной ямке, между пучками сухожилия большой приводящей мышцы, которые прикрепляются к нижнему отрезку внутренней губы шероховатой линии бедренной кости и к медиальному надмыщелку. Третье (переднее) отверстие приводящего канала расположено в фиброзной пластинке. В приводящем канале проходят бедренные артерия и вена и подкожный нерв.

Подколеиная ямка (fóssa poplítea) занимает заднюю область колена, имеет форму ромба. Верхний угол подколенной ямки с латеральной стороны ограничен двуглавой мышцей бедра, с медивльной — полуперепончатой мышцей. Нижний угол находится между медиальной и латеральной головками икроножной мышцы. Дном подколен-

ной ямки служат подколенная поверхность бедренной кости и задняя поверхность коленного сустава.

В подколенной ямке, заполненной жировой тканью, проходят нервы, кровеносные и лимфатические сосуды, залегают лимфатические узлы.

Голеиоподколенный канал (canális cruropopliteus (BNA) — канал Грубера) располагается в задней области голени между поверхностными и глубокими мышцами. Простирается от нижней границы подколенной ямки до медиального края начала пяточного (ахиллова) сухожилия. Переднюю стенку канала в пределах верхних двух третей обрвзует задняя большеберцовая мышца, ниже — длинный сгибатвль большого пальца стопы. Зедней стенкой канала яаляется передняя поверхность камбаловидной мышцы. Голеноподколенный канал имеет три отверстия: верхнее (входное), переднее и нижнее (выходное). Верхнее отверстие огрвничено спереди подколенной мышцей, сзади — сухожильной дугой камбаловидной мышцы. Переднее отверстие находится в проксимальной части межкостной перепонки голени. Нижнее отверстие располагается в дистальной трети голени, где камбаловидная мышца переходит в сухожилие. В этом канале залегают задние большеберцовые артерия, вены, большеберцовый нерв.

В средней трети голени от голеноподколенного канала в латеральном направлении отделяется *нижний мышечно-малоберцовый канал,* стенками которого служат задняя поверхность малоберцовой кости спереди и длинный сгибатель большого пальца стопы сзади. В этом канале проходят малоберцовые артерия и вены.

Верхний мышечно-малоберцовый канал является самостоятвльным каналом на голени и находится в верхней ее трети, между латеральной поверхностью малоберцовой кости и начинающейся от нее и от большеберцовой кости длинной малоберцовой мышцей. В этом канале проходит поверхностный малоберцовый нерв.

На подошве стопы соответственно ходу подошвенных сосудов и нервов выделяются латеральная и медиальная подошвенные борозды. Они располагаются по сторонам от короткого сгибатвля пальцев. **Медиальиая подошвенная борозда** проходит между медиальным краем короткого сгибателя пальцев и латеральным краем мышцы, отводящей большой палец стопы, а **латеральная подошвенная борозда** — между латеральным краем короткого сгибателя пальцев и мышцей, отводящей мизинец. Указанные борозды соответствуют месту расположения медиальной и латеральной межмышечных перегородок подошвы стопы.

Учение о внутренностях

splanchnologia

Внутренние органы, или внутренности (viscera, splánchna), располагаются в области головы и шеи, в грудной, брюшной и тазовой полостях.

В соответствии с развитием, особенностями топографии, анатомией, функциями различают пищеварительную и дыхательную системы, а также мочевую и половую, которые объединяют в мочеполовой аппарат.

Внутренние органы по их строению подразделяются на паренхиматозные и полые (трубчатые). Паренхиматозные органы образованы рабочей тканью (*паренхимой*), выполняющей специализированные функции, и соединительнотканной стромой, которая образует капсулу и отходящие от нее соединительнотканные прослойки (трабекулы). *Строма* выполняет опорную, трофическую функции, содержит кровеносные и лимфатические сосуды, нервы. К паренхиматозным органам относят поджелудочную железу, печень, легкие, почки и другие органы.

Полые органы имеют вид трубок различного диаметра. В стенках трубчатых органов различают слизистую оболочку, расположенную со стороны просвета органа, подслизистую основу, мышечную оболочку и наружную оболочку — адвентицию (или серозную оболочку) (рис. 320). Некоторые трубчатые органы (трахея, бронхи) имеют в *своих стенках хрящи* (*хрящевой скелет*).

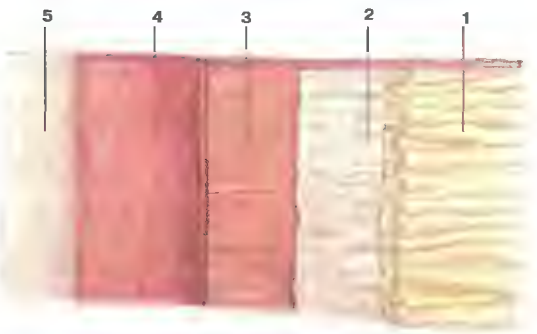

Строение стенок трубчатого внутреннего органа (тонкая кишка разрезана, развернута и отпрепарирована послойно)

1 — слизистая оболочка; 2 — подслизистая основа; 3 — круговой слой мышечной оболочки; 4 — продольный слой мышечной оболочки; 5 — наружная оболочка.

1 — túnica mucósa; 2 — tela submucósa; 3 — strátum circuláre túnicae musculáris; 4 — strátum longitudinále túnicae musculáris; 5 — túnica extérna.

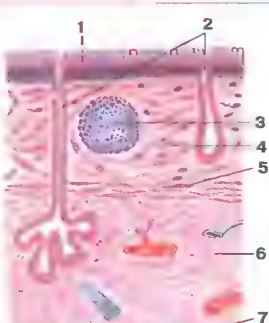

Строение слизистой оболочки (схема)

1 — эпителиальный покров (однослойный эпителий); 2 — железы; 3 — лимфоидный узелок; 4 — собственная пластинка слизистой оболочки; 5 — мышечная пластинка слизистой оболочки; 6 — подслизистая основа; 7 — мышечная оболочка.

1 — epitélium; 2 — glándulae; 3 — nódulus lymphoideus; 4 — lámina própriae mucósae; 5 — lámina musculáris mucósae; 6 — téla submucósa; 7 — túnica musculáris.

В **слизистой оболочке** (túnica mucósa) рвзличают эпителиальный покров и собственную пластинку слизистой оболочки (рис. 321). *Эпителий* (epithélium) покрывает внутреннюю поверхность слизистой оболочки. Он может быть многослойным плоским (ротовая полость, глотка, пищевод, конечная часть прямой кишки), переходным (мочевыводящие пути), однослойным цилиндрическим (желудок, толстая кишка), призматическим (толстая кишка, трахея). Под эпителиальным покровом располагается *собственная пластинка слизистой оболочки* (lámina própria mucósae). Она образована рыхлой волокнистой соединительной тканью, в которой находятся кровеносные и лимфатические сосуды, нервные волокна, клетки лимфоидного ряда (лимфоциты, плазмоциты) и их скопления, железы. На границе слизистой оболочки и подслизистой основы находится *мышечная пластина слизистой оболочки* (lámina musculáris mucósae), образованная тонким слоем гладкомышечных клеток (1-3 миоцита). При сокращении мышечной пластинки слизистая оболочка образует складки.

Подслизистая основа (téla submucósa), расположенная кнаружи от слизистой оболочки, также состоит из рыхлой волокнистой соединительной ткани, в которой много кровеносных и лимфатических сосудов, нервных волокон, многоклеточных желез (см. рис. 321).

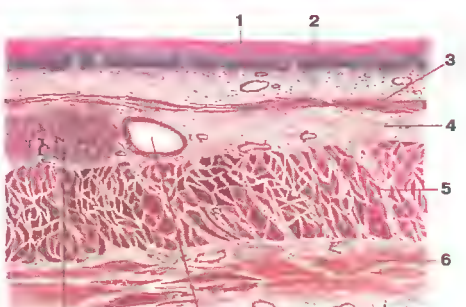

Мышечная оболочка в стенке трубчатого внутреннего органа (пищевода). Продольный разрез

1 — многослойный плоский (покровный) эпителий; 2 — собственная пластинка слизистой оболочки; 3 — мышечная пластинка слизистой оболочки; 4 — подслизистая основа; 5 — мышечная оболочка (циркулярный слой); 6 — мышечная оболочка (продольный слой); 7 — адвентиция; 8 — выводной проток железы; 9 — железы пищевода (собственные) (начальный отдел).

1 — epithélium squamósum (plánum) stratificátum; 2 — lámina própriae mucósae; 3 — lámina musculáris mucósae; 4 — téla submucósa; 5 — túnica musculáris (strátum circuláre); 6 — túnica musculáris (strátum longitudinále); 7 — adventítia; 8 — dúctus excretórius glándulae; 9 — glándulae oesophágeae.

Многоклеточные простые железы по форме напоминают неразветвленные трубочки или мешочки. У более сложных многоклеточных желез начальный (секреторный) отдел разветвлен (разделен) на много мешочков, которые открываются в общий для них выводной проток.

Мышечная оболочка (túnica musculáris) трубчатых органов построена из гладкомышечных клеток (гладких миоцитов), которые образуют два слоя: внутренний циркулярный (круговой) и наружный — продольный (рис. 322). Внутренний круговой слой при своем сокращении суживает просвет трубчатого органа, продольный (наружный) укорачивает, расширяет его просвет.

Наружная оболочка трубчатых органов (*адвентиция*, adventitia) образована рыхлой волокнистой соединительной тканью, в которой проходят кровеносные и лимфатические сосуды, нервы. Адвентиция покрывает и защищает трубчатые органы, прикрепляет их к стенкам туловища, к соседним органам. Некоторые внутренние органы, расположенные в брюшной или в грудной полостях, покрыты снаружи серозной оболочкой (túnica serósa). В брюшной полости это брюшина, покрывающая снаружи желудок, селезенку, части тонкой и толстой кишок. В грудной полости это плевра, покрывающая легкие. *Серозная оболочка* образована тонкой пластинкой соединительной ткани, покрытой однослойным (плоским) эпителием (мезотелием).

Пищеварительная система

Пищеварительная система (systéma digestórium, s. alimentárium) представляет собой пищеварительную трубку (пищеварительный тракт), у которой различают полость рта с ее органами, глотку, пищевод, желудок, тонкую и толстую кишки, а также печень и поджелудочную железу (рис. 323). Функции этой системы заключаются в механической и химической обработке пищи, поступающей в организм, во всасывании переработанных пищевых веществ и выделении невсосавшихся и непереваренных их остатков.

Полость рта, глотка и начало пищевода расположены в нижней части лица и в области шеи. В грудной полости лежит большая часть пищевода, в брюшной полости — конечный отдел пищевода, желудок, тонкая и толстая кишки, печень, поджелудочная железа, в полости таза — прямая кишка.

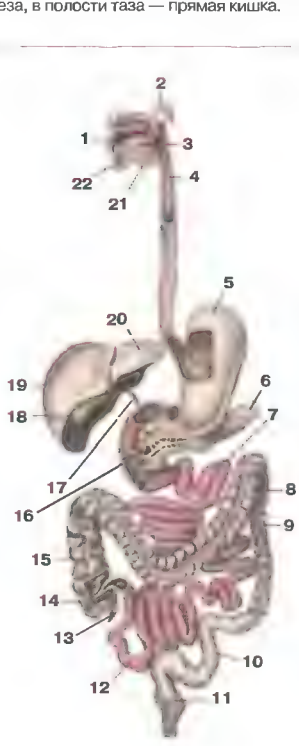

Схема строения пищеварительной системы

1 — полость рта; 2 — околоушная железа; 3 — язык; 4 — пищевод; 5 — желудок; 6 — поджелудочная железа; 7 — тощая кишка; 8 — поперечная ободочная кишка; 9 — нисходящая ободочная кишка; 10 — сигмовидная ободочная кишка; 11 — прямая кишка; 12 — подвздошная кишка; 13 — червеобразный отросток; 14 — слепая кишка; 15 — восходящая ободочная кишка; 16 — двенадцатиперстная кишка; 17 — общий желчный проток; 18 — желчный пузырь; 19 — правая доля печени; 20 — левая доля печени; 21 — поднижнечелюстная железа; 22 — подъязычная железа.

1 — cávitas óris; 2 — glándula parotídea; 3 — língua; 4 — esophágus; 5 — ventrículus (gáster); 6 — páncreas; 7 — jéjunum; 8 — cólon transvérsum; 9 — cólon descéndens; 10 — cólon sigmoídeum; 11 — réctum; 12 — ileum; 13 — appéndix vermifórmis; 14 — cáecum; 15 — cólon ascéndens; 16 — duodénum; 17 — dúctus cholédochus; 18 — vésica féllea; 19 — lóbus hépatis déxter; 20 — lóbus hépatis sinister; 21 — glándula submandibuláris; 22 — glándula sublinguális.

ПОЛОСТЬ РТА

Полость рта (cávitas óris), расположенная в нижней части лица, является началом пищеварительной системы. Стенками полости рта служат внизу челюстно-подъязычные мышцы, которые образуют *диафрагму (дно) рта* (diaphrágma óris), сверху находится небо, которое отделяет ротовую полость от полости носа (рис. 324). С боков полость рта ограничивают щеки, спереди — губы, а сзади она сообщается с глоткой через широкое отверстие — *зев* (fáuces). В полости рта располагаются зубы, язык, в нее открываются протоки больших и малых слюнных желез (рис. 325).

У полости рта выделяют *преддверие рта* (vestibulum óris) и *собственно полость рта* (cávitas óris própria). Преддверие рта ограничено снаружи губами и щеками, а изнутри — зубами и деснами, которые представляют собой покрытые слизистой оболочкой альвеолярные отростки верхнечелюстных костей и альвеолярную часть нижней челюсти. Кзади от преддверия рта расположена собственно полость рта. Вход в полость рта, точнее в ее преддверие, — **ротовая щель** (rima óris) ограничена губами.

Верхняя губа и *нижняя губа* (lábium supérius et lábium inférius) представляют собой кожно-мышечные складки. Основа губ образована волокнами круговой мышцы рта (см. рис. 229). Наружная поверхность губ покрыта кожей, которая переходит в слизистую оболочку, продолжающуюся с внутренней поверхности губ на альвеолярные отростки верхнечелюстных костей и на альвеолярную часть нижней челюсти. Слизистая оболочка образует по срединной линии хорошо выраженные складки — *уздечку верхней губы* (frénulum lábii superióris) и *уздечку нижней губы* (frénulum lábii inferióris). Верхняя и нижняя губы, ограничивая ротовую щель, с каждой стороны в углах рта переходят одна в другую посредством губной комиссуры — *спайки губ* (commissúra labiórum).

Щеки (buccae), правая и левая, ограничивают полость рта по бокам. В толще щеки расположена щечная мышца (m. buccinátor). Снаружи щека, как и губы, покрыта кожей, а изнутри — слизистой оболочкой. Между кожей и щечной мышцей распола-

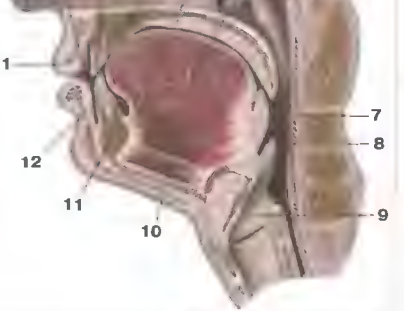

324 **Полость рта. Сагиттальный разрез головы**

1 — верхняя губа; 2 — преддверие рта; 3 — зубы верхней челюсти; 4 — собственно полость рта; 5 — твердое небо; 6 — язык; 7 — зев; 8 — глотка; 9 — гортань; 10 — челюстно-подъязычная мышца; 11 — нижняя челюсть; 12 — зубы нижней челюсти.

1 — lábium supérius; 2 — vestibulum óris; 3 — déntes (máxillae); 4 — cávitas óris própria; 5 — palátum dúrum; 6 — lingua; 7 — fáuces; 8 — phárynx; 9 — lárynx; 10 — m. mylohyoideus; 11 — mandíbula; 12 — déntes (mandibulae).

Полость рта. Вид спереди

1 — верхняя губа; 2 — зубы верхней челюсти; 3 — мягкое небо; 4 — небный язычок; 5 — зев; 6 — небно-язычная дужка; 7 — язык; 8 — зубы нижней челюсти; 9 — нижняя губа; 10 — небная миндалина; 11 — небно-глоточная дужка.

1 — lábium supérius; 2 — dentes (máxillae); 3 — palátum mólle; 4 — uvúla palátina; 5 — fáuces; 6 — árcus palatoglóssus; 7 — lingua; 8 – dentes (mandibulae); 9 — lábium inférius; 10 — tónsilla palátina; 11 — árcus palatopharýngeus.

гается жировая ткань, образующая *жировое тело щеки* (córpus adipósum búccae), которое хорошо развито у детей. На слизистой оболочке щеки, в преддверии рта, на уровне второго верхнего коренного зуба находится *сосочек протока околоушной слюнной железы* (papilla parotidea), на котором видно устье этого протока.

Небо (palátum), у которого выделяют твердое небо и мягкое небо, образует верхнюю стенку полости рта (рис. 326). *Твердое небо* (palátum dúrum) занимает передние две трети неба, оно образовано небными отростками верхнечелюстных костей и горизонтальными пластинками небных костей, покрытыми снизу слизистой оболочкой. По срединк й линии расположен *шов неба* (ráphe paláti), от которого отходят в стороны 1-6 поперечных небных складок.

Мягкое небо (palátum mólle), или *небная занавеска* (vélum palátinum), расположено кзади от твердого неба. Мягкое небо образовано соединительнотканной пластинкой (небным апоневрозом) и мышцами, покрытыми слизистой оболочкой сверху и снизу. Мягкое небо прочно прикрепляется к заднему краю горизонтальных пластинок небных костей. Передний отдел мягкого неба расположен горизонтально, а задний, свободно свисающий вниз, заканчивается свисающим вниз свободным краем с небольшим закругленным отростком посередине — *небным язычком* (úvula palátina).

От латеральных краев мягкого неба в стороны и вниз отходят две складки (дужки). Передняя — *небно-язычная дужка* (árcus palatoglóssus) спускается к боковой поверхности языка, задняя — *небно-глоточная дужка* (árcus palatopharýngeus) направлена вниз к боковой стенке глотки (рис. 327). Между передней и задней дужками с каждой стороны находится *миндаликовая ямка* (fóssa tonsillāris), в которой располагается *небная миндалина* (tonsilla palátina), являющаяся одним из органов иммунной системы.

Твердое и мягкое небо. Вид снизу

1 — зубы верхней челюсти; 2 — небно-язычная дужка; 3 — небная миндалина; 4 — небно-глоточная дужка; 5 — зев; 6 — небный язычок; 7 — мягкое небо; 8 — шов неба; 9 — твердое небо; 10 — поперечные небные складки.

1 — déntes máxillae; 2 — árcus palatoglóssus; 3 — tónsilla palátina; 4 — árcus palatopharýngeus; 5 — fáuces; 6 — úvula palátina; 7 — palátum mólle; 8 — ráphe palátі; 9 — palátum dúrum; 10 — plicae palátinae transvérsae.

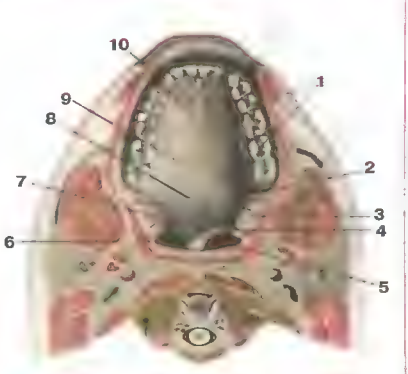

В образовании мягкого неба участвуют ряд поперечно-полосатых мышц (рис. 328). **Небно-язычная мышца** (m. palatoglóssus), парная, начинается в латеральной части корня языка, поднимается кверху в толще небно-язычной дужки, вплетается в апоневроз мягкого неба. Эти мышцы опускают небную занавеску, суживают отверстие зева. **Небно-глоточная мышца** (m. palatopharýngeus), парная, начинается в задней стенке глотки и на заднем крае пластинки щитовидного хряща, идет вверх в небно-глоточной дужке и заканчивается в апоневрозе мягкого неба. Эти мышцы опускают небную занавеску и уменьшают отверстие зева. **Мышца, напрягающая небную занавеску** (m.ténsor véli palatini), парная, начинается на хрящевой части слуховой трубы и ости клиновидной кости и идет сверху вниз, огибает крючок крыловидного отростка и направляется медиально, вплетаясь в апоневроз мягкого неба. Эта мышца натягивает небную занавеску в поперечном направлении и расширяет просвет слуховой трубы. **Мышца, поднимающая небную занавеску** (m. levátor véli palátini), парная, начинается на нижней поверхности пирамиды височной кости, впереди от отверстия сонного канала, и на хрящевой части слуховой трубы, идет вниз и вплетается в апоневроз мягкого неба. Обе мышцы поднимают мягкое небо. **Мышца язычка** (m. úvulae) начинается на задней носовой ости, на небном апоневрозе, идет кзади и вплетается в слизистую оболочку небного язычка. Мышца приподнимает и укорачивает язычок. Мышцы мягкого неба, поднимающие небную занавеску, прижимают ее к задней и боковым стенкам глотки и, таким образом, отделяют носовую часть глотки от остальных ее частей, препятствуя попаданию пищи в полость носа.

Мягкое небо принимает участие в образовании отверстия, которое сообщает полость рта с глоткой, — **зева** (fáuces), которое ограничено с боков небно-язычными дужками, сверху — мягким небом, а снизу — спинкой языка (см. рис. 325).

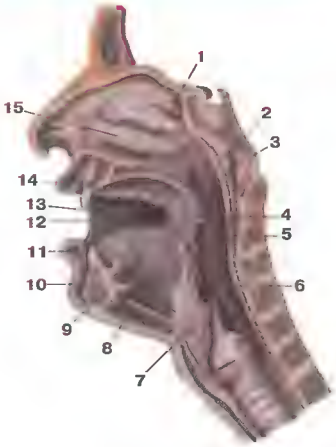

327 **Твердое и мягкое небо (небная занавеска). Сагиттальный распил головы**

1 — твердое небо; 2 — глоточная миндалина; 3 — мягкое небо; 4 — небный язычок; 5 — небно-глоточная дужка; 6 — корень языка (язычная миндалина); 7 — подъязычная кость; 8 — небная миндалина; 9 — тело языка; 10 — нижняя челюсть; 11 — нижняя губа; 12 — небно-язычная дужка; 13 — собственно полость рта; 14 — верхняя челюсть; 15 — нижняя носовая раковина.

1 — palátum dúrum; 2 — tónsilla pharyngeális; 3 — palátum mólle; 4 — uvúla palátina; 5 — árcus palatopharýngeus; 6 — rádix linguae (tónsilla linguális); 7 — os hyoideum; 8 — tónsilla palátina; 9 — córpus linguae; 10 — mandíbula; 11 — lábium inférius; 12 — árcus palatoglóssus; 13 — cávitas óris própria; 14 — máxilla; 15 — cóncha nasális inférior.

328 **Мышцы мягкого неба (схема)**

1 — мышца, напрягающая небную занавеску; 2 — мышца, поднимающая небную занавеску; 3 — крыловидный крючок; 4 — мягкое небо; 5 — небно-язычная мышца; 6 — мышца язычка; 7 — небно-глоточная мышца; 8 — язык.

1 — m. ténsor véli palátini; 2 — m. levátor véli palátini; 3 — hámulus pterygoideus; 4 — palátum mólle; 5 — m. palatoglóssus; 6 — m. uvúlae; 7 — m. palatopharýngeus; 8 — lingua.

Язык

Язык (lingua) является мышечным органом, принимающим участие в перемешивании пищи в полости рта, а также в актах глотания, артикуляции речи, содержит вкусовые рецепторы. Расположен язык на нижней стенке (на дне) полости рта. При сомкнутых зубах он почти полностью заполняет ее, соприкасаясь при этом с твердым небом, деснами, зубами (рис. 329).

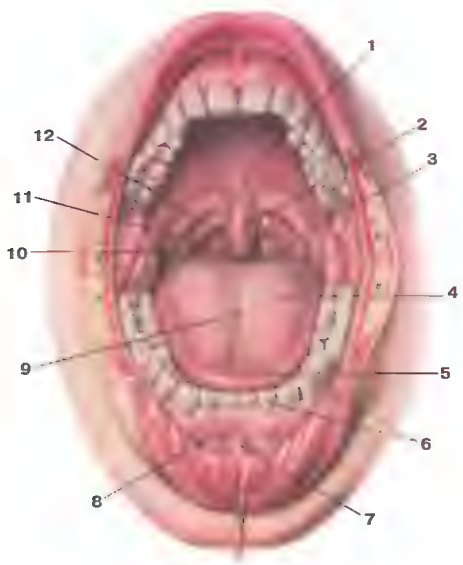

Положение языка в полости рта. Вид спереди

1 — твердое небо; 2 — небный язычок; 3 — небно-язычная дужка; 4 — тело языка; 5 — верхушка языка; 6 — зубы нижней челюсти; 7 — уздечка нижней губы; 8 — преддверие рта; 9 — срединная борозда языка; 10 — небная миндалина; 11 — ротовая часть глотки; 12 — небно-глоточная дужка.

1 — palátum dúrum; 2 — uvúla palátina; 3 — árcus palatoglóssus; 4 — córpus linguae; 5 — ápex linguae, 6 — déntes inferióres; 7 — frénulum lábii inferióris; 8 — vestíbulum óris; 9 — súlcus mediánus linguae; 10 — tonsílla palátina; 11 — párs orális pháryngis; 12 — árcus palatopharýngeus.

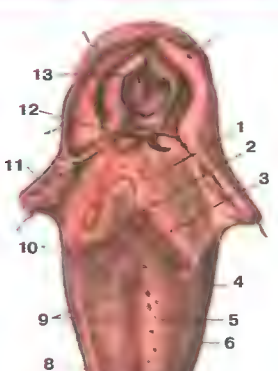

Язык. Вид сверху

1 — корень языка; 2 — слепое отверстие языка; 3 — пограничная борозда языка; 4 — срединная борозда языка; 5 — тело языка; 6 — край языка; 7 — верхушка языка; 8 — *листовидные сосочки*; 9 — грибовидные сосочки; 10 — желобовидные сосочки; 11 — небная миндалина; 12 — срединная язычно-надгортанная складка; 13 — голосовая щель

1 — rádix linguae; 2 — forámen cáecum linguae; 3 — súlcus terminális; 4 súlcus mediánus linguae; 5 — córpus linguae; 6 — márgo linguae; 7 — ápex linguae; 8 — papillae foliátae; 9 — papillae fungifórmes; 10 — papillae vallátae; 11 — tónsilla palátina; 12 — plica glossoepiglóttica mediána; 13 — rima glóttidis.

Язык представляет собой уплощенное тело овально-вытянутой формы (рис. 330). Передняя часть языка образует *верхушку языка* (ápex linguae). Задняя часть, широкая и толстая, является *корнем языка* (rádix linguae). Между верхушкой и корнем располагается *тело языка* (córpus linguae). *Спинка языка* (dórsum linguae) выпуклая, обрещена вверх и кзади (к небу и глотке). *Нижняя поверхность языка* (fácies inférior linguae) лежит на чвлюстно-подъязычных мышцах, образующих дно ротовой полости. По бокам, справа и слева, находится *край языка* (márgo linguae). Вдоль спинки проходит *срединная борозда языка* (súlcus mediánus linguae). Кзади эта борозда заканчивается ямкой, получившей название *слепого отверстия языка* (forámen cáecum linguae), которое находится на границе между корнем и телом языка. В стороны от слепого отверстия к краям языка идет неглубокая *пограничная борозда* (súlcus terminális), которая служит границей между телом и корнем языка. Основную массу языка составляют мышцы, покрытые снаружи слизистой оболочкой.

Слизистая оболочка языка (túnica mucósae linguae) образует многочисленные возвышения — *сосочки языка* (papillae linguáles), различных размеров и формы, расположенные в определенном порядке (рис. 331) и содержащие вкусовые луковицы. *Нитевидные и конусовидные сосочки* (papillae filifórmes et papillae cónicae) расположены по всей поверхности спинки языка кпереди от пограничной борозды. *Грибовидные сосочки* (papillae fungifórmes) имеются в основном на верхушке и по краям языка. Они имеют узкое основание и расширенную верхушку. *Желобовидные сосочки* (окруженные валом, papillae vallátae), в количестве 7-12, расположены на границе корня и тела языка. В центре сосочка находится возвышение, несущее вкусовые почки (луковицы), а вокруг него располагается валик, отделенный от центральной части узкой бороздкой (рис. 332). *Листовидные сосочки* (papillae foliatae) в виде плоских удлиненных пластинок располагаются на краях языка.

Слизистая оболочка корня языка сосочков не имеет, под нею расположена **язычная миндалина** (tonsilla linguális). На нижней поверхности языка слизистая оболочка

Схема расположения сосочков на поверхности языка

1 — желобовидные сосочки; 2 — листовидные сосочки; 3 — нитевидные сосочки; 4 — грибовидные сосочки; 5 — пограничная борозда; 6 — язычная миндалина.

1 — papillae vallátae; 2 — papillae foliátae; 3 — papillae filifórmes; 4 — papillae fungifórmes; 5 — súlcus terminális; 6 — tónsilla linguális.

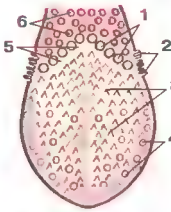

332 **Схема строения желобовидного сосочка**

1 — желобовидный сосочек; 2 — покровный эпителий; 3 — вкусовая почка; 4 — проток язычной слюнной железы; 5 — язычная (слюнная) железа; 6 — желобок сосочка.

1 — papillae vallátae; 2 — epithélium squamósum; 3 — caliculus gustatórius; 4 — dúctus glándulae linguális; 5 — glándula linguális; 6 — súlcus papillae.

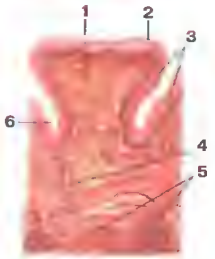

Нижняя поверхность языка

1 — верхушка языка; 2 — бахромчатые складки; 3 — уздечка языка; 4 — подъязычная складка; 5 — подъязычный сосочек.

1 — ápex linguae; 2 — plicae fimbriátae; 3 — frénulum linguae; 4 — plicae sublinguális; 5 — carúncula sublinguális.

образует две *бахромчатые складки* (plicae fimbriáte), сходящиеся у кончика языка, и лежащую по срединной линии складочку — *уздечку языка* (frénulum linguae) (рис. 333). По сторонам от уздечки языка располагается парное возвышение — *подъязычный сосочек* (carúncula sublinguális), на котором открываются выводные протоки поднижнечелюстной и подъязычной слюнных желез. Кзади от подъязычного сосочка находится продольная *подъязычная складка* (plica sublinguális), соответствующая лежащей здесь одноименной слюнной железе.

Мышцы языка

Мышцы языка (*músculi linguae*), *парные*, *образованы* поперечно-полосатыми (исчерченными) мышечными волокнами. Продольная фиброзная *перегородка языка* (*séptum linguae*) делит язык на две половины, отделяя мышцы одной стороны от мышц другой стороны (рис. 334).

У языка выделяют собственные мышцы, начинающиеся и заканчивающиеся в толще языка (верхняя и нижняя продольные, поперечная и вертикальная), и скелетные мышцы, начинающиеся на костях головы (подбородочно-язычная, подъязычно-язычная и шилоязычная) (рис. 335, см. рис. 329).

Верхняя продольная мышца (m. longitudinális supérior) располагается в верхних отделах языка, под его слизистой оболочкой. Эта мышца укорачивает язык, поднимает его верхушку. *Нижняя продольная мышца* (m. longitudinális inférior) находится в нижних отделах языка, между подъязычно-язычной (снаружи) и подборо́дочно-язычной (внутри) мышцами. Мышца укорачивает язык, опускает его верхушку. *Поперечная мышца языка* (m. transvérsus linguae) идет от перегородки языка в обе стороны к его краям. Мышца суживает язык, приподнимает его спинку. *Вертикальная мышца языка* (m. verticális linguae) располагается в боковых отделах языка между слизистой оболочкой спинки и нижней поверхностью языка, уплощает язык. *Подбородочно-язычная мышца* (m. genioglóssus) начинается на подбородочной ости нижней челюсти и заканчивается в толще языка. Тянет язык вперед и вниз. *Подъязычно-язычная мышца* (m. hyoglóssus) начинается на большом роге и теле подъязычной кости, заканчивается в боковых отделах языка. Тянет язык назад и вниз. *Шилоязычная мышца* (m. styloglóssus) берет начало на шиловидном отростке височной кости, входит в толщу языка сбоку. Тянет язык назад и вверх.

Мышцы языка образуют в его толще сложно переплетенную систему мышечных волокон, что обеспечивает большую подвижность языка и изменчивость его формы.

Кровоснабжение языка: язычная артерия (из наружной сонной артерии). Венозная кровь оттекает во внутреннюю яремную вену.

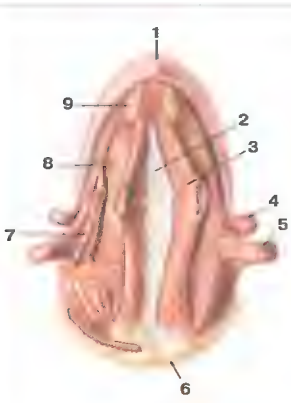

334 **Перегородка языка и мышцы языка. Вид снизу**

1 — верхушка языка; 2 — перагородка языка; 3 — подбородочно-язычная мышца; 4 — небно-язычная мышца; 5 — шилоязычная мышца; 6 — тело подъязычной кости; 7 — подъязычно-язычная мышца; 8 — нижняя продольная мышца; 9 — подъязычная железа.

1 — ápex linguae; 2 — séptum linguae; 3 — m. genioglóssus; 4 — m. palatoglóssus; 5 — m.styloglóssus; 6 — córpus hyoideum; 7 — m.hyoglóssus; 8 — m. longitudinális inférior; 9 — glándula sublinguális.

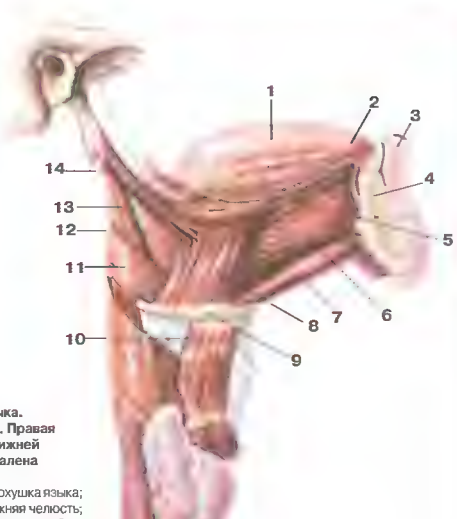

Мышцы языка. Вид справа. Правая половина нижней челюсти удалена

1 — спинка языка; 2 — верхушка языка; 3 — нижняя губа; 4 — нижняя челюсть; 5 — нижняя продольная мышца; 6 — подбородочно-язычная мышца; 7 — подбородочно-подъязычная мышца; 8 — подъязычно-язычная мышца; 9 — подъязычная кость; 10 — щитоподъязычная мышца; 11 — средний констриктор глотки; 12 — верхний констриктор глотки; 13 — шилоглоточная мышца; 14 — шилоязычная мышца.

1 — dórsum linguae; 2 — ápex linguae; 3 — lábium inférius; 4 - mandibula; 5 m. longitudinális inférior; 6 — m. genioglóssus; 7 — m. geniohyoideus; 8 — m.hyoglóssus; 9 — os hyoideum; 10 — m. thyrohyoideus; 11 — m. constrictor phárynqis médius; 12 — m. constrictor phárynqis supérior; 13 — m. stylopharýngeus; 14 — m.styloglóssus.

Лимфатические сосуды языка направляются к поднижнечелюстным, подбородочным и латеральным глубоким шейным лимфатическим узлам.

Нервы языка: мышцы языка иннервирует подъязычный нерв. Чувствительная иннервация слизистой оболочки: передние две трети языка — язычный нерв, задняя треть — языкоглоточный нерв, корень языка — из блуждающего нерва.

Зубы

Зубы (déntes), функцией которых является захватывание и размельчение пищи, а также участие в формировании речи, расположены в зубных альвеолах верхней и нижней челюстей (рис. 336).

Зубы верхней и нижней челюстей. Вид спереди и справа

1 — большие коренные зубы; 2 — альвеолярные возвышения; 3 — малые коренные зубы; 4 — клык; 5 — резцы; 6 — нижняя челюсть; 7 — верхнечелюстная кость.

1 — déntes moláres; 2 — júga alveolária; 3 — déntes premoláres; 4 — déns caninus; 5 — déntes incisívi; 6 — mandíbula; 7 — máxilla.

Каждый зуб состоит из коронки, шейки и корня (рис. 337). *Коронка зуба* (coróna déntis) выступает над десной. У коронок всех зубов различают несколько сторон, или поверхностей. *Язычная поверхность* (fácies linguális) обращена к языку; *вестибулярная (лицевая) поверхность* (fácies vestibulāris, s. faciālis) — к преддверию рта; *контактная поверхность*, передняя (медиальная) или задняя (латеральная) обращены к соседним зубам, расположенным рядом. *Поверхность смыкания*, или *жевательная* (fácies occlusális, s. masticatória), обращена к зубам другой челюсти (верхней и нижней).

Корень зуба (rádix déntis), конусовидной формы, находится в зубной альвеоле (рис. 338). Каждый зуб имеет от одного до трех корней (рис. 339). Корень заканчивается *верхушкой корня зуба* (apéx rádicis déntis), на которой находится *отверстие верхушки корня зуба* (forámen ápicis déntis). *Шейка зуба* (cérvix déntis) представляет собой короткий участок между коронкой и корнем зуба. Внутри зуба находится заполненная пульпой *полость зуба* (cávitas déntis [pulpárus]), которая продолжается в корень зуба в виде *канала корня зуба* (canális rádicis déntis). Через этот канал внутрь зуба входят артерия, нервы и выходит вена.

Вещество зуба состоит из дентина, эмали и цемента. Дентин (dentinum) расположен вокруг полости зуба и корневого канала. Коронка зуба снаружи покрыта *эмалью* (enámelum), а корень — *цементом* (ceméntum).

У взрослого человека в норме в зубных альвеолах находится 32 зуба. Имея общий план строения, зубы человека отличаются по форме и размерам, в зависимости от места их расположения в зубных альвеолах челюстей. Выделяют четыре формы зубов: резцы, клыки, малые коренные зубы и большие коренные зубы. Зубы человека расположены симметрично в виде двух зубных рядов — верхнего и нижнего. В зубных альвеолах верхней и нижней челюстей находятся по 16 зубов. С каждой сторо-

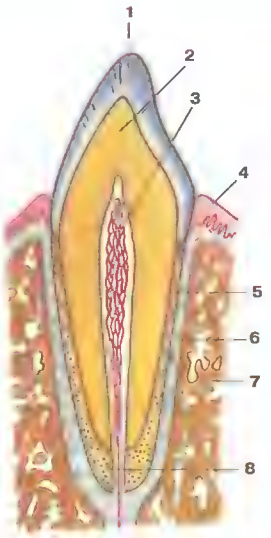

Строение зуба. Схема

1 — эмаль; 2 — дентин; 3 — пульпа зуба; 4 — десна; 5 — цемент; 6 — периодонт; 7 — кость; 8 — канал корня зуба.

1 — enámelum; 2 — déntinum; 3 — púlpa déntis; 4 — gíngiva; 5 — ceméntum; 6 — parіodóntium; 7 — os; 8 — canális rádicis déntis.

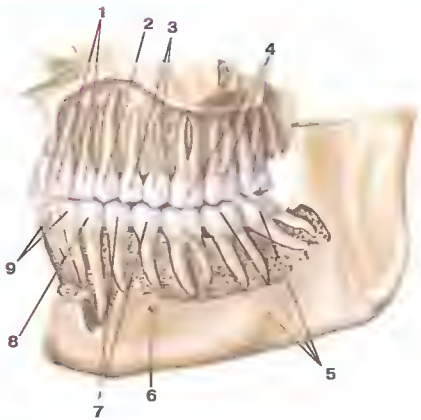

Положение зубов верхней и нижней челюстей в зубных альвеолах. Латеральная стенка зубных альвеол удалена

1 — верхние резцы; 2 — верхний клык; 3 — верхние малые коренные зубы; 4 — верхние большие коренные зубы; 5 — нижние большие коренные зубы; 6 — подбородочное отверстие; 7 — нижние коренные зубы; 8 — нижний клык; 9 — нижние резцы.

1 — dántes incisívi suparióres; 2 — déns caninus supérius; 3 — déntes premoláres superióres; 4 — dántes moláres suparióres; 5 — déntes moláres inferióres; 6 — forámen mentále; 7 — dántes premoláres inferióres; 8 — dénis caninus inférius; 9 — déntes incisívi inferióres.

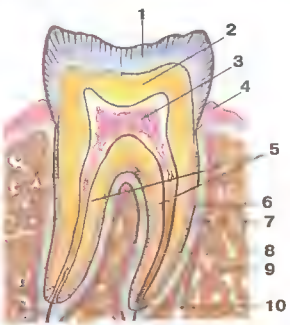

Строение зуба с двумя корнями. Схема

1 — эмаль; 2 — дентин; 3 — пульпа зуба; 4 — десна; 5 — дентин корней зуба; 6 — цемент; 7 — периодонт; 8 — пульпа корня зуба; 9 — кость; 10 — канал корня зуба.

1 — enámelum; 2 — déntinum; 3 — púlpa déntis; 4 — gingíva; 5 — déntinum rádicis déntis; 6 — cemántum; 7 — periodóntium; 8 — púlpa rádicis déntis; 9 — os; 10 — canális rádicis déntis.

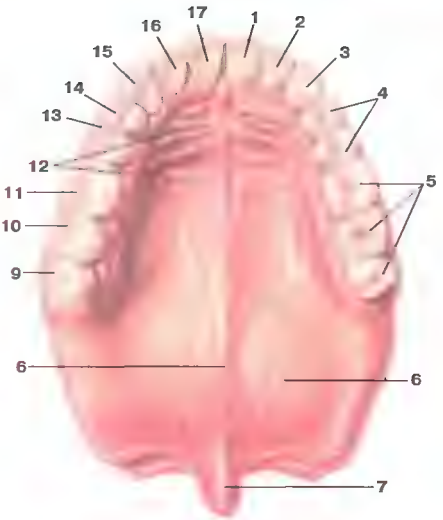

Зубы верхней челюсти. Вид снизу

1 — левый медиальный резец; 2 — левый латеральный резец; 3 — левый клык; 4 — левые малые коренные зубы (премоляры); 5 — левые большие коренные зубы (моляры); 6 — мягкое небо; 7 — небный язычок; 8 — небный шов; 9 — правый третий моляр (зуб мудрости); 10 — превый второй моляр; 11 — превый первый моляр; 12 — поперечные небные складки; 13 — правый второй премоляр; 14 — превый первый премоляр; 15 — правый клык; 16 — превый латеральный резец; 17 — правый медиальный резец.

1 — dens incisivi mediális sinister; 2 — dens incisivus laterális sinister; 3 — dens caninus sinister; 4 — dentes premolares sinister; 5 — dentes molares sinister; 6 — palátum mólle; 7 — uvúla palátina; 8 — ráphe paláti; 9 — dens moláris III dexter (dens serótinus); 10 — dens moláris II dexter; 11 — dens moláris I dexter; 12 — plicae palátinae transvérsae; 13 — dens premoláris II dexter; 14 — dens premoláris I dexter; 15 — dens caninus dexter; 16 — dens incisivus dexter; 17 — dens incisivus mediális dexter.

ны зубного ряда, считая от срединной плоскости, расположено по 8 зубов. Среди этих восьми зубов в направлении от срединной плоскости кнаружи различают 2 резца, 1 клык, 2 малых и 3 больших коренных зуба (рис. 340 и 341). Следовательно, число зубов на верхней и нижней челюстях одной стороны можно представить в виде следующего цифрового ряда: 2, 1, 2, 3. Каждая цифра ряда обозначает количество зубов определенной формы, начиная от срединной плоскости. Запись зубов в виде такого цифрового ряда получила название зубной формулы. Полная зубная формула взрослого

человека выглядит следующим образом: $\frac{3212|2123}{3212|2123}$. В этой формуле выше горизонтальной линии представлены зубы верхней челюсти. Ниже нее — нижней челюсти. Вертикальная линия делит их на зубы правой и левой стороны.

У детей зубов меньше, чем у взрослого человека. Первые зубы (молочные) появляются у детей 5-7 месяцев. В возрасте 2-2,5 лет количество молочных зубов достигает 20. В числе *молочных зубов* (déntes decídui) у детей присутствуют (в одном зубном ряду с каждой стороны): два резца, один клык и два больших коренных зуба. Малых коренных зубов среди молочных зубов нет (рис. 342). Поэтому зубная формула молочных зубов имеет следующий вид: $\frac{2012|2102}{2012|2102}$.

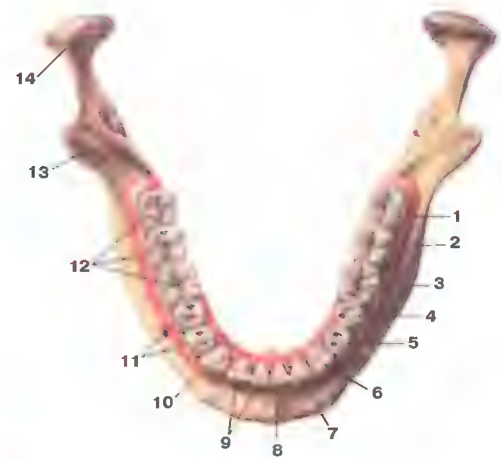

Зубы нижней челюсти. Вид сверху

1 — левый третий моляр (зуб мудрости); 2 — левый второй моляр; 3 — левый первый моляр; 4 — левый второй премоляр; 5 — левый первый премоляр; 6 — левый клык; 7 — левый латеральный резец; 8 — левый медиальный резец; 9 — правые резцы; 10 — правый клык; **11** — правые малые коренные зубы (премоляры); **12** — правые большие коренные зубы (моляры); 13 — венечный отросток; **14** — мыщелковый отросток.

1 — déns molāris **III** sinister (déns serōtinus); **2** — déns molāris **II** sinister; 3 — déns molāris **I** sinister; 4 — déns premolāris **II** sinister; 5 — déns premolāris **I** sinister; 6 — déns caninus sinister; 7 — déns incisivus laterālis sinister; 8 — déns incisivus mediālis sinister; 9 — déntes incisīvi déxter; 10 — déns caninus déxter; **11** — déntes premolāres déxter; **12** — déntes molāres déxter; 13 — procéssus coronoídeus; **14** — procéssus condylāris.

У детей 5-7 лет молочные зубы выпадают, и на их месте появляются *постоянные зубы* (déntes permanéntes). Перед прорезыванием постоянного зуба молочный зуб выпадает. Заканчивается прорезывание постоянных зубов к 13-15 годам.

Резцы, клыки и коренные зубы отличаются формой коронки и количеством корней (рис. 343). *Резцы* (déntes incisivi) имеют долотообразную коронку, ее узкий край образует режущую поверхность. Коронка у верхних резцов значительно шире, чем у нижних резцов. Корень у резцов одиночный, конусовидный, у нижних резцов вдавлен с боков. Различают медиальные и латеральные резцы, в зависимости от расположения их по отношению к срединной плоскости. *Клыки* (déntes caníni) имеют коническую коронку с острой верхушкой. Корень клыка одиночный, длинный, сдавленный с боков. У нижних клыков корень короче, чем у верхних. Иногда у нижних клыков наблюдается двойной корень. *Малые коренные зубы*, или *премоляры*

342 **Молочные зубы нижней челюсти (у ребенка 4-х лет). Вид сверху**

1 — большие коренные зубы (моляры); 2 — клык; 3 — резцы; 4 — альвеола третьего постоянного большого коренного зуба.

1 — déntes molares; 2 — déns caninus; 3 — déntes incisívi; 4 — alveóla déntis moláris III permanentis.

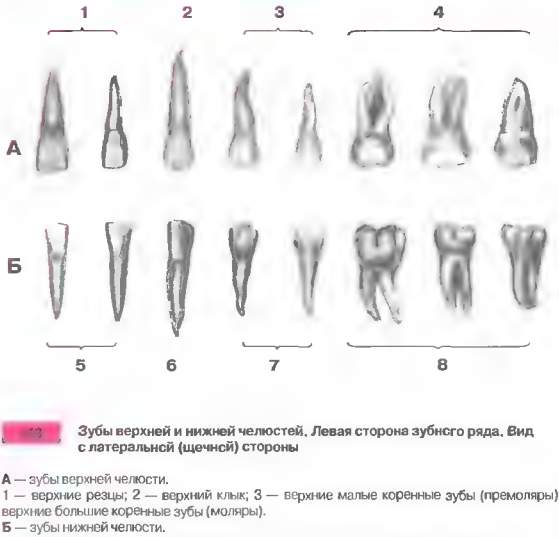

Зубы верхней и нижней челюстей. Левая сторона зубного ряда. Вид с латеральной (щечной) стороны

А — зубы верхней челюсти.
1 — верхние резцы; 2 — верхний клык; 3 — верхние малые коренные зубы (премоляры); 4 — верхние большие коренные зубы (моляры).
Б — зубы нижней челюсти.
5 — нижние резцы; 6 — нижний клык; 7 — нижние малые коренные зубы (премоляры); 8 - нижние большие коренные зубы (моляры)

A — зубы верхней челюсти.
1 — déntes incisívi superióres; 2 — dens caninus supérior; 3 — déntes premoláres superióres; 4 déntes moláres superióres.
Б — зубы нижней челюсти
5 — déntes incisívi inferióres; 6 — dens caninus inférior; 7 — déntes premoláres inferióres; 8 - déntes moláres inferióres.

(déntes premoláres), расположены сзади от клыков. Коронка малого коренного зуба со стороны поверхности смыкания округлая или овальная. Высота коронки у малых коренных зубов меньше, чем у клыков. На жевательной поверхности (поверхности смыкания) выделяются два жевательных бугорка конической формы: один — со стороны преддверия рта (вестибулярный), другой — со стороны языка (язычный). Корень одиночный, конический. Корень первого верхнего малого коренного зуба может быть раздвоен у верхушки. *Большие коренные зубы*, или *моляры* (déntes moláres), расположены позади малых коренных зубов. Их размеры уменьшаются спереди назад. Третий большой коренной зуб (третий моляр) отличается малыми размерами и поздним прорезыванием. Поэтому этот зуб называют *зубом мудрости* (déns serótinus). Иногда зуб мудрости может отсутствовать. Коронка у больших коренных зубов кубовидная. На ее жевательной поверхности расположено от 3 до 5 бугорков, что создает много точек соприкосновения при смыкании челюстей

и способствует растиранию пищи. Большие коренные зубы нижнего зубного ряда имеют по два корня (передний и задний), верхнего — по три корня (один язычный и два щечных).

При сближении челюстей происходит смыкание зубов верхнего и нижнего зубных рядов, которое называют прикусом. При нормальном прикусе вследствие большего размера верхней альвеолярной дуги зубы верхней челюсти частично перекрывают зубы нижней челюсти. Верхние резцы при этом выступают кпереди от нижних резцов. При нормальном прикусе не происходит точного соответствия зубов верхнего и нижнего рядов вследствие несоответствия их размеров. Так, верхний медиальный резец шире нижнего и соприкасается своим краем не только с медиальным, но и с латеральным нижним резцом. В результате все последующие зубы соприкасаются не с одним, а с двумя соседними зубами другого ряда.

Железы рта

К **железам рта** (glándulae óris) относят малые и большие слюнные железы, протоки которых открываются в полость рта.

Малые слюнные железы (glándulae saliváriae minóres) расположены в толще слизистой оболочки или в подслизистой основе стенок полости рта. Величина малых желез колеблется от 1 до 5 мм. С учетом расположения желез выделяют *губные железы* (glándulae labiáles), *щечные железы* (glándule buccáles), *молярные железы* (glándulae moláres), лежащие напротив больших коренных зубов, *небные железы* (glándulae palatinae) и *язычные железы* (glándulae linguáles). Малые слюнные железы рта подразделяют на серозные, слизистые и смешанные, в зависимости от характера выделяемого секрета. Серозные железы (язычные) выделяют жидкость, богатую белком, слизистые железы (небные, язычные) — слизь, смешанные (щечные, молярные, губные, язычные) — смешанный секрет.

Большие слюнные железы (glándulae saliváriae majóres), парные, располагаются за пределами полости рта. К ним относятся околоушная, поднижнечелюстная и подъязычная. Как и малые слюнные железы, они выделяют серозный, слизистый или смешанный секрет. **Околоушная железа** (glándula parotidea) является сложной альвеолярной железой серозного типа, масса ее составляет 20-30 г. Эта железа расположена под кожей кпереди и книзу от ушной раковины, на латеральной поверхности ветви нижней челюсти и жевательной мышцы (рис. 344). Вверху железа почти доходит до скуловой дуги, внизу — до угла нижней челюсти, а сзади — до сосцевидного отростка височной кости и переднего края грудино-ключично-сосцевидной мышцы. Позади нижней челюсти (в зачелюстной ямке) околоушная слюнная железа прилежит к шиловидному отростку и начинающимся от него шилоподъязычной, шилоязычной и шило-глоточной мышцам. Через железу проходят наружная сонная артерия, занижнечелюстная вена, лицевой и ушно-височный нервы. В толще железы располагаются глубокие околоушные лимфатические узлы.

Околоушная железа имеет хорошо выраженную дольчатость, снаружи она покрыта соединительнотканной капсулой. Выводной *околоушный* (Стенонов) *проток* (dúctus parotideus) идет вперед по наружной поверхности жевательной мышцы ниже скуловой дуги, затем прободает щечную мышцу и открывается в преддверии рта на уровне второго верхнего большого коренного зуба.

На поверхности жевательной мышцы рядом с околоушным протоком часто имеется *добавочная околоушная железа* (glándula parotidea accessória).

Кровоснабжение околоушной железы происходит из поверхностной височной артерии. Венозная кровь оттекает в занижнечелюстную вену.

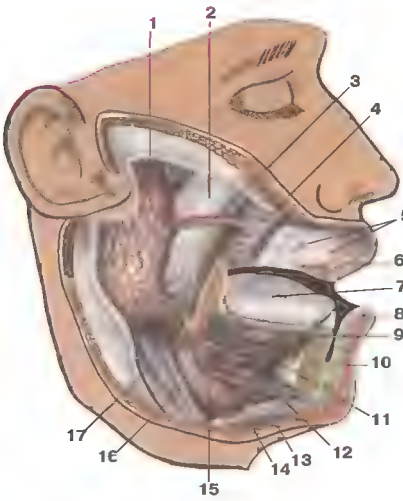

Железы рта. Вид справа. Правая половина нижней челюсти удалена

1 — околоушная железа; 2 — жевательная мышца; 3 — околоушный проток; 4 — щечная мышца; 5 — малые слюнные железы; 6 — верхняя губа; 7 — язык; 8 — нижняя губа; 9 — подъязычная железа; 10 - нижняя челюсть; 11 — подбородочно-подъязычная мышца; 12 — поднижнечелюстной проток; 13 - переднее брюшко двубрюшной мышцы; 14 — челюстно-подъязычная мышца; 15 — поднижнечелюстная железа; 16 — шилоподъязычная мышца; 17 — заднее брюшко двубрюшной мышцы.

1 — glándula perotídea; 2 — m. masséter; 3 — dúctus perotídeus; 4 — m. buccinátor; 5 — glándulae salivárlae minóres; 6 — lábium supérius; 7 — lingua; 8 — lábium inférius; 9 — glándula sublinguális; 10 — mandíbula; 11 — m. geniohyoídeus; 12 — dúctus submandibuláris; 13 — m. digástricus (véntег anterior); 14 — m. mylohyoídeus; 15 — glándula submandibuláris; 16 — m. stylohyoídeus; 17 — m.digástricus (véntег postérior).

Лимфатические сосуды железы впадают в поверхностные и глубокие околоушные лимфатические узлы

Иннервация: чувствительная — из ушно-височного нерва, парасимпатическая — из языкоглоточного нерва, симпатическая — из сплетения вокруг наружной сонной артерии.

Поднижнечелюстная железа (glándula submandibuláris) является сложной альвеолярно-трубчатой железой, выделяет секрет смешанного характера Располагает-

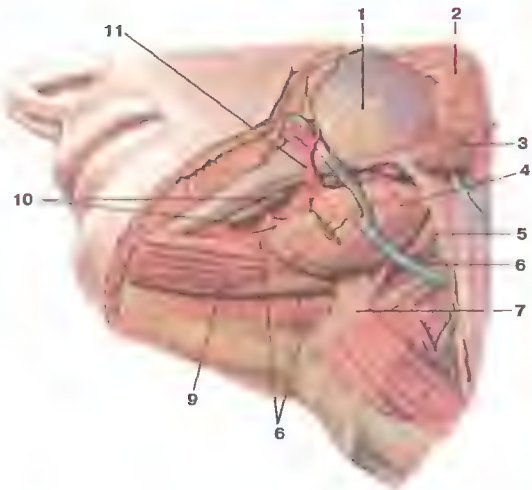

Поднижнечелюстная железа. Вид слева и снизу

1 — фасция жевательной мышцы; 2 — околоушная железа; 3 — добавочная околоушная железа; 4 – *поднижнечелюстная железа*; 5 — *заднее брюшко двубрюшной мышцы*; 6 — *лицевая вена*; 7 — подъязычная кость; 8 – челюстно-подъязычная мышца; 9 — переднее брюшко двубрюшной мышцы; 10 — поднижнечелюстные лимфатические узлы; 11 — лицевая артерия.

1 — fáscia massetérica; 2 — glándula parotídea; 3 — glándula parotídea (accessória); 4 — glándula submandibuláris; 5 – m.digástricus (vénter postérior); 6 — v. faciális; 7 — os hyoídeum; 8 — m. mylohyoídeus; 9 — m. digástricus (vénter antérior); 10 — nódi lymphátici submandibuláres; 11 — a. faciális.

ся эта железа в поднижнечелюстном треугольнике, под поверхностной пластинкой шейной фасции и кожей. Медиальная поверхность железы прилежит к подъязычно-язычной и шилоязычной мышцам. Вверху железа соприкасается с внутренней поверхностью тела нижней челюсти, внизу железа прилежит к двубрюшной мышце (рис. 345, см. рис. 344). *Поднижнечелюстной* (Вартонов) *проток железы* (dúctus submandibuláris) направляется вперед, прилежит к подъязычной слюнной железе и открывается небольшим отверстием на подъязычном сосочке, рядом с уздечкой языка. С латеральной стороны к железе прилежат лицевые артерия и вена, а также поднижнечелюстные лимфатические узлы.

Кровоснабжение: поднижнечелюстная железа получает по ветвям лицевой артерии. Венозная кровь оттекает в одноименную вену. Лимфатические сосуды впадают в поднижнечелюстные лимфатические узлы.

Иннервация: чувствительная — из язычного нерва, парасимпатическая — из лицевого нерва, симпатическая — из сплетения вокруг наружной сонной артерии.

Подъязычная железа (glándula sublinguális) выделяет секрет слизистого типа. Располагается железа на челюстно-подъязычной мышце, непосредственно под слизистой оболочкой дна полости рта, которая образует здесь подъязычную складку (рис. 346). С латеральной стороны железа прилежит к внутренней поверхности нижней челюсти. С медиальной стороны железа соприкасается с подбородочно-подъязычной, подъязычно-язычной и подбородочно-язычной мышцами. *Большой подъязычный проток* (dúctus sublinguális minor) открывается вместе с выводным протоком поднижнечелюстной железы (или самостоятельно) на подъязычном сосочке. Несколько *малых подъязычных протоков* (dúctus sublinguáles minóres) впадают в полость рта самостоятельно на поверхности слизистой оболочки вдоль подъязычной складки.

Кровоснабжение подъязычной железы происходит из ветвей подъязычной артерии (из язычной артерии) и подбородочной артерии (из лицевой артерии). Венозная кровь оттекает через одноименные вены. *Лимфатические сосуды* впадают в поднижнечелюстные и подбородочные лимфатические узлы.

Иннервация: чувствительная — из язычного нерва, парасимпатическая — из лицевого нерва, симпатическая — из сплетения вокруг наружной сонной артерии.

ГЛОТКА

Глотка (phárynx) расположена в области головы и шеи, является частью пищеварительной и дыхательной систем. В глотке происходит перекрест пищеварительного и дыхательного путей. Глотка представляет собой воронкообразную трубку, подвешенную к основанию черепа (рис. 347). Вверху глотка прикреплена к основанию черепа, к глоточному бугорку базилярной части затылочной кости сзади, к пирамидам височных костей (по бокам), к медиальной пластинке крыловидных отростков клиновидной кости. На уровне VI-VII шейных позвонков глотка переходит в пищевод. В глотку открываются отверстия полости носа (хоаны) и полости рта (зев), глоточные отверстия слуховых труб (рис. 348). Внизу глотка сообщается с гортанью, а еще ниже переходит (продолжается) в пищевод.

Задняя поверхность глотки прилежит к передней поверхности шейного отдела позвоночника, покрытого спереди предпозвоночными мышцами и предпозвоночной пластинкой шейной фасции. Между задней поверхностью глотки и пластинкой шейной фасции находится так называемое *заглоточное пространство* (spátium retropharýngeum), заполненное рыхлой соединительной тканью, в которой расположены заглоточные лимфатические узлы. Сбоку от глотки располагается сосудисто-нервный пучок (общая сонная артерия, внутренняя яремная вена, блуждающий нерв), впереди глотки находятся носовая полость (вверху), полость рта и гортань (внизу).

Длина глотки составляет 12-14 см. Кроме передней, задней и боковых стенок у глотки выделяют верхнюю стенку, которая образована покрытой слизистой оболочкой частью основания черепа, клереди от большого затылочного отверстия. Верхнюю стенку образует *свод глотки* (fórnix pháryngis). Задняя стенка глотки обращена к позвоночному столбу, в передней стенке расположены отверстия: хоаны, зев и вход в гортань.

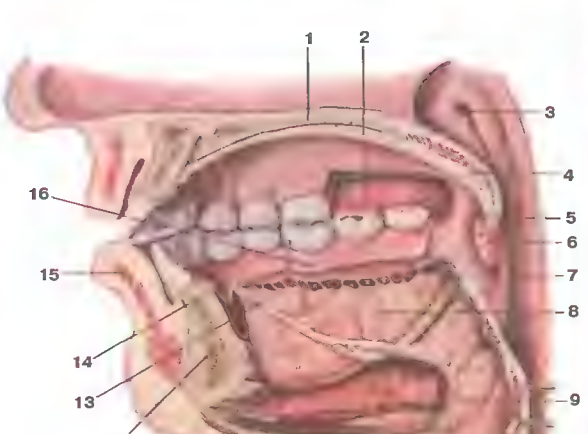

Подъязычная и поднижнечелюстная слюнные железы. Вид с медиальной стороны. Левая половина голсвы, язык и слизистая оболочка дна полости рта удалены

1 — твердое небо; 2 — сосочек протока околоушной железы; 3 — глоточное отверстие слуховой трубы; 4 — мягкое небо; 5 — небно-язычная дужка; 6 — небная миндалина; 7 — небно-глоточная дужка; 8 — подъязычная железа; 9 — поднижнечелюстная железа; 10 — челюстно-подъязычная мышца; 11 — подбородочно-подъязычная мышца; 12 — нижняя челюсть; 13 — поднижнечелюстной проток; 14 — устье поднижнечелюстного протока; 15 — нижняя губа; 16 — слизистая оболочка полости рта.

1 — palátum dúrum; **2** — pepílla parotídei; **3** — óstium pharýngeum túbae auditívae; **4** — palátum mólle; **5** — *árcus palatoglóssus*; **6** — *tonsílla palátina*; **7** — *árcus palatopharýngeus*; **8** — *glándula sublinguális*; **9** — glándula submandibulária; **10** — m. mylohyoideus; **11** — m. geniohyoideus; **12** — mandíbula; **13** — dúctus submandibulária; **14** — óstium dúctus submandibulária; **15** — lábium inférius; **16** — túnica mucósa cávitas óris.

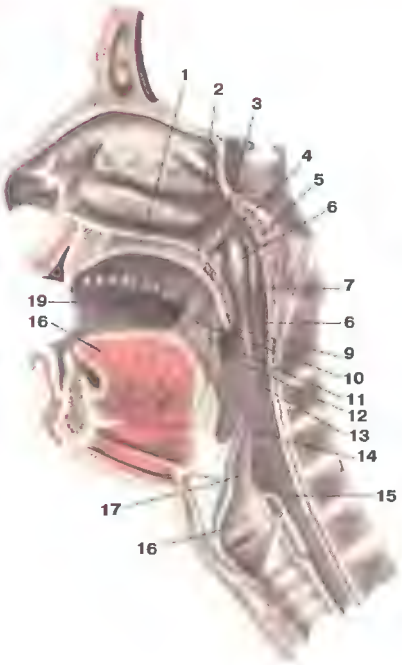

Полость глотки. Вид с медиальной стороны. Сагиттальный распил головы

1 — твердое небо; 2 — мягкое небо; 3 — трубно-небная складка; 4 — глоточное отверстие слуховой трубки; 5 — глоточная миндалина; 6 — трубный валик; 7 — носовая часть глотки; 8 — трубно-глоточная складка; 9 — небный язычок; 10 — небно-язычная дужка; 11 — небная миндалина; 12 — небно-глоточная дужка; 13 — ротовая часть глотки; 14 — надгортанник; 15 — гортанная часть глотки; 16 — полость гортани; 17 — вход в гортань; 18 — язык; 19 — полость рта.

1 — palátum dúrum; 2 — palátum mólle; 3 — plica salpingopalátina; 4 — óstium pharýngeum túbae auditivae; 5 — tónsilla pharyngeális; 6 — tórus tubárius; 7 — pars nasális pharyngis; 8 — plica salpingopharýngea; 9 — uvúla palátina; 10 — árcus palatoglóssus; 11 — tonsilla palátina; 12 — árcus palatopharýgeus; 13 — pars orális pharyngis; 14 — epiglóttis; 15 — pars laríngea pharyngis; 16 — cávitas láryngis; 17 — aditus láryngis; 18 — lingua; 19 — cávitas óris.

Полость глотки. Вид сзади. Задняя стенка глотки *разрезана* и отвернута в стороны

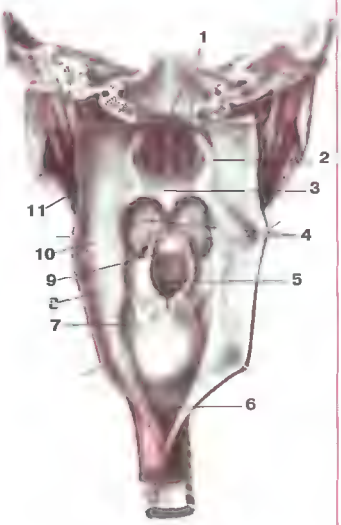

1 — choánae; 2 — óstium pharýngeum túbae auditívae; 3 — palátum mólle; 4 — rádix linguae; 5 — aditus laryngis; 6 — constrictio cervicális (oesophágei); 7 — recéssus piriformis; 8 — pars *laryngea pharyngis*; 9 — *epiglóttis*; 10 — pars orális pharyngis; 11 — pars nasális pharyngis.

У глотки выделяют три части соответственно органам, расположенным кпереди от нее: носовую, ротовую и гортанную (см. рис. 347). *Носовая часть глотки* (pars nasális pharyngis) находится на уровне хоан и составляет верхний отдел глотки. *Ротовая часть глотки* (pars orális pharyngis) простирается от небной занавески вверху до входа в гортань внизу и находится на уровне зева. *Гортанная часть глотки* (pars laryngea pharyngis) является нижним отделом глотки и располагается от уровня входа в гортань до перехода глотки в пищевод. Носовая часть глотки (носоглотка) относится только к дыхательным путям, ротовая — к пищеварительным и дыхательным путям, гортанная — только к пищеварительным путям. При акте глотания носовую часть глотки (носоглотку) отделяет от остальных частей глотки небная занавеска, а надгортанник закрывает вход в гортань. Поэтому пищевая масса при глотании направляется только в пищевод и не попадает ни в носовую полость, ни в полость гортани.

В области свода глотки и у места перехода ее верхней стенки в заднюю в слизистой оболочке расположена **глоточная** (аденоидная) **миндалина** (tonsilla pharyngeális (adenoidea)). На боковых стенках глотки, позади хоан, на уровне заднего конца нижней носовой раковины, находится глоточное отверстие слуховой трубы (óstium pharýngeum túbae auditívae), через которое полость глотки сообщается с полостью среднего уха. Глоточное отверстие слуховой трубы сзади и сверху ограничено трубным валиком (tórus tubárius).

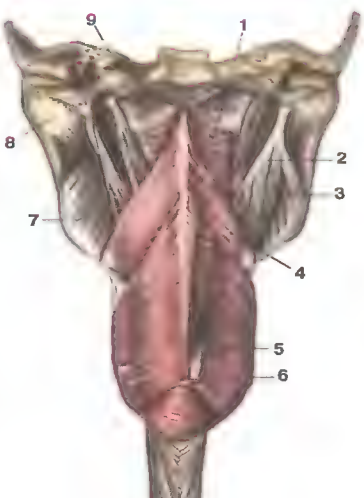

Мышцы глотки. Вид сзади

1 — верхний констриктор; 2 — шилоглоточная мышца; 3 — шилоподъязычная мышца; 4 — средний констриктор глотки; 5 — небно-глоточная мышца; 6 — нижний констриктор глотки; 7 — медиальная крыловидная мышца; 8 — височно-нижнечелюстной сустав; 9 — глоточно-базилярная фасция.

1 — m. constrictor pharyngis supérior; 2 — m. stylopharýngeus; 3 — m. stylohyoideus; 4 — m. constrictor pharyngis médius; 5 — m. palatopharýngeus; 6 — m. constrictor pharyngis inférior; 7 — m. pterygoideus mediális; 8 — art. temporomandibuláris; 9 — fáscia pharyngobasilaris.

В слизистой оболочке вокруг глоточного отверстия слуховой трубы и в области трубного валика располагается трубная миндалина (tonsilla tubária). Таким образом, вход в полость глотки из носовой и ротовой полостей окружен шестью миндалинами — скоплениями лимфоидной ткани (глоточная и трубные, небные и язычная миндалины), которые в совокупности образуют лимфоидное кольцо Пирогова-Вальдейера.

Отверстие, ведущее в гортань (вход в гортань), ограничено вверху надгортанником, по бокам — черпало-надгортанными складками, а внизу — черпаловидными хрящами гортани. Книзу от этого отверстия находится выступ гортани, образованный выпячиванием гортани в полость глотки. Латеральнее этого выступа по бокам в стенке глотки находится грушевидный карман (recéssus pirifórmis).

Стенки глотки образованы слизистой оболочкой (tunica mucosa), подслизистой основой (téla submucósa), снаружи от которой находится хорошо выраженная мышечная оболочка (túnica muscularis) и адвентиция (adventitia).

Мышцы глотки образуют сжиматели глотки — констрикторы (верхний, средний и нижний) и продольные мышцы — поднимателя глотки (шилоглоточная и трубно-глоточная мышцы) (рис. 349 и 350).

Верхний констриктор глотки (m. constrictor pharyngys supérior) начинается на медиальной пластинке крыловидного отростка клиновидной кости, на *крыловидно-*

350 **Мышцы глотки. Вид сбоку**

1 — верхний констриктор глотки; 2 — щечная мышца; 3 — шилоязычная мышца; 4 — подъязычно-язычная мышца; 5 — подбородочно-подъязычная мышца; 6 — щитоподъязычная мышца; 7 — перстнещитовидная мышца; 8 — трахея; 9 — пищевод; 10 — нижний констриктор глотки; 11 — средний констриктор глотки; 12 — шилоглоточная мышца.

1 — m. constrictor pharyngis supérior; 2 — m. buccinátor; 3 — m. styloglóssus; 4 — m. hyoglóssus; 5 — m.genihyoideus; 6 — m. thyrohyoideus; 7 — m. cricohyoideus; 8 — trachéa; 9 — esophágus; 10 — m. constrictor pharyngis inférior; 11 — m. constrictor pharyngis médius; 12 — m. stylopharýngeus.

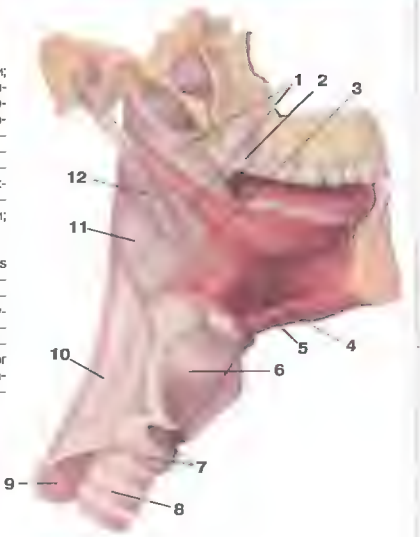

нижнечелюстном шве (ráphe pterygomandibuláre), натянутом между крыловидным крючком и нижней челюстью. Мышечные волокна верхнего констриктора глотки идут кзади и вниз, срастаясь на задней стороне глотки с такими же пучками мышцы противоположной стороны. В верхней части задней стенки, где отсутствуют мышечные волокна, имеется соединительнотканная пластинка — *глоточно-базилярная фасция*.

Средний констриктор глотки (m. constrictor pharyngis médius) начинается на большом и малом рогах подъязычной кости. Далее пучки этой мышцы веерообразно расходятся вверх и вниз, идут на заднюю сторону глотки, где они срастаются с мышечными пучками противоположной стороны. Верхний край среднего констриктора глотки накладывается на нижнюю часть мышечных пучков верхнего констриктора.

Нижний констриктор глотки (m. constrictor pharyngis inférior) начинается на латеральной поверхности щитовидного и перстневидного хрящей гортани. Мышечные пучки идут кзади горизонтально, вниз и кверху, прикрывают нижнюю половину среднего констриктора и срастаются с пучками такой же мышцы противоположной стороны на задней стороне глотки. Нижние мышечные пучки нижнего констриктора глотки заходят на заднюю поверхность начала пищевода.

Вследствие срастания мышечных пучков констрикторов правой и левой сторон на задней стороне глотки по срединной линии образуется шов глотки (ráphe pharyngis).

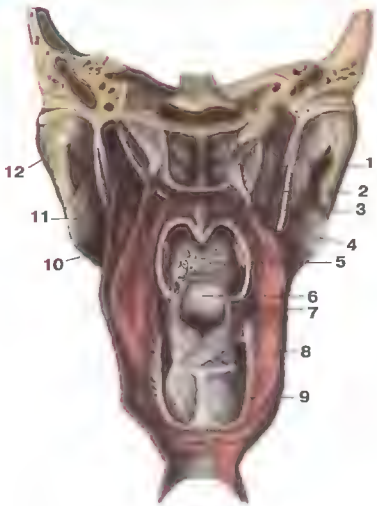

Мышцы глотки. Вид со стороны полости глотки

1 — мышца, напрягающая небную занавеску; 2 — шилоглоточная мышца; 3 — шилоподъязычная мышца; 4 — мышца язычка; 5 — корень языка; 6 — надгортанник; 7 — шилоглоточная мышца; 8 — косая черпаловидная мышца; 9 — задняя перстне-черпаловидная мышца; 10 — трубно-глоточная мышца; 11 — медиальная крыловидная мышца; 12 — латеральная крыловидная мышца.

1 — m. tensor veli palatini; 2 — m. stylopharyngeus; 3 — m. stylohyoideus; 4 — m. uvulae; 5 — radix linguae; 6 — epiglottis; 7 — m. stylopharyngeus; 8 — m. arytenoideus obliquus; 9 — m.cricoarytenoideus posterior; 10 — m. salpingopharyngeus; 11 — m. pterygoideus medialis; 12 — m. pterygoideus lateralis.

Шилоглоточная мышца (m. stylopharyngeus) начинается на шиловидном отростке височной кости, идет вниз и кпереди и заканчивается в стенке глотки между верхним и средним констрикторами (рис. 351).

Трубно-глоточная мышца (m. salpingopharyngeus) берет начало на нижней поверхности хряща слуховой трубы возле глоточного отверстия, спускается вниз и вплетается в латеральную стенку глотки.

Мышцы глотки принимают участие в акте глотания. При поступлении пищевого комка в полость глотки продольные мышцы поднимают глотку кверху, как бы натягивая ее на пищевой комок, а сжиматели глотки сокращаются последовательно сверху вниз, проталкивая пищу по направлению к пищеводу. Снаружи глотка покрыта тонким соединительнотканным слоем — *адвентицией* (adventitia).

Кровоснабжение глотки осуществляется из ветвей восходящей глоточной артерии (из наружной сонной артерии), глоточных ветвей (из щито-шейного ствола — ветви подключичной артерии), восходящей небной артерии — ветви лицевой артерии. Венозная кровь оттекает через глоточное сплетение во внутреннюю яремную вену.

Лимфатические сосуды глотки впадают в заглоточные и глубокие латеральные шейные (яремные) лимфатические узлы.

Иннервация глотки осуществляется ветвями языкоглоточного и блуждающего нервов, а также из симпатического ствола.

ПИЩЕВОД

Пищевод (esophágus) представляет собой трубку длиной 25-30 см, по которой пища из глотки поступает в желудок. Начинается пищевод на уровне VI-VII шейного позвонка как продолжение глотки и заканчивается в брюшной полости впадением в желудок слева от X-XI грудного позвонка (рис. 352).

У пищевода выделяют три части: шейную, грудную и брюшную. *Шейная часть* (pars cervicális) и *грудная часть* (pars thorácica) прилежат к позвоночному столбу. На уровне IX грудного позвонка пищевод отходит от позвоночного столба кпереди и несколько влево.

В шейном отдале и до IV грудного позвонка кпереди от пищевода располагается трахея (рис. 353). Ниже уровня V грудного позвонка пищевод лежит справа от аорты, затем кпереди от нее. Непосредственно над диафрагмой пищевод находится кпереди и слева кпереди от аорты. В нижних отделах грудной полости к передней поверхности пищевода прилежит левый блуждающий нерв, к задней поверхности прилежит правый блуждающий нерв. *Брюшная часть* (pars abdominális) пищевода, длиной 1-3 см, прилежит к задней поверхности левой доли печени.

В трех местах пищевод имеет сужения. Первое сужение находится на уровне VI-VII шейных позвонков, в том месте, где глотка переходит в пищевод. Второе сужение обнаруживается на уровне IV-V грудных позвонков, где пищевод прилежит к задней поверхности левого главного бронха, и третье — на уровне прохождения пищевода через диафрагму.

Наружная (адвентициальная) оболочка пищевода (túnica adventitia) образована рыхлой волокнистой соединительной тканью. *Мышечная оболочка* (túnica musculáris) в верхней части пищевода образована поперечно-полосатыми (исчерченными) мы-

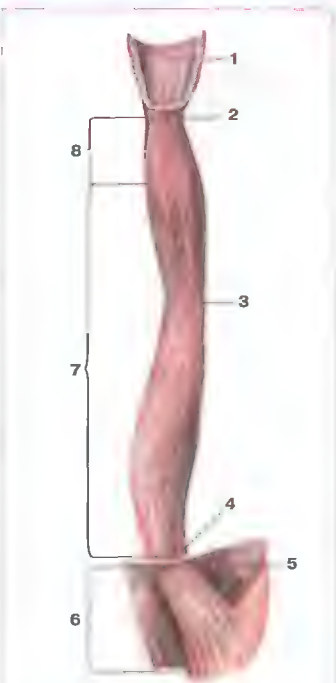

352 **Пищевод. Вид спереди**

1 — гортанная часть глотки; 2 — сужение шейной части (пищевода); 3 — сужение грудной части (пищевода); 4 — диафрагмальное сужение (пищевода); 5 — диафрагма; 6 — брюшная часть; 7 — грудная часть; 8 — шейная часть.

1 — pars laryngea pharyngis; 2 — constrictio cervicalis (oesophagei); 3 — constrictio partis thoracicae (oesophagei); 4 — constrictio diaphragmatis (oesophagei); 5 — diaphragma; 6 — pars abdominalis; 7 — pars thoracica; 8 — pars cervicalis

353 **Взаимоотношения пищевода с трахеей и грудной частью нисходящей аорты**

1 — трахея; 2 — дуга аорты; 3 — грудная часть аорты; 4 — диафрагма; 5 — брюшная часть пищевода; 6 — кардиальная часть желудка; 7 - пищевод.

1 — trachéa; 2 — árcus aórtae; 3 — pars thorácica aórtae; 4 — diaphrágma; 5 — pars abdominális esophágei; 6 — pars cardíaca (gástrici); 7 — esophágus.

шечными волокнами, которые в средней части постепенно заменяются гладкомышечными клетками. В нижней части пищевода мышечная оболочка состоит только из гладкой мышечной ткани.

Подслизистая основа (téla submucósa) толстая, что позволяет лежащей на ней слизистой оболочке собираться в продольные складки. Поэтому просвет пищевода на поперечном разрезе имеет звездчатую форму (рис. 354). Продольные складки слизистой оболочки расправляются при прохождении пищевой массы и способствуют увеличению просвета пищевода.

Слизистая оболочка (túnica mucósa) покрыта многослойным плоским эпителием. В толще слизистой оболочки и в подслизистой основе находятся *слизистые железы пищевода* (glándulae oesophágae), открывающиеся в просвет органа, а также одиночные лимфоидные узелки.

Кровоснабжение пищевода осуществляют ветви нижней щитовидной артерии (в шейном отделе), ветви грудной части аорты (в грудном отделе), левая желудочная артерия (в брюшной полости). **Венозная кровь** оттекает по одноименным венам: из шейной части — в нижнюю щитовидную вену, из грудной — в непарную и полунепарную вены, из брюшной части — в левую желудочную вену.

Лимфатические сосуды шейной части пищевода впадают в глубокие латеральные (яремные) лимфатические узлы, грудной части — в предпозвоночные, задние средостенные лимфатические узлы, брюшной части — в левые желудочные узлы (лимфатическое кольцо кардии).

Иннервация пищевода осуществляется по ветвям правого и левого блуждающих нервов, а также из грудного аортального симпатического сплетения.

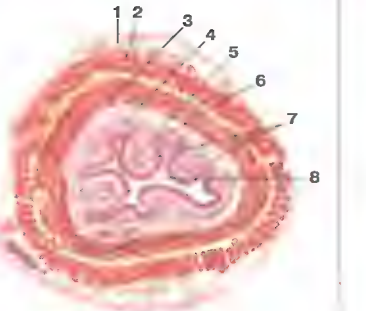

Строение стенки пищевода. Поперечный разрез

1 — адвентициальная оболочка; 2 — продольный слой мышечной оболочки; 3 — круговой слой мышечной оболочки; 4 — подслизистая основа; 5 — слизистая оболочка; 6 — многослойный плоский эпителий; 7 — складки слизистой оболочки; 8 — просвет пищевода.

1 — túnica adventítia; 2 — strátum longitudinále túnicae musculáris; 3 — strátum circuláre túnicae musculáris; 4 — téla submucósa; 5 — túnica mucósa; 6 — epithélium squamósum stratificétum; 7 — plicae túnicae mucosae; 8 — просвет пищевода.

ЖЕЛУДОК

Желудок (ventriculus, s. gáster) представляет собой мешковидное расширение пищеварительного тракта, расположенное между пищеводом и тонкой кишкой (рис. 355). Выделяемый железами желудочный сок содержит пищеварительные ферменты, соляную кислоту, оказывает противомикробное действие. Слизистая оболочка желудка вырабатывает антианемические вещества, влияющие на кроветворение.

У желудка выделяют *переднюю стенку* (páries antérior), направленную кпереди и кверху, и *заднюю стенку* (páries postérior), обращенную кзади и книзу. По краям, где сходятся передняя и задняя стенки, образуются *малая кривизна желудка* (curvatúra ventriculi minor), направленная вверх и вправо, и более длинная *большая кривизна желудка* (curvatúra ventriculi májor), направленная вниз и влево (рис. 355). В левой части малой кривизны находится место впадения пищевода в желудок — *кардиальное отверстие* (óstium cardiácum), а прилежащая к нему часть желудка называется *кардиальной частью* (кардиа) (pars cardiáca). Слева от кардиальной части расположено куполообразное выпячивание, обращенное вверх и влево, которое называют *дном (сводом) желудка* (fúndus (fórnix) ventriculi). На малой кривизне желудка, в правой ее части, имеется впячивание — *угловая вырезка* (incisúra angulàris). Правый, более узкий отдел желудка называется *привратниковой (пилорической) частью* (pars pylórica), у которой выделяют широкую часть — привратниковую пещеру (ántrum pylóricum) и более узкую — *канал привратника* (canális pylóricus). Этот канал сообщает желудок с двенадцатиперстной кишкой, границей между которыми является круговая борозда, которая соответствует месту выхода из желудка — *отверстию привратника* (óstium pylóricum). Средняя часть желудка между его кардиальной частью и дном слева и пилорической частью справа называется *телом желудка* (córpus ventriculi).

Размеры желудка сильно варьируют в зависимости от типа телосложения и степени наполнения органа пищей. Умеренно наполненный желудок имеет длину 24-26 см. Длина пустого желудка составляет около 18-20 см. Вместимость желудка у взрослого человека в среднем равна 3 л (1,5-4,0 л).

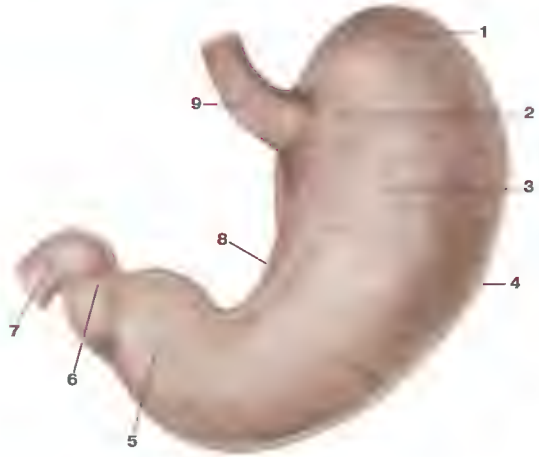

Желудок. Вид спереди

1 — дно желудка; 2 — кардиальная часть; 3 — тело желудка; 4 — большая кривизна желудка; 5 — привратниковая часть; 6 — привратниковый канал; 7 — верхняя часть двенадцатиперстной кишки; 8 — малая кривизна желудка; 9 — пищевод.

1 — fúndus ventriculi; 2 — pars cardiáca; 3 — córpus ventriculi; 4 — curvatúra ventriculi májor; 5 — pars pylórica; 6 — canális pylóricus; 7 — pars supérior duodeni; 8 — curvatúra ventriculi minor; 9 — oesophágus.

Располагается желудок в верхней части брюшной полости, под диафрагмой и печенью. Три четверти желудка находятся в *левой подреберной области* (régio hypochondriáca sinistra), одна четверть — в *надчревной области* (régio epigástrica). Входное кардиальное отверстие расположено влево от тел X-XI грудных позвонков, выходное отверстие привратника — у правого края XII грудного или I поясничного позвонка. Продольная ось желудка направлена косо сверху вниз, слева направо и сзади наперед. Передняя поверхность желудка в области кардиальной части и тела желудка соприкасается с диафрагмой, дно (свод) желудка — с селезенкой, в области малой кривизны — с висцеральной поверхностью левой доли печени (рис. 356). Небольшой участок тела желудка треугольной формы прилежит непосредственно к передней брюшной стенке (рис. 357). Позади желудка находится щелевидное пространство полости брюшины — *сальниковая сумка*. Задняя поверхность желудка в области его большой кривизны прилежит к поперечной ободочной кишке и к ее

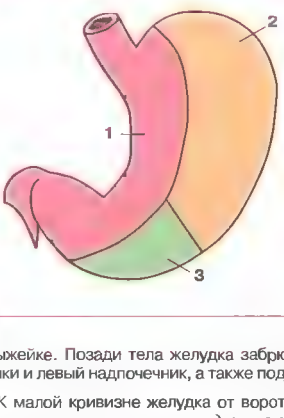

Поля соприкосновения передней стенки желудка с соседними органами (схема)

1 — с печенью; 2 — с диафрагмой; 3 — с передней брюшной стенкой.

брыжейке. Позади тела желудка забрюшинно расположены верхний полюс левой почки и левый надпочечник, а также поджелудочная железа.

К малой кривизне желудка от ворот печени подходят два листка (дупликатура) брюшины — *печеночно-желудочная связка* (lig. hepatogástricum). От большой кривизны желудка к поперечной ободочной кишке отходят также два листка брюшины — *желудочно-ободочная связка* (lig. gastrocólicum). От начала большой кривизны и левой части дна желудка дупликатура брюшины идет влево к воротам селезенки в виде *желудочно-селезеночной связки* (lig. gastrolienále [gastrosplénicum]).

Желудок покрыт брюшиной со всех сторон (лежит внутрибрюшинно). Только узкие участки желудка на малой и большой кривизне не имеют брюшинного покрова. Здесь к желудку в толще его связок подходят кровеносные сосуды и нервы.

В образовании стенок желудка, покрытого спереди и сзади брюшиной (tunica serósa), участвуют толстая мышечная оболочка, подслизистая основа и слизистая оболочка (рис. 358). *Мышечная оболочка* (túnica musculáris) у желудка развита хорошо и представлена тремя слоями: наружным продольным, средним круговым и внутренним слоем «косых волокон». *Продольный слой* (strátum longitudinále) является продолжением продольного слоя мышечной оболочки пищевода. Продольные мышечные пучки располагаются преимущественно возле малой и большой кривизны желудка (рис. 359). *Круговой слой* (strátum circuláre) развит лучше, чем продольный. В области привратниковой части желудка он утолщается, образуя вокруг выходного отверстия желудка *сфинктер привратника* (m. sphincter pylóri [pylóricus]). Третий слой мышечной оболочки, имеющийся только у желудка, образует так называемые *косые волокна* (fibrae obliquae). «Косые волокна» идут от кардиальной части, спускаются вниз и вправо в толще передней и задней стенок органа в сторону большой его кривизны (рис. 360).

Подслизистая основа (téla submucósa) толстая, что способствует образованию складок слизистой оболочки. *Слизистая оболочка* (túnica mucósa) толщиной от 0,5 до 2,5 мм образует многочисленные складки желудка (plicae gástricae), которые имеют различное направление в разных отделах желудка (рис. 361). Вдоль малой кривизны расположены продольные складки, в области дна и тела желудка — поперечные, косые, а также продольные. На месте перехода желудка в двенадцатиперстную кишку находится кольцевидная складка — *заслонка привратника, пилоруса* (válvula pylórica), которая отделяет полость желудка от двенадцатиперстной кишки. Вся по-

Строение стенки желудка. Схема

1 — желудочные поля; 2 — желудочные ямочки; 3 — лимфатический сосуд; 4 — лимфоидные узелки; 5 — серозная оболочка; 6 — подсерозная основа; 7 — продольный слой мышечной оболочки; 8 — круговой слой мышечной оболочки; 9 — подслизистая основа; 10 — мышечная пластинка слизистой оболочки; 11 — капиллярная сеть.

1 — áreae gástricae; 2 — foveólae gástricae; 3 — vás lymphaticum; 4 — nóduli lymphoïdei; 5 — túnica serósa; 6 — téla subserósa; 7 — strátum longitudiále túnicae musculáris; 8 — strátum circuláre túnicae musculáris; 9 — téla submucósa; 10 — lámina musculáris mucósae; 11 — réte capilláre.

Мышечная оболочка желудка. Вид снаружи (спереди). Продольный и круговой (циркулярный) мышечные слои

1 — мышечная оболочка пищевода; 2 — дно желудка; 3 — круговой слой; 4 — продольный слой; 5 — большая кривизна желудка; 6 — привратниковая часть; 7 — нисходящая часть двенадцатиперстной кишки; 8 — привратниковый канал; 9 — малая кривизна желудка.

1 — túnica musculáris oesophágei; 2 — fúndus ventrículi; 3 — strátum circuláre; 4 — strátum longitudinále; 5 — curvatúra ventrículi májor; 6 — pars pylórica; 7 — pars descéndens duodéni; 8 — canális pylóricus; 9 — curvatúra ventrículi minor.

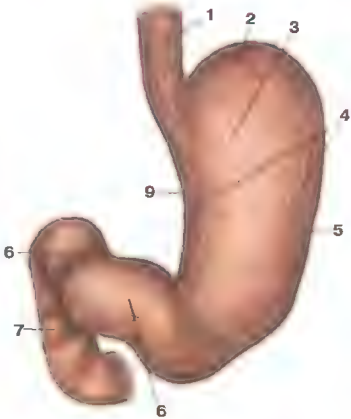

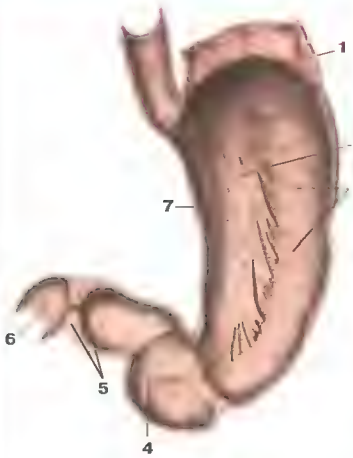

360 **Мышечная оболочка желудка. Вид изнутри**

1 — дно желудка; 2 — косые волокна; 3 — круговой слой; 4 — привратниковая часть; 5 — сфинктер привратника; 6 — двенадцатиперстная кишка; 7 — малая кривизна желудка.

1 — fúndus ventrículi; 2 — fibrae obliquae; 3 — strátum circuláre; 4 — pars pylórica; 5 — m. sphincter pylóri; 6 — duodénum; 7 — curvatúra ventrículi minor.

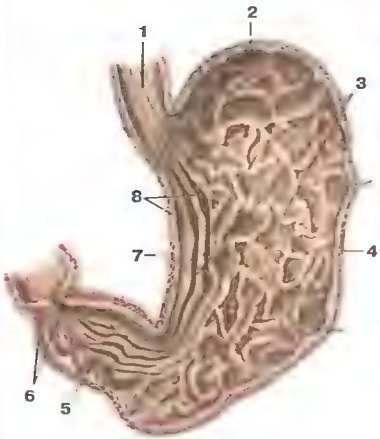

361 **Складки слизистой оболочки желудка**

1 — слизистая оболочка пищевода; 2 — дно желудка; 3 — складки желудка; 4 — большая кривизна желудка; 5 — складки привратниковой части; 6 — сфинктер привратника; 7 — малая кривизна желудка; 8 — продольные складки слизистой оболочки желудка.

1 — túnica mucósa esophágei; 2 — fúndus ventrículi; 3 — plicae gástricae; 4 — curvatúra ventrículi májor; 5 — plicae pártis pylorici; 6 — m. sphincter pylóri; 7 — curvatúra ventrículi minor; 8 — plicae mucósae gástricae longitudinále.

362 **Железы желудка**

1 — желудочные ямочки; 2 — желудочные железы; 3 — мышечная пластинка слизистой оболочки; 4 — подслизистая основа; 5 — мышечная оболочка; 6 — серозная оболочка.

1 — foveólae gástricae; 2 — glándulae gástricae; 3 — lámina musculáris mucósae; 4 — téla submucósa; 5 — túnica musculáris; 6 — túnica serósa.

верхность слизистой оболочки желудка (на складках и между ними) имеет небольшие (диаметром 1-6 мм) возвышения, получившие название *желудочных полей* (áreae gástricae). На поверхности этих полей видны *желудочные ямочки* (foveólae gástricae), представляющие собой устья многочисленных (около 35 млн) желез желудка (рис. 362). Эти железы выделяют желудочный сок (пищеварительные ферменты), предназначенные для химической обработки пищи.

С учетом пищеварительной функции желудка у него выделяют *пищеварительный мешок* (sáccus digestórius), который объединяет свод и тело желудка, и *выводной (эвакуаторный) канал* (canális egestórius), включающий привратниковую часть и привратник (рис. 363). Анатомической границей между пищеварительным мешком и эвакуаторным каналом является *угловая вырезка*, на уровне которой находится физиологический сфинктер стенки желудка.

У живого человека выделяют три основные формы и положения желудка, соответствующие трем типам телосложения (рис. 364). У людей брахиморфного типа телосложения желудок имеет форму рога (конуса), расположен почти поперечно. Для мезоморфного типа телосложения характерна форма крючка. Тело желудка располагается почти вертикально, затем он резко изгибается вправо, пилорическая часть поднимается вверх справа от позвоночника. Между пищеварительным мешком и эвакуаторным каналом образуется открытый кверху острый угол. У людей долихоморфного типа телосложения желудок имеет форму чулка. Тело желудка опускается низко, пилорическая часть круто поднимается вверх, располагаясь по срединной линии.

Форма желудка, его взаимоотношения с соседними органами изменяются в связи с изменением положения тела, с возрастом, а также в связи со степенью наполнения пищей и тонусом его мускулатуры.



Рентгеновская картина желудка, наполненного рентгенконтрастной массой

1 – дно желудка; 2 — пищеварительный мешок; 3 — большая кривизна желудка; 4 — выводной канал; 5 – сфинктер привратника; 6 — луковица (ампула) двенадцатиперстной кишки; 7 — угловая вырезка; 8 — малая кривизна желудка.

1 — fúndus ventriculi; 2 — sáccus digestórius; 3 — curvatúra ventriculi májor; 4 — canális egestórius; 5 — m. sphincter pylóricus; 6 — bulbus (ámpulla) duodéni; 7 — incisúra angulàris; 8 — curvatúra ventriculi minor.

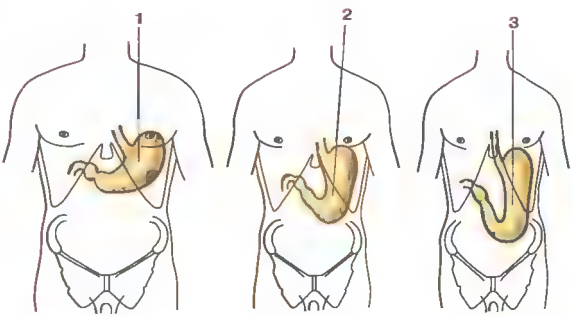

Три основные формы желудка, соответствующие трем типам телосложения человека

1 — форма рога (конуса) у людей брахиморфного типа телосложения; 2 — форма крючка у людей мезоморфного типа телосложения; 3 — форма чулка у людей долихоморфного типа телосложения.

Кровоснабжение желудка осуществляют несколько артерий. К малой кривизне желудка подходят левая желудочная артерия (из чревного ствола) и правая желудочная артерия (ветвь желудочно-двенадцатиперстной артерии). К большой кривизне направляются правая желудочно-сальниковая артерия (ветвь желудочно-двенадцатиперстной артерии), а также левая желудочно-сальниковая артерия и короткие желудочные артерии (ветви селезеночной артерии). Желудочные и желудочно-сальниковые артерии образуют вокруг желудка артериальное кольцо. Венозная кровь от желудка оттекает по одноименным венам, сопровождающим артерии и впадающим в притоки воротной вены.

Лимфатические сосуды желудка направляются к правым и левым желудочным лимфатическим узлам, к лимфатическим узлам лимфатического кольца кардии, к правым и левым желудочно-сальниковым узлам, а также к пилорическим лимфатическим узлам.

В **иннервации** желудка участвуют блуждающие нервы и симпатические нервы чревного сплетения.

ТОНКАЯ КИШКА

Тонкая кишка (intéstinum ténue) является наиболее длинным отделом пищеварительной системы. В тонкой кишке пищевая кашица подвергается действию кишечного сока, желчи, сока поджелудочной железы. Продукты переваривания всасываются в кровеносные и лимфатические сосуды. Располагается тонкая кишка в средней области живота, книзу от желудка и поперечной ободочной кишки (рис. 365). Тонкая кишка имеет форму трубки, ее поперечник у начала кишки равен в среднем 47 мм, а у конца — 27 мм. Длина тонкой кишки у живого человека колеблется от 2,2 до 4,4 м. Верхней границей тонкой кишки является привратник желудка, а нижней — подвздошно-слепокишечный клапан у места ее впадения в слепую кишку.

У тонкой кишки выделяют двенадцатиперстную кишку, тощую кишку и подвздошную кишку. Тощая и подвздошная кишки из-за наличия у них брыжейки рассматриваются как брыжеечная часть тонкой кишки.

Двенадцатиперстная кишка (duodénum) является начальным отделом тонкой кишки, *расположенным на задней стенке брюшной полости. Длина* двенадцатиперстной кишки у живого человека равна 17-21 см. Начинается кишка от привратника, затем подковообразно огибает головку поджелудочной железы. У двенадцатиперстной кишки выделяют четыре части: верхнюю, нисходящую, горизонтальную и восходящую (рис. 366). *Верхняя часть* (pars supérior) этой кишки начинается от привратника желудка, идет вправо, резко поворачивает вниз и образует *верхний изгиб двенадцатиперстной кишки* (flexúra duodéni supérior), переходящий в ее нисходящую часть.

Нисходящая часть (pars descéndens) начинается от верхнего изгиба двенадцатиперстной кишки на уровне I поясничного позвонка, идет вниз вдоль правого края позвоночника и на уровне III поясничного позвонка резко поворачивает влево, образуя *нижний изгиб двенадцатиперстной кишки* (flexúra duodéni inférior), переходящий в ее горизонтальную часть. *Горизонтальная часть* (pars horizontális) начинается от нижнего изгиба двенадцатиперстной кишки, идет влево на уровне тела III поясничного позвонка, пересекает спереди лежащую на позвоночнике нижнюю полую вену, затем поворачивает кверху и продолжается в восходящую часть.

Восходящая часть (pars ascéndens) образует у левого края тела II поясничного позвонка резкий изгиб вниз, вперед и влево (двенадцатиперстно-тощекишечный из-

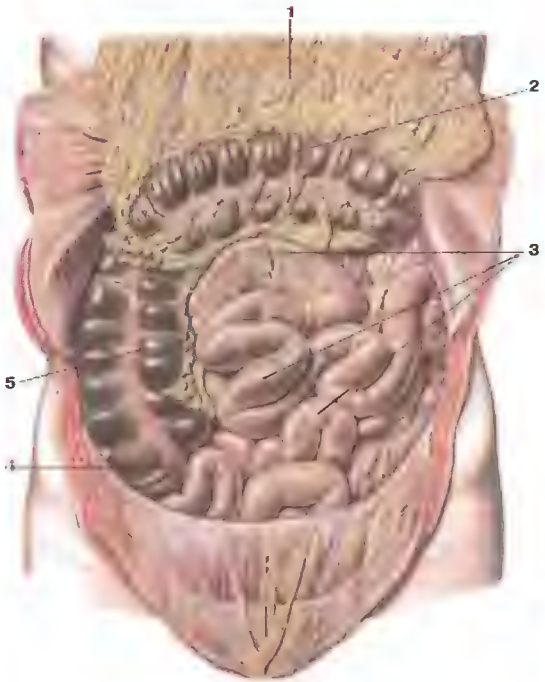

365 **Положение тонкой кишки в брюшной полости. Вид спереди**

1 — большой сальник; 2 — поперечная ободочная кишка; 3 — тощая кишка и подвздошная кишка; 4 — слепая кишка; 5 — восходящая ободочная кишка

1 — ómentum május; 2 — cólon transvérsum; 3 — jéjunum et ileum; 4 — cáecum; 5 — cólon ascéndens.

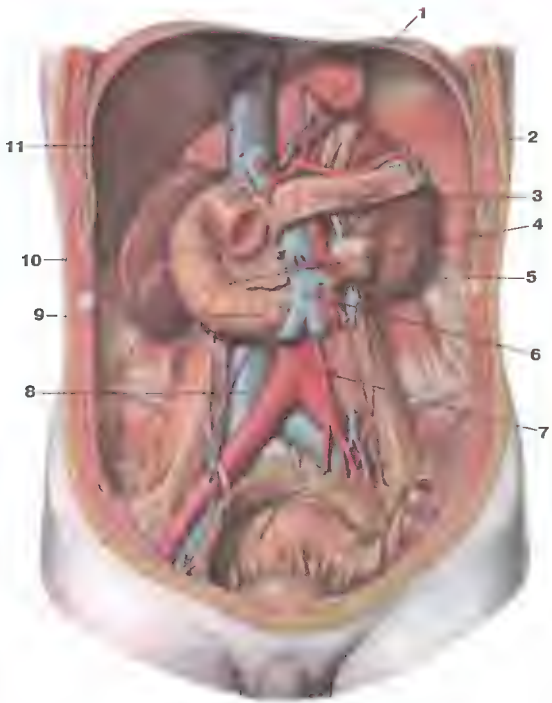

Положение двенадцатиперстной кишки на задней брюшной стенке. Вид спереди. Брыжеечная часть тонкой кишки и толстая кишка удалены

1 — верхняя часть двенадцатиперстной кишки; 2 — левый надпочечник; 3 — поджелудочная железа; 4 — нисходящая часть двенадцатиперстной кишки; 5 — левая почка; 6 — верхняя брыжеечная вена; 7 — брюшная часть аорты; 8 — нижняя полая вена; 9 — горизонтальная часть двенадцатиперстной кишки; 10 — правая почка; 11 — правый надпочечник.

1 — pars superior duodeni; 2 — glandula suprarenalis sinister; 3 — pancreas; 4 — pars descendens duodeni; 5 — ren sinister; 6 — v. mesenterica superior; 7 — pars abdominalis aortae; 8 — v. cava inferior; 9 — pars horizontalis duodeni; 10 — ren dexter; 11 — glendula suprarenalis dexter.

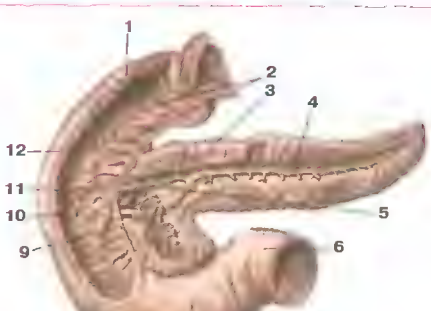

Рельеф слизистой оболочки двенадцатиперстной кишки. Вид спереди. Передняя стенка кишки частично удалена, проток поджелудочной железы вскрыт

1 – верхняя часть двенадцатиперстной кишки; 2 — круговые складки; 3 — поджелудочная железа; 4 — проток поджелудочной железы; 5 — добавочный проток поджелудочной железы; 6 — двенадцатиперстно-тощекишечный изгиб; 7 – восходящая часть двенадцатиперстной кишки; 8 — горизонтальная часть двенадцатиперстной кишки; 9 — большой сосочек двенадцатиперстной кишки; 10 — продольная складка двенадцатиперстной кишки; 11 — малый сосочек двенадцатиперстной кишки; 12 — нисходящая часть двенадцатиперстной кишки.

1 — pars supérior duodéni; 2 — plicae circulares; 3 — páncreas; 4 — dúctus pancreáticus; 5 — dúctus pancreáticus accessórius; 6 — flexúra duodenojejunális; 7 — pars ascéndens duodéni; 8 — pars horizontális duodéni; 9 — papilla duodéni major; 10 — plica longitudinális duodéni; 11 — papilla duodéni minor; 12 — pars descéndens duodéni

гиб, flexura duodenojejunális) и переходит в тощую кишку. Позади верхней части двенадцатиперстной кишки находится воротная вена и общий желчный проток. Кзади от нижней части лежит правая почка, позади восходящей части расположены нижняя полая вена и брюшная часть аорты.

Двенадцатиперстная кишка брыжейки не имеет, располагается забрюшинно. Брюшина прилежит к кишке спереди. Расширенный начальный отдел двенадцатиперстной кишки — ее *ампула* (ampúlla), покрыта брюшиной со всех сторон.

На внутренней поверхности стенок двенадцатиперстной кишки видны *круговые складки* (plicae circulares), характерные для всей тонкой кишки (рис. 367). В начальной части кишки, в ее ампуле имеются продольные складки. На медиальной стенке нисходящей части находится *продольная складка двенадцатиперстной кишки* (plica longitudinális duodéni). В нижней части этой складки имеется *большой сосочек двенадцатиперстной кишки* (papilla duodéni májor), где открываются общим отверстием общий желчный проток и проток поджелудочной железы. Кверху от большого сосочка располагается *малый сосочек двенадцатиперстной кишки* (papilla duodéni minor), на котором находится отверстие добавочного протока поджелудочной железы. В стенках двенадцатиперстной кишки располагаются *дуоденальные (Бруннеровы) железы* (glándulae duodenáles).

Петли тощей и подвздошной кишок в брюшной полости. Вид спереди

1 — тощая кишка; 2 — сигмовидная кишка; 3 — подвздошная кишка; 4 — слепая кишка; 5 — восходящая ободочная кишка; 6 — брыжейка поперечной ободочной кишки; 7 — поперечная ободочная кишка

1 — jéjunum; 2 — cólon sigmoideum; 3 — ileum; 4 — cáecum; 5 — cólon ascéndens; 6 — mesocólon transvérsum; 7 — cólon transvérsum.

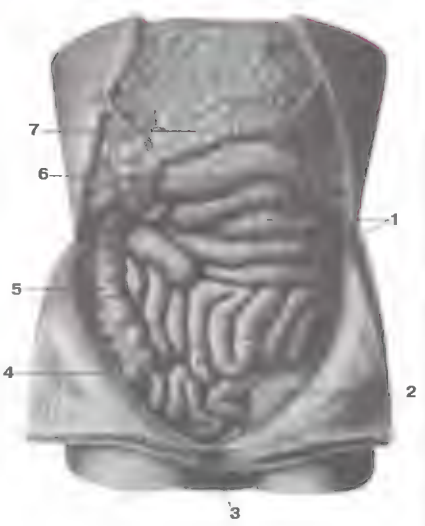

Кровоснабжение двенадцатиперстной кишки осуществляется ветвями верхних передних и задних панкреатодуоденальных артерий (из гастродуоденальной артерии) и нижней панкреатодуоденальной артерии (из верхней брыжеечной артерии). Одноименные вены впадают в воротную вену и ее притоки.

Лимфатические сосуды кишки направляются к панкреатодуоденальным, верхним брыжеечным, чревным и поясничным лимфатическим узлам.

Иннервация двенадцатиперстной кишки осуществляется ветвями блуждающих нервов и вегетативных сплетений (желудочного, почечного и верхнего брыжеечного).

Брыжеечная часть тонкой кишки, в которую продолжается двенадцатиперстная кишка, располагается ниже поперечной ободочной кишки и ее брыжейки и образует 14-16 петель. Около 2/5 брыжеечной части тонкой кишки относится к тощей кишке, а 3/5 — к подвздошной. Ясно выраженной границы между этими отделами тонкой кишки не существует. **Тощая кишка** (jejúnum) расположена непосредственно после двенадцатиперстной кишки, ее петли лежат в левой верхней части брюшной полости (рис. 368). **Подвздошная кишка** (ileum), являясь продолжением тощей кишки, занимает правую нижнюю часть брюшной полости и впадает в слепую кишку в области правой подвздошной ямки. Тощая кишка и подвздошная кишка со всех сторон покры-

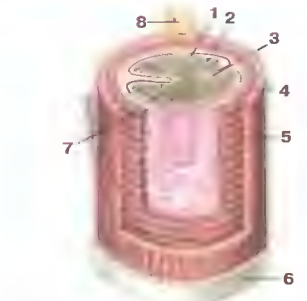

Строение стенки тонкой кишки

1 — слизистая оболочка; 2 — мышечная пластинка слизистой оболочки; 3 — складка слизистой оболочки; 4 — круговой слой мышечной оболочки; 5 — продольный слой мышечной оболочки; 6 — серозная (наружная) оболочка; 7 — кишечные ворсинки, 8 — брыжейка тонкой кишки.

1 — túnica mucósa; 2 — lámina musculáris mucósae; 3 — plica mucósae; 4 — strátum circuláre túnicae musculáris; 5 — strátum longitudinále túnicae musculáris; 6 — túnica serósa; 7 — villi intestinales; 8 — mesentérium.

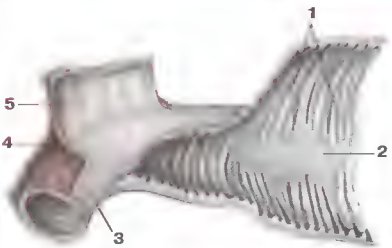

Круговые складки тонкой кишки. Кишка вскрыта продольным разрезом

1 — круговые складки тонкой кишки; 2 — лимфоидная бляшка; 3 — тонкая кишка; 4 — брыжеечный край тонкой кишки; 5 — брыжейка тонкой кишки.

1 — plicae circuláres; 2 — nódulus lymphoidei aggregáti; 3 — intéstium ténue; 4 — márgo mesentérica; 5 — mesentérium.

ты брюшиной (лежат интраперитонеально), которая образует наружную *серозную оболочку* (túnica serósa). В связи с тем, что брюшина подходит к кишке с одной стороны, у тощей и подвздошной кишок выделяют покрытый брюшиной гладкий свободный край и противоположный ему брыжеечный край, где брюшина, покрывающая кишку, переходит в ее брыжейку. Между двумя листками брыжейки к кишке подходят артерии и нервы, выходят вены и лимфатические сосуды. Здесь у кишки имеется узкая полоска, не покрытая брюшиной. Лежащая под брюшиной *мышечная оболочка* (túnica musculáris) содержит продольный наружный слой (strátum longitudinále) и внутренний круговой слой (strátum circuláre), который развит лучше продольного (рис. 369). Следующая за мышечной оболочкой *подслизистая основа* (téla submucósa) довольно толстая. Она состоит из рыхлой волокнистой соединительной ткани, в которой находятся кровеносные и лимфатические сосуды, нервы. *Слизистая оболочка* (túnica mucósa) тонкой кишки (внутренняя) образует *круговые складки* (plicae circuláres), общее количество которых достигает 650 (рис. 370). Складки образованы слизистой оболочкой с участием подслизистой основы. Слизистая оболочка бархатистая вследствие наличия многочисленных (4-5 млн) выростов — *кишечных вор-*

Складки и ворсинки тонкой кишки

1 — круговые складки; 2 — кишечные ворсинки; 3 — мышечная оболочка.

1 — plicae circulares; 2 — villi intestinales; 3 — tunica muscularis.

Строение ворсинок тонкой кишки

1 — кишечные ворсинки; 2 — эпителиальный покров ворсинок; 3 — кровеносные капилляры; 4 — кровеносные сосуды; 5 — одиночные лимфоидные узелки; 6 — лимфатические сосуды; 7 — центральные лимфатические капилляры.

1 — villi intestinales; 2 — epithelium villi; 3 — vasa capillare; 4 — vasa sanguineum; 5 — noduli lymphoidei solitarii; 6 — vasa lymphatici; 7 — vas lymphocapillare centrale.

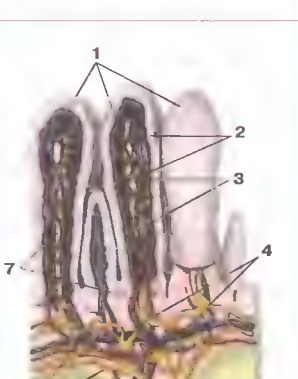

синок (villi intestinales) длиной 0,2-1,2 мм, увеличивающих всасывательную поверхность тонкой кишки (рис. 371). В каждую ворсинку входит артериола, которая делится на капилляры, из ворсинки выходит венула. Артериола, венула и кровеносные капилляры в ворсинке располагаются вокруг центрального млечного синуса — лимфатического капилляра (рис. 372).

Среди эпителиальных клеток, покрывающих слизистую оболочку тонкой кишки, в большом количестве встречаются бокаловидные клетки, выделяющие слизь (одноклеточные железы). По всей поверхности слизистой оболочки между ворсинками открываются многочисленные трубчатой формы *кишечные железы* (glandulae intestinales), располагающиеся в толще слизистой оболочки и выделяющие кишечный сок.

В слизистой оболочке тонкой кишки находятся многочисленные скопления лимфоидной ткани — *одиночные лимфоидные узелки* (nóduli lymphoidei solitárii), общее количество которых достигает 5000-7000. В слизистой оболочке кишки имеются также овальной формы крупные скопления лимфоидных узелков — *лимфоидные бляшки* (пейеровы бляшки), или *групповые лимфоидные узелки* (nóduli lymphoidei aggregáti) (см. рис. 370). Количество таких бляшек колеблется от 20 до 60. Располагаются лимфоидные бляшки на стороне кишки, противоположной брыжеечному ее краю.

Кровоснабжение тощей и подвздошной кишок осуществляют 15-20 тонкокишечных артерий (ветви верхней брыжеечной артерии). Венозная кровь оттекает по одноименным венам в воротную вену.

Лимфатические сосуды впадают в верхние брыжеечные лимфатические узлы; от конечного отдела подвздошной кишки — в подвздошно-ободочные узлы.

Иннервация тонкой кишки происходит ветвями блуждающих нервов и вегетативного верхнего брыжеечного сплетения.

ТОЛСТАЯ КИШКА

Толстая кишка (intéstinum crássum) следует за тонкой кишкой и является конечным отделом пищеварительной системы. В толстой кишке заканчиваются процессы переваривания пищи, формируются каловые массы, которые выводятся наружу через задний проход. У толстой кишки различают слепую кишку (с червеобразным отростком), восходящую ободочную кишку, поперечную ободочную кишку, нисходящую ободочную кишку, сигмовидную ободочную кишку и прямую кишку, заканчивающуюся задним проходом (рис. 373). Располагается толстая кишка в брюшной полости, в полости малого тазе, ее длина колеблется от 1 до 1,65 м. Диаметр толстой кишки равен 5-8 см, в конечном отделе — около 4 см. Толстая кишка отличается от тонкой кишки не только своими большими поперечными размерами, но и рельефом своей наружной поверхности (рис. 374). На наружной поверхности толстой кишки видны три продольных тяжа — *ленты ободочной кишки* (táeniae cóli), шириной около 1 см, образованные в результате концентрации в этих местах продольного мышечного слоя. *Брыжеечная лента* (táenia mesocólica) соответствует месту прикрепления к толстой кишке брыжеек (поперечная ободочная и сигмовидная ободочная кишки) или линии прикрепления кишки к задней брюшной стенке (восходящая и нисходящая ободочные кишки). *Сальниковая лента* (táenia omentális) проходит по передней стороне поперечной ободочной кишки, где к ней прикрепляется большой сальник, и продолжается на другие отделы толстой кишки. *Свободная лента* (táenia libera) располагается на свободной передней стороне восходящей, нисходящей и сигмовидной ободочных кишок, на нижней стороне поперечной ободочной кишки. На уровне сальниковой и свободной лент от стенки толстой кишки отходят пальцеобразные выпячивания серозной оболочки, содержащие жировую ткань. Это *сальниковые отростки* (appéndices epiplóicae), длиною 4-5 см.

Между лентами стенки ободочной кишки образует мешкообразные выпячивания — *гаустры ободочной кишки* (háustrae cóli), которые хорошо видны на рентгеновских снимках (рис. 375). Гаустры, отделенные друг от друга глубокими бороздами, образуются в результате несоответствия длины продольных лент и участков ободочной кишки между лентами.

Слепая кишка (cáecum) представляет собой начальную расширенную часть толстой кишки ниже места впадения подвздошной кишки в толстую (рис. 376). Длина слепой кишки равна 6-8 см, поперечник — 7,0-7,5 см. Расположена слепая кишка

Толстая кишка, ее топография на фоне костей скелета (скелетотопия). Вид спереди

1 — позвоночный столб; 2 — поперечная ободочная кишка; 3 — нисходящая ободочная кишка; 4 — подвздошная кость; 5 — сигмовидная ободочная кишка; 6 — прямая кишка; 7 — заднепроходной канал; 8 — лобковая кость; 9 — крестец; 10 — червеобразный отросток; 11 — слепая кишка; 12 — подвздошная кишка; 13 — восходящая ободочная кишка; 14 — реберная дуга.

1 — colúmna vertebrális; 2 — cólon transvérsum; 3 cólon descéndens; 4 — ós ílium; 5 — cólon sigmoideum; 6 — réctum; 7 — canális anális; 8 — os púbis; 9 — os sácrum; 10 — appéndix vermifórmis; 11 — cáecum; 12 — jéjunum; 13 cólon ascéndens; 14 — árcus costális.

в правой подвздошной ямке нв подвздошной и большой поясничной мышцах. Брюшиной слепая кишка покрыта со всех сторон (интраперитонеальное положение), однако брыжейки не имеет. На задне-медиальной поверхности слепой кишки внизу сходятся в одной точке ленты ободочной кишки. В этом месте отходит *червеобразный отросток* (*appendix*, appéndix vermifórmis), длиной 2-20 см, который является важным органом иммунной системы.

В месте впадения подвздошной кишки в слепую находится *подвздошно-слепокишечное (илеоцекальное) отверстие* (óstium ileocaecále), которое имеет вид горизонтальной щели (рис. 377). Это отверстие сверху и снизу ограничено двумя вдающимися в полость слепой кишки складками (губами), образующими *подвздошно-слепокишечный (илеоцекальный) клапан* (válva ileocaecális), или Баугиниеву заслонку. Спереди и сзади складки (губы) сходятся и образуют *уздечку подвздошно-слепокишечного клапана* (frénulum válvae ileocaecális). В толще складок клапана находится покрытый слизистой оболочкой круговой слой мускулатуры, сокращения которой препятствуют возврату содержимого из слепой кишки в подвздошную кишку. В то же время подвздошно-слепокишечный клвпан, имеющий вид воронки, обращенной в просвет слепой кишки, свободно пропускает пищевую массу из тонкой кишки в толстую.

Несколько ниже подвздошно-слепокишечного клвпана на внутренней поверхности слепой кишки имеется *отверстие червеобразного отростка* (óstium appéndicis vermifórmis), возле которого нередко видна полулунной формы складочка слизистой оболочки (см. рис. 377).

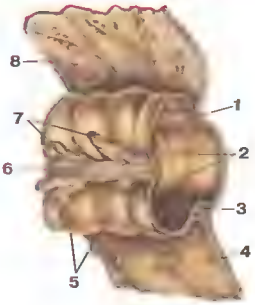

Рельеф наружной поверхности толстой кишки (поперечной ободочной)

1 — сальниковая лента; 2 — полулунные складки ободочной кишки; 3 — брыжеечная лента; 4 — брыжейка поперечной ободочной кишки; 5 — гаустры ободочной кишки; 6 — свободная лента; 7 — сальниковые отростки; 8 — большой сальник.

1 — tǽnia omentális, 2 — plícae semilunáres cóli; 3 — tǽnia mesocólica; 4 — mesocólon transvérsum; 5 — háustra cóli; 6 — tǽnia líbera; 7 — appéndices epiplóicae; 8 — oméntum május.

Толстая кишка на рентгеновском снимке. Слепая кишка. Вид спереди

1 — поперечная ободочная кишка; 2 — левый изгиб ободочной кишки; 3 — нисходящая ободочная кишка; 4 — сигмовидная ободочная кишка; 5 — прямая кишка; 6 — слепая кишка; 7 — восходящая ободочная кишка; 8 — правый изгиб ободочной кишки.

1 — cólon transvérsum; 2 — flexúra cóli sinístra; 3 — cólon descéndens; 4 — cólon sigmoídeum; 5 — réctum; 6 — cáecum; 7 — cólon ascéndens; 8 — flexúra cóli déxtra

376 **Слепая кишка. Вид спереди**

1 — восходящая ободочная кишка; 2 — подвздошная кишка; 3 — червеобразный отросток; 4 — слепая кишка; 5 — свободная лента; 6 — гаустры ободочной кишки; 7 — сальниковые отростки.

1 — cólon ascéndens; 2 — ílium; 3 — appéndix vermifórmis; 4 — cáecum; 5 — táenia líbera; 6 — háustra cóli; 7 — appéndices epiplóicae.

Подвздошно-слепокишечный канал. Передняя стенка подвздошной кишки, слепой и восходящей ободочной кишок удалена

1 — восходящая ободочная кишка; 2 — верхняя губа подвздошно-слепокишечного клапана; 3 — нижняя губа подвздошно-слепокишечного клапана; 4 — подвздошная кишка; 5 — червеобразный отросток; 6 — отверстие червеобразного отростка; 7 — слепая кишка; 8 — уздечка подвздошно-слепокишечного клапана; 9 — полулунные складки ободочной кишки.

1 — cólon ascéndens; 2 — lábium supérius óstii ileocaecális; 3 — lábium inférius óstii ileocaecális; 4 — ileum; 5 — appéndix vermifórmis; 6 — óstium appéndicis vermifórmis; 7 — cáecum; 8 — frénulum válvae ileocaecális; 9 — plicae semilunáres cóli.

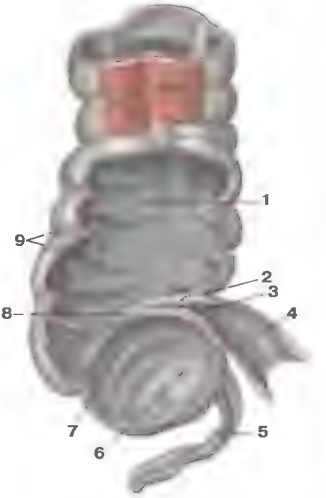

Восходящая ободочная кишка (cólon ascéndens) является продолжением слепой кишки кверху в правой боковой области брюшной полости. Подойдя к висцеральной поверхности правой доли печени, кишка резко поворачивает влево, образуя *правый изгиб ободочной кишки* (flexúra cóli déxtra), и переходит в поперечную ободочную кишку (рис. 378). Длина восходящей ободочной кишки равна 15-20 см. Сзади эта кишка прилежит к квадратной мышце поясницы и поперечной мышце живота, к передней поверхности правой почки, медиально соприкасается с петлями подвздошной кишки, латерально — с правой стенкой брюшной полости. Брюшиной восходящая ободочная кишка покрыта спереди и с боков (расположена мезоперитонеально).

Поперечная ободочная кишка (cólon transvérsum) лежит в брюшной полости поперечно, простирается от правого изгиба ободочной кишки до *левого изгиба ободочной кишки* (flexúra cóli sinístra), где эта кишка переходит в нисходящую ободочную кишку. Длина поперечной ободочной кишки колеблется от 30 до 83 см (в среднем 50 см). Поперечная ободочная кишка обычно располагается в виде дуги, выпуклость которой направлена книзу (см. рис. 373, 375, 378). Положение поперечной ободочной кишки очень изменчиво и зависит от длины кишки, типа телосложения, возрвств. У лиц брахиморфного типа телосложения поперечная ободочная кишка чаще лежит поперечно, у лиц долихоморфного типа телосложения она сильно провисает книзу, спускаясь даже ниже пупка.

Поперечная ободочная кишка покрыта брюшиной со всех сторон (располагается интраперитонеально), имеет брыжейку, с помощью которой прикрепляется к задней стенке брюшной полости. Сверху к поперечной ободочной кишке, к ее правому изгибу, прилежат печень, желудок. К левому изгибу кишки прилежит селезенка, внизу располагаются петли тонкой кишки, сзади находятся двенадцатиперстная кишка и поджелудочная железа.

Нисходящая ободочная кишка (cólon descéndens) начинается от левого изгиба ободочной кишки, идет вниз и нв уровне гребня левой подвздошной кости переходит в сигмовидную ободочную кишку. Нисходящая ободочная кишка располагается в левой боковой области брюшной полости. Длина кишки около 12-15 см. Задней своей поверхностью этв кишка прилежит к квадратной мышце поясницы, нижнему полюсу левой почки и к подвздошной мышце. Справа от нисходящей ободочной кишки находятся петли тощей кишки, слева — левая брюшнвя стенка. Брюшина покрывает нисходящую ободочную кишку спереди и с боков (мезоперитонеальное положение).

Сигмовидная ободочная кишка (cólon sigmoideum) в виде двух-трех петель расположена в левой подвздошной ямке. Этв кишка простирается от уровня гребня подвздошной кости вверху до мыса крестца, на уровне которого переходит в прямую кишку. Длина сигмовидной ободочной кишки у взрослого человека колеблется от 15 до 67 см. Сигмовидная ободочная кишка покрыта брюшиной со всех сторон (расположена интраперитонеально), имеет брыжейку, которая прикрепляется к задней брюшной стенке. Наличие брыжейки обеспечивает подвижность сигмовидной кишки.

Ободочная кишка снаружи покрыта *серозной оболочкой (или адвентицией)*, под которой располагается *мышечная оболочка*. Наружный продольный слой мышечной оболочки не сплошной, он образует три широких пучка — ленты. Круговой слой распределен по всей длине кишки более или менее рввномерно, немного утолщаясь в основании полулунных складок. *Подслизистая основа* и *слизистая оболочка* развиты хорошо. Ворсинок слизистая оболочка ободочной кишки не образует. Имеются лишь полулунные складки ободочной кишки (plicae semilunáres cóli), которые располвгаются в три ряда (между лентами) и соответствуют границам между гвустрами (см. рис. 374 и 377). В слизистой оболочке расположены трубчатые кишечные железы и бокаловидные клетки, выделяющие слизь (рис. 379). В слизистой оболочке и подслизистой основе много одиночных лимфоидных узелков, являющихся структурвми иммунной системы.

Положение восходящей ободочной кишки и поперечной ободочной кишки в брюшной полости. Желудок и брыжеечная часть тонкой кишки удалены

1 — слепая кишка; 2 — восходящая ободочная кишка; 3 — правый изгиб ободочной кишки; 4 желчный пузырь; 5 — печень; 6 — нижний край; 7 — печеночно-двенадцатиперстная связка; 8 — поджелудочная железа (забрюшинное расположение); 9 — селезенка; 10 — брыжейка поперечной ободочной кишки (отрезана); 11 — нисходящая ободочная кишка; 12 — корень брыжейки тонкой кишки; 13 — сигмовидная кишка; 14 — червеобразный отросток.

1 — caecum; 2 — cólon ascéndens; 3 — flexúra cóli déxtra; 4 vésica féllea; 5 — hépar; 6 márgo inférior; 7 — lig. hepatoduodenále; 8 — páncreas (забрюшинное расположение); 9 — lién; 10 - cólon transvérsum (отрезана); 11 — cólon descéndens; 12 — rádix mesentérii; 13 cólon sigmoideum; 14 — appéndix vermifórmis.

Железы ободочной кишки

1 — кишечные железы; 2 — эпителиальный покров; 3 — бокаловидные клетки; 4 — мышечная пластинка слизистой оболочки; 5 — одиночные лимфоидные узелки.

1 — glándulae intestináles; 2 — epithélium túnicae mucósae; 3 — céllula caliciformis; 4 — lámina musculáris mucósae; 5 — nóduli lymphoidei solitárii.

Кровеносные сосуды к ободочной кишке подходят в виде ветвей верхней брыжеечной артерии (к слепой кишке и червеобразному отростку — подвздошно-ободочная артерия; к восходящей ободочной кишке — правая ободочная артерия; к поперечной ободочной кишке — средняя ободочная артерия) и нижней брыжеечной артерии (к нисходящей ободочной кишке — левая ободочная артерия, к сигмовидной ободочной кишке — сигмовидные артерии). Венозная кровь оттекает по одноименным венам в верхнюю и нижнюю брыжеечные вены, являющиеся притоками воротной вены.

Лимфатические сосуды направляются к подвздошно-ободочным, слепокишечным лимфатическим узлам (от слепой кишки и червеобразного отростка), к брыжеечно-ободочным — от восходящей, поперечной и нисходящей ободочных кишок, к нижним брыжеечным (сигмовидным) — от сигмовидной ободочной кишки.

Нервные волокна ободочная кишка получает от блуждающих нервов (сигмовидная кишка — от тазовых внутренностных нервов) и от верхнего и нижнего вегетативных брыжеечных сплетений.

Прямая кишка (réctum) является конечной частью толстой кишки, в которой накапливаются, а затем выводятся из организма каловые массы. Прямая кишка расположена в области малого таза (рис. 380). Длина прямой кишки у взрослого человека составляет в среднем 15 см, а диаметр колеблется от 2,5 до 7,5 см. Позади прямой кишки располагаются крестец и копчик, кпереди от нее у мужчин находятся предстательная железа, мочевой пузырь, семенные пузырьки и ампулы семявыносящих протоков, у женщин — матка и влагалище.

Прямая кишка образует два изгиба в сагиттальной плоскости. Первый — *крестцовый изгиб* (flexúra sacrális) соответствует вогнутости крестца, второй — *промежностный изгиб* (flexúra perineális) расположен в области промежности (впереди копчика) и направлен выпуклостью вперед.

В полости малого таза прямая кишка образует расширение на уровне крестца — *ампулу прямой кишки* (ampúlla récti) (рис. 381). Более узкая часть кишки, проходящая через промежность, представляет собой *заднепроходный (анальный) канал* (canális anális), который внизу имеет открывающееся кнаружи отверстие — *задний проход* (ánus).

Прямая кишке на рентгеновском снимке. Вид спереди

1 — сигмовидная кишка; 2 — ампула прямой кишки; 3 — малый таз; 4 — заднепроходной канал.

1 — côlon sigmoídeum; 2 — ámpulla récti; 3 — pélvis mínor; 4 — canális anális.

Нвружной оболочкой прямой кишки в ее верхнем отделе является брюшина, этот участок прямой кишки имеет интраперитонеальное положение. В средней части прямая кишка покрыта брюшиной с трех сторон (мезоперитонеальное положение), а в нижней трети кишка брюшиной не покрыта (лежит экстрвперитонеально) и ее наружная оболочка образована адвентицией. Продольный мышечный слой у прямой кишки сплошной. В этот слой внизу вплетаются волокна мышцы, поднимающей задний проход (см. рис. 381). Внутренний круговой мышечный слой в нижней части заднепроходного каналв образует утолщение — *внутренний* (непроизвольный) *сфинктер заднего прохода* (m. sphincter áni intérnus). *Наружный* (произвольный) *сфинктер заднего прохода* (m. sphincter áni extérnus) относится к мышцам диафрагмы таза и располагается непосредственно под кожей.

Слизистая оболочка прямой кишки образует поперечные и продольные складки (рис. 382). *Поперечные складки прямой кишки* (plicae transvérsae récti), в количестве 2-3, имеются в облвсти ампулы прямой кишки. Продольные и косо ориентированные складки у ампулы прямой кишки слабо выражены. У заднепроходного канала слизистая оболочка образует 6-10 постоянных, хорошо выраженных, продольных складок, которые называют *заднепроходными (анальными) столбами* (colúmnae análes). Между этими складками видны углубления — *заднепроходные (анальные) пазухи* (sinus análes). Внизу заднепроходные пазухи ограничены возвышениями слизистой оболочки — *заднепроходными (анальными) заслонками* (válvulae análes), которые в области заднего прохода формируют кольцеобразное возвышение — *прямокишечно-заднепроходную линию* (linea anorectális). В толще подслизистой основы и слизистой оболочки заднего прохода находится хорошо выраженное прямокишечное венозное сплетение (plexus venósus rectális).

Прямая кишка. Вид спереди. Наружная оболочка удалена. Виден продольный мышечный слой

1 — сигмовидная кишка; 2 — ампула прямой кишки; 3 — заднепроходной канал; 4 — наружный сфинктер заднего прохода; 5 — кожа области заднего прохода; 6 — мышца, поднимающая задний проход.

1 — cólon sigmoídeum; 2 — ámpulla récti; 3 — canális anális; 4 — m. sphíncter áni extérnus; 5 — cútis régio anális; 6 — m. levátor éni.

Рельеф слизистой оболочки прямой кишки

1 — слизистая оболочка; 2 — поперечные складки прямой кишки; 3 — заднепроходные столбы; 4 — заднепроходные синусы; 5 — заднепроходные заслонки; 6 задний проход; 7 — наружный сфинктер заднего прохода; 8 — внутренний сфинктер заднего прохода.

1 — túnica mucósa; 2 — plicae transvérsae récti; 3 — colúmnae análes; 4 — sinus análes; 5 — válvulea análes; 6 — ánus; 7 — m. sphíncter áni extérnus; 8 — m. sphíncter áni intárnus.

Кровоснабжение прямой кишки выполняется ветвями верхней прямокишечной артерии (из нижней брыжеечной артерии), а также средних и нижних прямокишечных артерий (из внутренней подвздошной артерии). Венозная кровь оттекает в систему воротной вены (через верхнюю прямокишечную и нижнюю брыжеечную вены) и через средние и нижние прямокишечные вены — в систему нижней полой вены (через внутренние подвздошные вены).

Лимфатические сосуды прямой кишки напрвляются к внутренним подвздошным (крестцовым), подаортальным и верхним прямокишечным лимфатическим узлам.

Иннервация прямой кишки осуществляется тазовыми внутренностными нервами (парасимпатическая) и симпатическими нервами из нижнего брыжеечного сплетения, а также из верхнего и нижнего подчревных сплетений.

ПЕЧЕНЬ

Печень (hépar) является самой большой железой, она участвует в процессах пищеварения (вырабатывает желчь) и в обмене веществ. Масса печени у взрослого человека составляет в среднем 1500 г. Печень располагается в области правого подреберья и в надчревной области (рис. 383). Печень, располагающаяся под диафрагмой, занимает такое положение, что ее верхняя граница по правой среднеключичной линии находится на уровне четвертого межреберья. От этой точки верхняя граница круто спускается вправо вниз до десятого межреберья (по правой средней подмышечной линии). Здесь верхняя и нижняя границы печени сходятся, образуя нижний край правой доли печени. Влево от уровня четвертого межреберья верхняя граница печени спускается плавно. Слева от грудины на уровне пятого межреберья верхняя и нижняя границы сходятся. Нижняя граница печени идет от уровня десятого межреберья справа до уровня присоединения левого V реберного хряща к V ребру. У печени выделяют две поверхности: диафрагмальную и висцеральную. *Диафрагмальная поверхность* (fácies diaphragmática) выпуклая, прилежит к нижней поверхности диафрагмы. *Висцеральная поверхность* (fácies viscerális) направлена книзу и кзади. Обе поверхности сходятся друг с другом спереди, образуя острый *нижний край* (márgo inférior) (рис. 384). *Задняя часть* (pars postérior) печени закруглена (рис. 385).

К диафрагмальной поверхности печени от диафрагмы и от передней брюшной стенки в сагиттальной плоскости идет *серповидная* (поддерживающая) *связка печени* (lig. falciforme (hépatis)), представляющая собой дупликатуру брюшины. Эта связка, располагаясь в передне-заднем направлении, делит диафрагмальную поверхность печени на правую и левую доли (рис. 386). Сзади серповидная связка соединяется с *венечной связкой* (lig. coronárium), которая представляет собой дупликатуру брюшины, идущую от диафрагмы к тупому заднему краю печени. Венечная связка расположена во фронтальной плоскости. Правый и левый края венечной связки расширяются, приобретают форму треугольников и обрвзуют *правую и левую треугольные связки* (lig. triangulare dextrum et lig. triangulare sinistrum). На задней закругленной стороне печени два листка венечной связки расходятся, открывают небольшой участок, который непосредственно прилежит к диафрагме (см. рис. 385). На диафрагмальной поверхности левой доли печени имеется *сердечное вдавление* (impréssio cardiáca), образовавшееся в результате прилегания сердца к диафрагме, а через нее — к печени.

На висцеральной поверхности печени выделяются три борозды: две из них идут в сагиттальной плоскости, третья — во фронтальной (рис. 387). Левая борозда находится на уровне серповидной связки печени, отделяя меньшую *левую долю печени* (lóbus hépatis sinister) от большей *правой доли* (lóbus hépatis dexter). В своей пере-

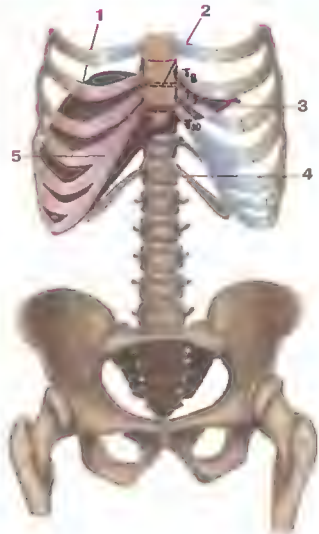

Печень, ее топография на фоне костей скелета. Вид спереди (T_{8-10} — нумерация грудных позвонков)

1 — правая доля печени; 2 — грудина; 3 — левая доля печени; 4 — позвоночный столб; 5 — реберная дуга.

1 — lóbus hépatis déxter; 2 — stérnum; 3 — lóbus hépatis sinister; 4 — colúmna vertebrális; 5 — árcus costális.

дней части левая борозда образует *щель круглой связки* (fissúra ligaménti téretis), а в задней — *щель венозной связки* (fissúra ligaménti venósi). В передней щели располагается *круглая связка печени* (lig. téres hépatis), представляющая собой заросшую *пупочную вену* (v. umbilicális). Эта связка подходит к острому нижнему краю печени в области *вырезки круглой связки* (incisúra lig. téretis), а затем уходит в глубину щели по направлению к воротам печени. В задней части левой сагиттальной щели находится *венозная связка* (lig. venósum) — заросший венозный проток, который у плода соединял пупочную вену с нижней полой веной.

Правая сагиттальная борозда в переднем ее отделе образует широкую *ямку желчного пузыря* (fóssa vésicae félleae), а в задней части — *борозду нижней полой вены* (súlcus vénae cávae). В ямке желчного пузыря располагается желчный пузырь, к борозда нижней полой вены прилежит нижняя полая вена.

Правая и левая сагиттальные борозды соединяются глубокой поперечной бороздой, которая образует *ворота печени* (pórta hépatis), находящиеся на уровне заднего края щели круглой связки и ямки желчного пузыря (см. рис. 387). В ворота печени входят воротная вена, собственная печеночная артерия, нервы, выходят общий печеночный проток и лимфатические сосуды. Эти сосуды и нервы располагаются между двумя листками брюшины, которые натянуты между воротами печени вверху, двенадцатиперстной кишкой (печеночно-двенадцатиперстная связка) и малой кривизной желудка (печеночно-желудочная связка) внизу.

Положение печени в брюшной полости. Вид спереди

1 — диафрагма; 2 — правая доля печени; 3 — серповидная связка; 4 — нижний (передний) край печени; 5 — левая доля печени; 6 — селезенка; 7 — поджелудочная железа; 8 — поперечная ободочная кишка (частично удалена); 9 — нисходящая ободочная кишка; 10 — брыжейка тонкой кишки; 11 — прямая кишка (отрезана); 12 — слепая кишка; 13 — восходящая ободочная кишка; 14 — привратниковая часть; 15 — правый изгиб ободочной кишки; 16 — верхняя часть двенадцатиперстной кишки; 17 — желчный пузырь.

1 — diaphrágma; 2 — lóbus hépatis dèxter; 3 — lig. falciforme; 4 — márgo inférior (antérior); 5 — lóbus hépatis sinister; 6 — lién; 7 — páncreas; 8 — cólon transvérsum (частично удалена); 9 — cólon descéndens; 10 — mesentérium; 11 — rèctum (отрезана); 12 — cáecum; 13 — cólon ascéndens; 14 — pars pylórica; 15 — flexùra cóli déxtra; 16 — pars supérior duódeni; 17 — vésica féllea.

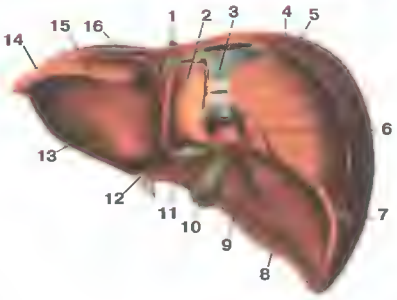

Задняя часть печени. Вид сзади

1 — серповидная связка печени; 2 — хвостатая доля; 3 — нижняя полая вена; 4 — правая доля печени; 5 — задняя часть печени; 6 — надпочечников вдавление; 7 — правая треугольная связка; 8 — почечное вдавление; 9 — двенадцатиперстно-кишечное вдавление; 10 — желчный пузырь; 11 — квадратная доля; 12 — круглая связка печени; 13 — сальниковый бугор; 14 — левая треугольная связка; 15 — левая доля печени; 16 — венозная связка.

1 — lig. falciförme; 2 — lóbus caudátus; 3 — v. cáva inférior; 4 — lóbus hépatis déxter; 5 — pars postérior hépatis; 6 — impréssio suprarenális; 7 — lig. triangulare déxtrum; 8 — impréssio renális; 9 - impréssio duodenális; 10 — vésica félléa; 11 — lóbus quadrátus; 12 — lig. téres hépatis; 13 — túber omentále; 14 — lig. triangulare sinístrum; 15 — lóbus hépatis sinístrum; 16 — lig. venósum.

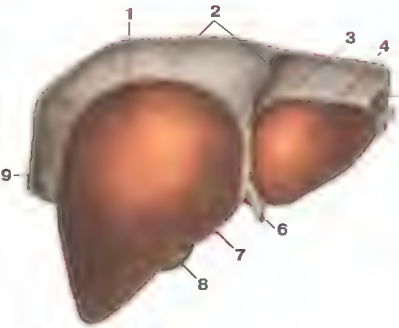

Диафрагмальная поверхность печени. Вид сверху

1 — правая доля печени; 2 — венечная связка (печени); 3 - серповидная связка (печени); 4 — левая доля печени; 5 — левая треугольная связка; 6 — круглая связка печени; 7 — нижний (передний) край; 8 - желчный пузырь; 9 — правая треугольная связка

1 — lóbus hépatis déxter; 2 — lig. coronárium (hépatis); 3 — lig. falciforme (hépatis); 4 - lóbus hépatis sinister; 5 — lig. triangulare sinístrum; 6 — lig. téres hépatis; 7 — márgo inférior (antérior); 8 — vésica félléa; 9 — lig. triangulare déxtrum.

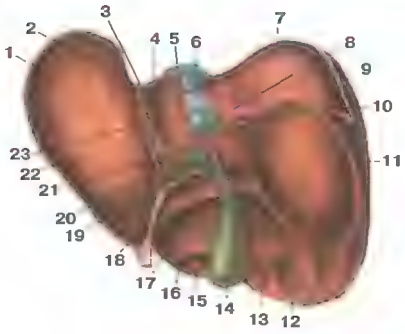

Борозды и вдавления на висцеральной поверхности печени. Вид снизу

1 — левая доля печени; 2 — пищеводное вдавление; 3 — сосочковый отросток; 4 — хвостатая доля; 5 — хвостатый отросток; 6 — нижняя полая вена; 7 — задняя часть печени; 8 — надпочечниковое вдавление; 9 — правая доля печени; 10 — правая треугольная связка; 11 — почечное вдавление; 12 — ободочно-кишечное вдавление; 13 — двенадцатиперстно-кишечное вдавление; 14 — желчный пузырь; 15 — квадратная доля; 16 — двенадцатиперстно-кишечное вдавление; 17 — пузырный проток; 18 — круглая связка печени; 19 — общий желчный проток; 20 — воротная вена печени; 21 — собственная печеночная артерия; 22 — желудочное вдавление; 23 — венозная связка.

1 — lóbus hépatis sinister; 2 — impréssio esophágea; 3 — procéssus papilláris; 4 — lóbus caudátus; 5 — procéssus caudátus; 6 — v. cáva inférior; 7 — pars postérior hépatis; 8 — impréssio suprarenális; 9 — lóbus hépatis déxter; 10 — lig. triangulare déxtrum; 11 — impréssio renális; 12 — impréssio cólica; 13 — impréssio duodenális; 14 — vésica féllea; 15 — lóbus quadrátus; 16 — impréssio duodenális; 17 — dúctus cysticus; 18 — lig. téres hépatis; 19 — dúctus choledochus; 20 — v. pórtae hépatis; 21 — a. hepática própria; 22 — impréssio gástrica; 23 — lig. venósum.

На висцеральной (нижней) поверхности правой доли печени выделяют *квадратную долю* (lóbus quadrátus) и *хвостатую долю* (lóbus caudátus). Квадратная доля печени располагается кпереди от ворот печени, между щелью круглой связки и ямкой желчного пузыря. Хвостатая доля находится кзади от ворот печени, между щелью венозной связки и бороздой нижней полой вены. У передней части хвостатой доли имеются два отростка, хвостатый и сосочковый. *Хвостатый отросток* (procéssus caudátus) располагается между воротами печени и бороздой нижней полой вены. *Сосочковый отросток* (procéssus papilláris) также направлен к воротам печени рядом со щелью венозной связки.

К висцеральной поверхности печени прилежит ряд органов, в результате чего на печени образуются вдавления (см. рис. 387). В передней части левой доли печени имеется *желудочное вдавление* (impréssio gástrica), на задней части левой доли находится *пищеводное вдавление* (impréssio oesophágea). Поперек квадратной доли и на прилежащей к ней стороне ямки желчного пузыря у правой доли располагается *двенадцатиперстно-кишечное (дуоденальное) вдавление* (impréssio duodenális). Справа от него на правой доле имеется *почечное вдавление* (impréssio renális). Рядом

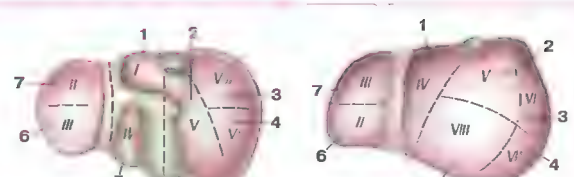

Распределение сегментов печени на висцеральной и диафрагмальной ее поверхностях (по Куино, 1957)

А — висцеральная поверхность.
1 — задний сегмент (I сегмент); 2 — передний правый медиальный сегмент (V сегмент); 3 — задний правый медиальный сегмент (VIII сегмент); 4 — передний правый латеральный сегмент (VI сегмент); 5 — левый медиальный сегмент (IV сегмент); 6 — передний левый латеральный сегмент (III сегмент); 7 — задний левый латеральный сегмент (II сегмент).
Б — диафрагмальная поверхность.
1 — левый медиальный сегмент (IV сегмент); 2 — передний правый медиальный сегмент (V сегмент); 3 — передний правый латеральный сегмент (VI сегмент); 4 — задний правый латеральный сегмент (VII сегмент); 5 — задний правый медиальный сегмент (VIII сегмент); 6 — задний левый латеральный сегмент (II сегмент); 7 — передний левый латеральный сегмент (III сегмент).

А — висцеральная поверхность.
1 — segméntum posténus; 2 — segméntum antérius mediále déxtrum — V; 3 — segméntum postérius mediále déxtrum — VIII; 4 — segméntum antérius laterále déxtrum — VI; 5 — segméntum mediále sinístrum — IV; 6 — segméntum antérius laterále sinístrum — III; 7 — segméntum postérius laterále sinístrum — III.
Б — диафрагмальная поверхность.
1 — segméntum mediále sinístrum — IV; 2 — segméntum antérius mediále déxtrum; 3 — segméntum antérius laterále déxtrum — VI; 4 — segméntum antérius laterále déxtrum — VII; 5 — segméntum posténus mediále déxtrum — VIII; 6 — segméntum postérius laterále sinístrum — II; 7 — segméntum antérius laterále sinístrum — III.

с бороздой нижней полой вены находится *надпочечниковое вдавление* (impréssio suprarenális). На висцеральной поверхности печени, возле ее нижнего края, находится *ободочно-кишечное вдавление* (impréssio cólica), к которому прилежит правый (печеночный) изгиб ободочной кишки и правая часть поперечной ободочной кишки.

Печень снаружи покрыта *серозной оболочкой* (túnica serósa), являющейся частью висцеральной брюшины. Небольшая по площади задняя часть не покрыта брюшиной. Под брюшиной находится тонкая плотная *фиброзная оболочка* (túnica fibrósa), или Глиссонова капсула. В правой и левой долях печени разветвляются правая и левая ветви воротной вены и собственной печеночной артерии. С учетом распределения кровеносных сосудов и желчных протоков в печени выделяют 8 сегментов: 4 сегмента в левой доле и 4 сегмента в правой доле (рис. 388). Под печеночным сегментом понимают участок печеночной паренхимы, в который входят ветвь воротной вены третьего порядка и соответствующая ей ветвь собственной печеночной артерии, а выходит сегментарный желчный проток.

Печень является сложно разветвленной трубчатой железой, имеющей дольчатое строение. Морфофункциональной единицей печени является *долька печени* (lóbulus hépatis), которая имеет форму призмы размерами от 1,0 до 2,5 мм (рис. 389). В печени человека таких долек около 500 000. Между дольками имеется небольшое количество

Строение печеночной дольки (схема). Стрелки показывают направление тока крови

1 — центральная вена; 2 — внутридольковые (синусоидные) капилляры; 3 — долька печени; 4 — поддольковая собирательная вена; 5 — ветвь воротной вены; 6 - ветвь печеночной артерии; 7 междольковые артерия и вена; 8 — вокругдольковые артерия и вена.

1 — v. centrālis; 2 — vása capilláre intralobuláres; 3 — lóbulus hépatis; 4 v. sublobulāris; 5 — r. vénae pórta hépatis; 6 — r. artériae hepáticae; 7 a. et v. intralobuláres; 8 — a. et v. perilobuláres.

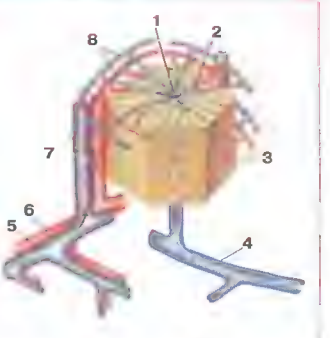

Строение печеночных балок. Схема. Стрелки показывают направление тока крови

1 — гепатоцит; 2 печеночная балка (пластинка); 3 — гемокапилляр (синусоидный сосуд); 4 вокругсинусоидное пространство (Диссе); 5 центральная вена; 6 — вокругсинусоидный липоцит; 7 — желчный проточек; 8 — звездчатый ретикулоэндотелиоцит; 9 — эндотелиальная клетка; 10 — вокругдольковый желчный проток; 11 — вокругдольковая артерия; 12 — вокругдольковая вена.

1 — hepatocýtus; 2 — lámina hepática; 3 vás sinusoideum; 4 — spátium perisinusoideum (Disse); 5 — véna centrālis; 6 — lipocýtus parisinusoideus; 7 — dúctulus bilifer; 8 — reticuloendotheliocýtus stellétus; 9 endotheliocýtus; 10 — dúctus perilobulāris; 11 — a. perilobulāris; 12 — v. parilobuláris.

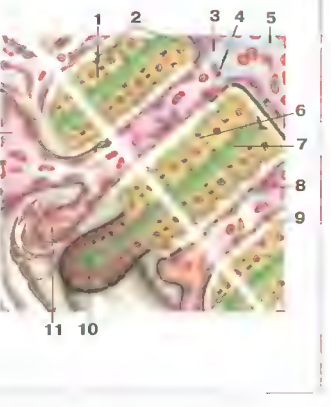

соединительной ткани, в которой располагаются междольковые протоки (желчные), артерии и вены, образующие так называемую печеночную триаду. Дольки построены из соединяющихся друг с другом печеночных пластинок («балок»), образованных двумя рядами радиально ориентированных печеночных клеток (рис. 390). В центре каждой дольки находится *центральная вена* (v. centrālis). Внутренние концы печеночных пластинок (балок) обращены к центральной вене, наружные — к периферии дольки.

Между печеночными пластинками также радиально располагаются синусоидные капилляры, несущие кровь от периферии дольки к ее центру (к центральной вене). Внутри каждой печеночной пластинки между двумя рядами печеночных клеток имеется *желчный каналец (проточек)* (dúctulus bilifer), являющийся начальным звеном желчевыводящих путей. В центре дольки (возле центральной вены) желчные проточки замкнуты, а на периферии долек они впадают в *желчные междольковые*

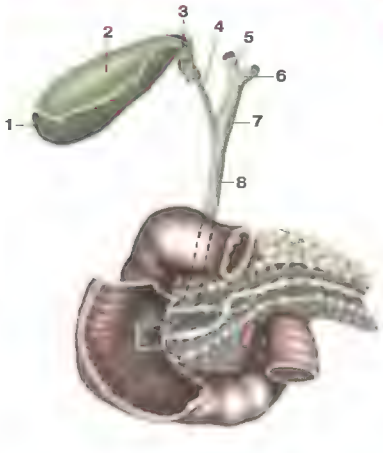

Желчный пузырь и желчные протоки. Вид спереди

1 — дно желчного пузыря; 2 — тело желчного пузыря; 3 — шейка желчного пузыря; 4 — пузырный проток; 5 — правый печеночный проток; 6 — левый печеночный проток; 7 — общий печеночный проток; 8 — общий желчный проток.

1 — fúndus vésicae félleae; 2 — córpus vésicae félleae; 3 — cóllum vásicae félleae; 4 — dúctus cýsticus; 5 — *dúctus hepáticus déxter*; 6 — dúctus hepáticus sinister; 7 — dúctus hepáticus commúnis; 8 — dúctus cholédochus.

проточки (dúctuli interlobuláres). Междольковые проточки, сливаясь друг с другом, образуют более крупные желчные протоки. В конечном итоге в печени формируются *правый печеночный проток* (dúctus hepáticus déxter), который выходит из правой доли печени, и *левый печеночный проток* (dúctus hepáticus sinister), выходящий из левой доли печени. В воротах печени правый и левый печеночные протоки соединяются и образуют *общий печеночный проток* (dúctus hepáticus commúnis) длиной 4-6 см. Между листками печеночно-двенадцатиперстной связки в общий печеночный проток впадает пузырный проток, в результате чего образуется общий желчный проток (рис. 391).

В **кровоснабжении** печени принимают участие собственная печеночная артерия и воротная вена. Воротная вена несет венозную кровь от желудка, тонкой и толстой кишок, от поджелудочной железы и селезенки, а собственная печеночная артерия — артериальную кровь. Внутри печени собственная печеночная артерия и воротная вена разветвляются до междольковых артерий и междольковых вен. Эти артерии и вены располагаются между дольками печени вместе с желчными междольковыми проточками. От междольковых артерий и вен внутрь долек отходят широкие внутридольковые синусоидные капилляры и артериальные капилляры, залегающие между печеночными пластинками («балками») и впадающие в центральную вену (см. рис. 390). Центральные вены печеночных долек, соединяясь между собой, образуют поддольковые (собирательные) вены, из которых в конечном итоге формируются 2-3 крупные печеночные вены, впадающие в нижнюю полую вену.

Лимфатические сосуды печени впадают в печеночные, чревные, правые поясничные, верхние диафрагмальные и окологрудинные лимфатические узлы.

Иннервация печени осуществляется ветвями блуждающих нервов и печеночного (симпатического) сплетения.

Желчный пузырь

Желчный пузырь (vésica biliáris (féllea)) является резервуаром, в котором накапливается желчь. Он расположен в ямке желчного пузыря на висцеральной поверхности печени, имеет грушевидную форму (см. рис. 384, 385 и 387). Слепой расширенный конец — *дно желчного пузыря* (fúndus vésicae biliáris) выходит из-под нижнего края печени на уровне соединения хрящей VIII и IX правых ребер, что соответствует месту пересечения правого края прямой мышцы живота с правой реберной дугой. Более узкий конец пузыря, направленный к воротам печени, является *шейкой желчного пузыря* (cóllum vésicae biliáris). Между дном и шейкой располагается *тело желчного пузыря* (córpus vésicae biliáris). Шейка пузыря продолжается в *пузырный проток* (dúctus cýsticus), сливающийся с общим печеночным протоком (см. рис. 391). Объем желчного пузыря колеблется от 30 до 50 см, длина его составляет 8-12 см.

Нижняя сторона желчного пузыря покрыта брюшиной, переходящей на него с висцеральной поверхности печени. В тех местах, где брюшина (*серозная оболочка*) отсутствует, наружная оболочка желчного пузыря образована *адвентицией*. *Мышечная оболочка* (túnica musculáris) состоит из гладких мышечных клеток. *Слизистая оболочка* (túnica mucósa) образует складки, а в шейке пузыря и в пузырном протоке формирует *спиральную складку* (plica spirális) (рис. 392).

Общий желчный проток (dúctus choledóchus (biliáris)) располагается между листками печеночно-двенадцатиперстной связки. Проток идет вниз вначале позади верхней части двенадцатиперстной кишки, а затем между ее нисходящей частью и головкой поджелудочной железы, прободает медиальную стенку нисходящей части двенадцатиперстной кишки и открывается на верхушке большого сосочка двенадцатиперстной кишки, предварительно соединившись с протоком поджелудочной железы (см. рис. 392). В стенке

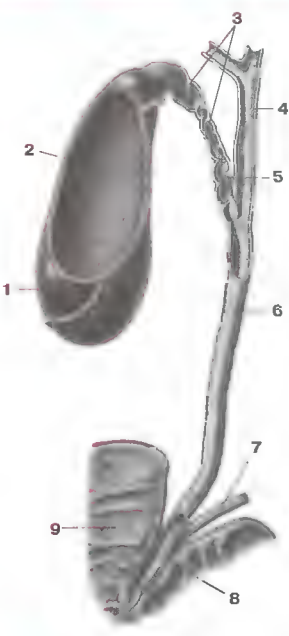

Рис. 2 **Внутренняя поверхность желчного пузыря и желчных протоков**

1 — желчный пузырь; 2 — слизистая оболочка желчного пузыря; 3 — спиральная складка; 4 — общий печеночный проток; 5 — пузырный проток; 6 — общий желчный проток; 7 — проток поджелудочной железы; 8 — печеночно-поджелудочная ампула; 9 — двенадцатиперстная кишка (слизистая оболочка).

1 — vésica féllea; 2 — túnica mucósa vésica félleae; 3 — plica spirális; 4 — dúctus hepáticus commúnis; 5 — dúctus cýsticus; 6 — dúctus choledóchus; 7 — dúctus pancreáticus; 8 — ámpulla hepatopancreática; 9 — duodénum (túnica mucósa).

конечного отдела общего желчного протока имеется сфинктер (m. sphincter dúctus cholédochi). После слияния общего желчного протока и протока поджелудочной железы образуется расширение — *печеночно-поджелудочная ампула* (ámpulla hepatopancreática), имеющая в своем устье *сфинктер печеночно поджелудочной ампулы*, или *сфинктер ампулы* (m. sphincter ampúllae hepatopancreáticae, seu sphincter ampúllae).

Кровоснабжение желчного пузыря происходит по желчепузырной артерии (из собственной печеночной артерии). Венозная кровь оттекает по одноименной вене в воротную вену.

Лимфатические сосуды впадают в печеночные лимфатические узлы.

Иннервация осуществляется ветвями блуждающих нервов и из печеночного симпатического сплетения.

ПОДЖЕЛУДОЧНАЯ ЖЕЛЕЗА

Поджелудочная железа (páncreas) является пищеварительной железой, а также железой внутренней секреции. Поджелудочная железа представляет собой удлиненный орган, лежащий позади брюшины поперечно на уровне тел I-II поясничных позвонков, забрюшинно, позади желудка, отделяясь от него сальниковой сумкой. Длина поджелудочной железы — 14-18 см, ширина — 3-9 см, толщина — 2-3 см. Масса поджелудочной железы у взрослого человека — около 80 г. Это сложная альвеолярно-трубчатая железа, покрытая тонкой соединительнотканной капсулой. У поджелудочной железы выделяют головку, тело и хвост (рис. 393). *Головка поджелудочной железы* (cáput pancreátis) расположена на уровне I-III поясничных позвонков, вплотную прилегая к вогнутой поверхности двенадцатиперстной кишки. Задней поверхностью голоека лежит на нижней полой вене. На границе головки и тела у нижнего ее края имеется *вырезка поджелудочной железы* (incisúra pancreátis). *Тело поджелудочной железы* (córpus pancreátis) пересекает справа налево тело I-го поясничного позвонка и переходит в более узкую часть — *хвост поджелудочной железы* (cáuda pancreátis), достигающий ворот селезенки. На теле железы выдавляют три поверхности: переднюю, заднюю и нижнюю и три края: верхний, передний, нижний. *Передняя поверхность* (fácies antérior) направлена кпереди, имеет небольшую выпуклость — *сальниковый бугор* (túber omentále), обращенный в сторону сальниковой сумки. *Задняя поверхность* (fácies postérior) прилежит к позвоночнику, нижней полой вене, аорте и к чревному сплетению. *Нижняя поверхность* (fácies inférior) направлена вниз и кпереди. Эти поверхности поджелудочной железы отделены друг от друга соответствующими краями. Хвост поджелудочной железы уходит влево и вверх к воротам селезенки. Позади хвоста поджелудочной железы находятся левый надпочечник и верхний полюс левой почки.

Выводной проток поджелудочной железы (dúctus pancreáticus) начинается в области хвоста железы, проходит в теле и головке органа слева направо, принимает более мелкие протоки (рис. 394). Мелкие протоки, выходящие из долек железы, формируются из вставочных протоков, выходящих из секреторных панкреатических ацинусов (рис. 395). Впадает выводной проток в нисходящую часть двенадцатиперстной кишки на ее большом сосочке, предварительно соединившись с общим желчным протоком (рис. 396, см. рис. 392). В конечном отделе протока имеется *сфинктер протока поджелудочной железы* (m. sphincter dúctus pancreátici). В головке железы формируется *добавочный проток поджелудочной железы* (dúctus pancreáticus accessórius), открывающийся в двенадцатиперстной кишке на ее малом со-

Поджелудочная железа. Вид спереди

1 — головка поджелудочной железы; 2 — нижняя полая вена; 3 — тело поджелудочной железы; 4 — чревный ствол; 5 — левый надпочечник; 6 — хвост поджелудочной железы; 7 — левая почка; 8 — верхняя брыжеечная артерия; 9 — воротная вена печени; 10 — горизонтальная часть двенадцатиперстной кишки; 11 — выразка поджелудочной железы.

1 — caput pancreátis; 2 — v. cáva inférior; 3 — córpus pancreátis; 4 — trúncus coeliácus; 5 — glándula suprarenális sinister; 6 — cáuda pancreátis; 7 — rén sinister; 8 — a. mesentérica supérior; 9 — v. pórtae; 10 — pars horizontális duodeni; 11 — incisúra pancreátis.

сочке. Между дольками находится внутрисекреторная часть железы — панкреатические островки (островки Лангерганса), относящиеся к эндокринным железам.

Кровоснабжают поджелудочную железу передняя и задняя верхние поджелудочно-двенадцатиперстные артерии (из желудочно-двенадцатиперстной артерии), нижняя поджелудочно-двенадцатиперстная артерия (из верхней брыжеечной артерии) и поджелудочные ветви (из селезеночной артерии). Поджелудочные вены впадают в селезеночную вену.

Лимфатические сосуды поджелудочной железы впадают в поджелудочные, поджелудочно-двенадцатиперстные, привратниковые и поясничные лимфатические узлы.

Иннервация поджелудочной железы осуществляется ветвями блуждающих нервов и симпатическими нервами из чревного сплетения

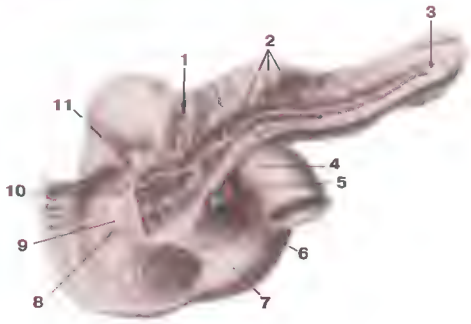

Выводные протоки поджелудочной железы

1 — проток поджелудочной железы; 2 – дольковые протоки; 3 — хвост поджелудочной железы; 4 — *двенадцатиперстно-тощекишечный изгиб*; 5 — *верхняя брыжеечная артерия*; 6 — *верхняя* брыжеечная вена; 7 — горизонтальная часть двенадцатиперстной кишки; 8 — большой сосочек двенадцатиперстной кишки; 9 — продольная складка двенадцатиперстной кишки; 10 — малый сосочек двенадцатиперстной кишки; 11 — добавочный проток поджелудочной железы.

1 — ductus pancreáticus; 2 — ductuli lobulares; 3 — cauda pancreátis; 4 — flexúra duodenojejunális; 5 — a. mesentérica supérior; 6 — v. mesentérica supérior; 7 - pars horizontális duodeni; 8 — papilla duodeni májor; 9 — plica longitudinális duodeni; 10 — papilla duodeni minor; 11 — ductus pancreáticus accessórius.

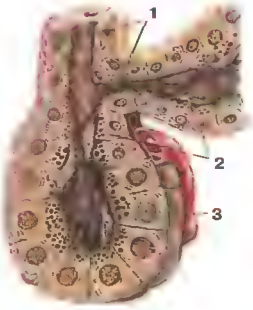

Строение поджелудочной железы

1 — вставочный проток; 2 — ацинозные (*секреторные*) клетки; 3 — просвет ацинуса

1 — ductus intercalátus; 2 — glandulocýtus; 3 — cávum pártis terminális acinósa.

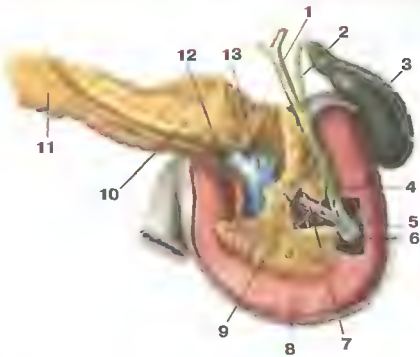

Слияние выводного протока поджелудочной железы и общего желчного протока. Вид сзади

1 — общий печеночный проток; 2 — пузырный проток; 3 — желчный пузырь; 4 — общий желчный проток; 5 — печеночно-поджелудочная ампула; 6 — большой сосочек двенадцатиперстной кишки; 7 — проток поджелудочной железы; 8 — двенадцатиперстная кишка; 9 — головка поджелудочной железы; 10 — тело поджелудочной железы; 11 — хвост поджелудочной железы; 12 — верхняя брыжеечная артерия; 13 — воротная вена.

1 — ductus hepáticus communis; 2 — ductus cysticus; 3 — vesica fellea; 4 — ductus cholédochus; 5 — ámpulla hepatopancreática; 6 — papilla duodeni májor; 7 — ductus pancreáticus; 8 — duodénum; 9 — caput pancreátis; 10 — córpus pancreátis; 11 — cauda pancreátis; 12 — a. mesentérica supérior; 13 — v. pórtae hépatis.

ПОЛОСТЬ ЖИВОТА И БРЮШИНА

Органы пищеварительной системы, следующие за пищеводом, находятся в области живота (в брюшной полости), а конечный отдел — прямая кишка — в полости малого таза. Стенки полости живота (брюшной полости) образуют: вверху — диафрагма, сзади — поясничный отдел позвоночного столба, квадратные мышцы поясницы, подвздошно-поясничные мышцы, спереди и с боков — мышцы живота. Внизу брюшная полость продолжается в полость малого таза, которая снизу ограничена диафрагмой таза. В брюшной полости расположены желудок, тонкая и толстая кишки (кроме прямой кишки), печень, поджелудочная железа, селезенка, почки, надпочечники, мочеточники, а в полости таза — прямая кишка, органы мочевой системы и внутренние половые органы. Кроме того, на задней стенке брюшной полости, впереди тел поясничных позвонков, находятся брюшная часть аорты, нижняя полая вена, нервные сплетения, лимфатические сосуды и узлы.

Внутренняя поверхность брюшной полости выстлана *внутрибрюшной фасцией* (fáscia endoabdominális). К внутренней поверхности этой фасции прилежит париетальная брюшина. Между брюшиной и внутрибрюшинной фасцией располагается жировая клетчатка. Особенно много ее на задней стенке, позади расположенных там внут-

ренних органов. Пространство между фасцией и брюшиной на задней брюшной стенке получило название *забрюшинного пространства* (spátium retroperitoneále).

Брюшина

Брюшина (peritóneum) является серозной оболочкой, выстилающей брюшную полость и покрывающей внутренние органы, расположенные в этой полости (рис. 397 и 398). Брюшина образована собственной пластинкой серозной оболочки и однослойным плоским эпителием — мезотелием. Брюшина, которая выстилает стенки брюшной полости, получила название *париетальной брюшины* (peritonéum parietále). Брюшина, которая покрывает органы, называется *висцеральной брюшиной* (peritonéum viscerále). Общая поверхность париетальной и висцеральной брюшины у взрослого человека занимает площадь в среднем 1,75 квадратных метра. Ограничивая замкнутую **брюшинную полость** (cávitas peritoneális), брюшина представляет собой непрерывный листок, переходящий со стенок брюшной полости на органы и с органов — на ее стенки. У женщин брюшинная полость сообщается с внешней средой через брюшные отверстия маточных труб, полость матки и влагалища. Отношение брюшины к внутренним органам неодинаково (рис. 399). Одни органы покрыты брюшиной только с одной стороны (поджелудочная железа, бóльшая часть двенадцатиперстной кишки, почки, надпочечники и др.). Эти органы лежат вне брюшины, забрюшинно (ретро- или экстраперитонеально). Другие органы покрыты брюшиной только с трех сторон и являются мезоперитонеально лежащими органами (восходящая и нисходящая ободочные кишки). Органы, составляющие третью группу, покрыты брюшиной со всех сторон и занимают внутрибрюшинное (интраперитонеальное) положение (желудок, тощая и подвздошная кишки, слепая кишка и червеобразный отросток, поперечная и сигмовидная ободочные кишки, селезенка, печень). При переходе на некоторые внутрибрюшинно лежащие органы брюшина образует связки и удвоения (дупликатуры) брюшины — *брыжейки*. Например, брыжейка тонкой кишки, сигмовидной кишки (см. рис. 399).

Париетальная брюшина, покрывая переднюю брюшную стенку, переходит вверху на диафрагму, по бокам — на боковые стенки брюшной полости, а внизу — на органы полости таза. Между пупком и лобковым симфизом брюшина, покрывающая переднюю брюшную стенку, образует 5 складок (рис. 400): непарную *срединную пупочную складку* (plica umbilicális mediána), парные *медиальную* и *латеральную пупочные складки* (plica umbilicális mediális et plica umbilicális laterális). В срединной пупочной складке располагается заросший *мочевой проток* (uráchus), идущий у плоде от верхушки мочевого пузыря к пупку. В медиальных пупочных складках находятся заросшие пупочные артерии, по которым кровь от плода направляется к плаценте, а в латеральных — нижние надчревные артерии.

Над мочевым пузырем по бокам от срединной пупочной складки находятся углубления — *правая и левая надпузырные ямки* (fóssae supravesicáles déxtra et sinistra). Между латеральной и медиальной пупочными складками с каждой стороны находится *медиальная паховая ямка* (fóssa inguinális mediális), соответствующая поверхностному паховому кольцу. Кнаружи от латеральной пупочной складки располагается *латеральная паховая ямка* (fóssa inguinális laterális), соответствующая глубокому паховому кольцу пахового канала.

По бокам брюшина с передней брюшной стенки переходит на боковые стенки брюшной полости, а затем на заднюю ее стенку. Листки брюшины, отходящие от задней брюшной стенки к внутрибрюшинно (интраперитонеально) расположенным органам, образуют брыжейки этих органов.

Червеобразный отросток, расположенный также интраперитонеально, имеет брыжейку червеобразного отростка. В левой части брюшной полости два листка брюшины подходят к сигмовидной ободочной кишке. Брыжейку имеют тощая и подвздошная

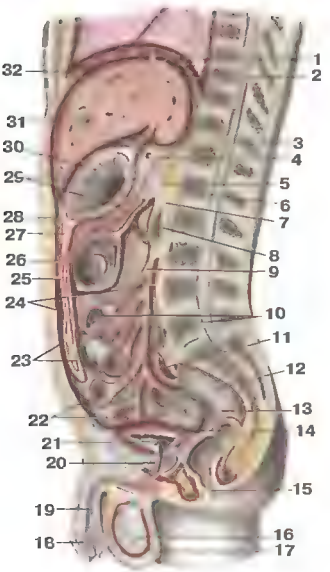

Расположение брюшины в брюшной полости мужчины. Сагиттальный разрез

1 — венечная связка печени; 2 — верхнее сальниковое углубление; 3 — печеночно-желудочная связка; 4 — зонд, введенный в полость сальниковой сумки; 5 — поджелудочная железа; 6 — первый поясничный позвонок; 7 — забрюшинное пространство; 8 — двенадцатиперстная кишка; 9 — корень брыжейки тонкой кишки; 10 — тощая кишка; 11 — сигмовидная ободочная кишка; 12 — прямая кишка; 13 — крестцовый изгиб; 14 — прямокишечно-пузырное углубление; 15 — задний проход; 16 — яичко; 17 — полость влагалищной оболочки яичка; 18 — головка полового члена; 19 — мужской мочеиспускательный канал; 20 — предстательная железа; 21 — мочевой пузырь; 22 — подвздошная кишка; 23 — большой сальник; 24 — париетальная брюшина; 25 — брюшинная полость; 26 — поперечная ободочная кишка; 27 — желудочно-ободочная связка; 28 — брыжейка поперечной ободочной кишки; 29 — сальниковая сумка; 30 — желудок; 31 — печень; 32 — диафрагма.

1 — lig. coronárium hépatis; 2 — recéssus supérior omentális; 3 — lig. hepatogástricum; 4 — зонд, введенный в полость búrsa omentális; 5 — páncreas; 6 — vértebra lumbális I; 7 — spátium retroperitoneále; 8 — duodénum; 9 — rádix mesentérii; 10 — jéjunum; 11 — cólon sigmoídeum; 12 — réctum; 13 — flexúra sacrális; 14 — excavátio rectovesicális; 15 — ánus; 16 — tèstis; 17 — cávitas túnicae vaginális tèstis; 18 — glans pénis; 19 — urèthra masculina; 20 — prostáta; 21 — vésica urinária; 22 — ileum; 23 — oméntum május; 24 — paritóneum parietále; 25 — cávitas paritoneále; 28 — cólon transvérsum; 27 — lig. gastrocólicum; 28 — mesocólon transvérsum; 29 — búrsa omentális; 30 — ventrículus; 31 — hépar; 32 — diaphrágma.

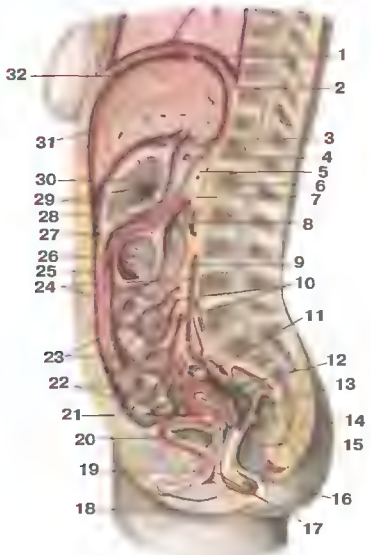

Рис. 1. **Расположение брюшины в брюшной полости женщины. Сагиттальный разрез**

1 — венечная связка печени; 2 – верхнее сальниковое углубление; 3 – печеночно-желудочная связка; 4 – зонд, введенный в полость сальниковой сумки; 5 — поджелудочная железа; 6 — первый поясничный позвонок; 7 — забрюшинное пространство; 8 — двенадцатиперстная кишка; 9 — корень брыжейки тонкой кишки; 10 — тощая кишка; 11 — сигмовидная ободочная кишка; 12 — тело матки; 13 — шейка матки; 14 - прямокишечно-маточное углубление; 15 — прямая кишка; 16 — задний проход; 17 — влагалище; 18 — большая половая губа; 19 - женский мочеиспускательный канал; 20 – мочевой пузырь; 21 - пузырно-маточное углубление; 22 – подвздошная кишка; 23 – большой сальник; 24 — перитеальная брюшина; 25 — брюшинная полость; 28 — поперечная ободочная кишка; 27 — желудочно-ободочная связка; 28 — брыжейка поперечной ободочной кишки; 29 — сальниковая сумка; 30 — желудок; 31 — печень; 32 — диафрагма.

1 - lig. coronárium hépatis; 2 — recéssus supérior omentális; 3 – lig. hepatogástricum; 4 — зонд в búrsa omentális; 5 — páncreas; 6 — vértebra lumbális I; 7 — spátium retroperitoneále; 8 — duodénum; 9 — *rádix mesentérii*; 10 — *jéjunum*; 11 — *cólon* sigmoideum; 12 — *córpus úteri*; 13 – *cérvix úteri*; 14 - excavátio rectouterina; 15 réctum; 16 ~ énus; 17 vagina; 18 – lábium május pudéndi; 19 urétra feminina; 20 vésica urinária; 21 — excavátio vasicouterína; 22 — ileum; 23 — oméntum május; 24 — peritóneum parietále; 25 cávitas peritoneále; 26 – cólon transvérsum; 27 — lig. gastrocólicum; 28 - mesocólon transvérsum; 29 búrsa omentális; 30 — ventrículus; 31 hépar; 32 — diaphrágma.

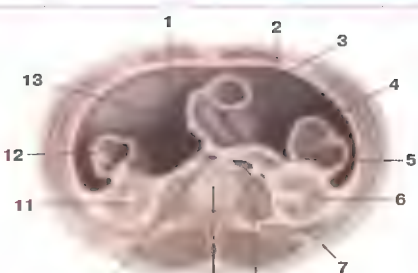

Отношение брюшины к стенкам брюшной полости и к расположенным в ней органам. Поперечный разрез на уровне третьего поясничного позвонка

1 — брюшинная полость; 2 — париетальная брюшина; 3 - висцеральная брюшина, покрывающая тонкую кишку; 4 — восходящая ободочная кишка (мезоперитонеальное положение); 5 — двенадцатиперстная кишка (ретроперитонеальное положение); 6 — правая почка; 7 — нижняя полая вена; 8 — большая поясничная мышца; 9 — позвоночный столб; 10 — аорта; 11 — левая почка (экстраперитонеальное положение); 12 — нисходящая ободочная кишка; 13 брыжейка тонкой кишки.

1 — cávitas peritoneális; 2 — peritoneum parietále; 3 — peritóneum viscerále, покрывающая тонкую кишку; 4 — cólon ascéndens (мезоперитонеальное положение); 5 — duodénum (ретроперитонеальное положение); 6 — rén déxter; 7 — v. cáva inférior; 8 — m. psóas májor; 9 — colúmna vertebrális; 10 — aórta; 11 — rén sinister (экстраперитонеальное положение); 12 — cólon descéndens; 13 — mesentérium.

кишки, червеобразный отросток, поперечная ободочная кишка, сигмовидная ободочная кишка. *Брыжейка поперечной ободочной кишки* (mesocólon transvérsum), представленная двумя листками брюшины, идущими от задней стенки брюшной полости к поперечной ободочной кишке, расположена поперечно на границе верхнего и нижнего отделов брюшной полости (рис. 401). Ниже брыжейки поперечной ободочной кишки от задней брюшной стенки отходит *брыжейка тонкой кишки* (mesentérium). *Корень брыжейки тонкой кишки* (rádix mesentérii) расположен косо, сверху вниз и слева направо, от двенадцатиперстно-тощекишечного изгиба (слева от тела II поясничного позвонка) до перекоде подвздошной кишки в слепую кишку (уровень правого крестцово-подвздошного сустава). Длина корня брыжейки равна 15-17 см. Между двумя серозными листками брыжейки проходят направляющиеся к тонкой кишке верхняя брыжеечная артерия с ее ветвями и нервы, а также выходящие из стенок кишки вены и лимфатические сосуды. Там же располагаются верхние брыжеечные лимфатические узлы.

В верхнем этаже брюшинной полости (выше поперечной ободочной кишки и ее брыжейки) брюшина переходит от нижней поверхности диафрагмы на диафрагмальную поверхность печени, образуя связки печени: *серповидную, венечную, правую* и *левую треугольные связки*. Обогнув острый передний край печени спереди и заднюю часть печени, брюшина от ворот печени двумя листками направляется к малой кривизне желудка и к верхней части двенадцатиперстной кишки. Таким образом, между воротами печени вверху, малой кривизной желудка и верхней частью двенадцатиперстной кишки внизу образуется дупликатура брюшины, получившая название *малого сальника* (oméntum minus). Левая часть малого сальника представлена *печеночно-желудочной связкой* (lig. hepatogástricum), а правая — *печеночно-двенадцатиперстной*

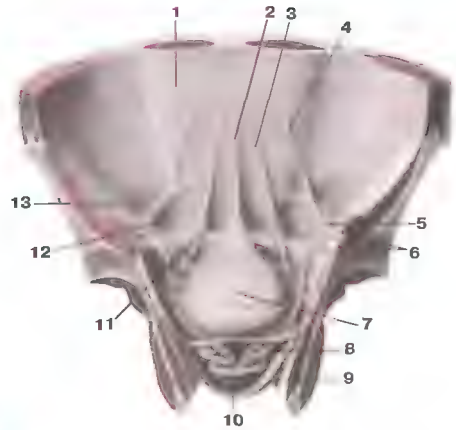

Рельеф брюшины в нижних отделах передней стенки брюшной полости. Вид сзади, со стороны брюшной полости

1 — передняя париетальная брюшина; **2** — срединная пупочная складка; **3** — медиальная пупочная складка; **4** — латеральная пупочная складка; **5** — семявыносящий проток; **6** — наружные подвздошные артерия и вена; **7** — мочевой пузырь; **8** — семенной пузырек; **9** — нижняя фасция диафрагмы таза; **10** — предстательная железа; **11** — надпузырная ямка; **12** — медиальная паховая ямка; **13** — латеральная паховая ямка; **14** — прямая мышца живота

1 — peritóneum parietále antérius; **2** — plica umbilicális mediána; **3** — plica umbilicális mediális; **4** — plica umbilicális laterális; **5** — dúctus déferens; **6** — a. et v. iliácae extérnae; **7** — vésica urinária; **8** — vesícula seminális; **9** — fáscia diephragmátis pélvis inférior; **10** — prostáta; **11** — fóssa supravesicális; **12** — fóssa inguinális mediális; **13** — fóssa inguinális laterális; **14** — m. réctus abdóminis.

связкой (lig. hepatoduodenále) (рис. 402). В правом крае малого сальника (в печеночно-двенадцатиперстной связке) между листками брюшины расположены, следуя справа налево, общий желчный проток, воротная вена и собственная печеночная артерия.

Подойдя к малой кривизне желудка, два листка брюшины печеночно-желудочной связки расходятся, покрывая заднюю и переднюю его поверхности. У большой кривизны желудка эти два листка брюшины сходятся и идут вниз в составе большого сальника. Эти два листка спускаются впереди поперечной ободочной кишки и впереди тонкой кишки. Затем эти листки брюшины вместе круто изгибаются кзади и поднимаются кверху позади нисходящих листков, между ними и поперечной ободочной кишкой. Выше брыжейки поперечной ободочной кишки эти листки переходят в париетальную брюшину, покрывающую заднюю брюшную стенку (рис. 403). Верхний листок идет вверх, на заднюю стенку брюшной полости, а затем на диафрагму. Нижний листок поворачивает вниз и переходит в верхний (передний) листок брыжейки поперечной ободочной кишки. Длинная складка брюшины, свисающая в виде фартука впереди поперечной ободоч-

Рис. 1. **Расположение брюшины на задней стенке брюшной полости и переход брюшины на внутренние органы. Вид спереди**

1 — печеночно-двенадцатиперстная связка; 2 — печеночно-желудочная связка (малый сальник); 3 — кардиальная часть; 4 — поджелудочная железа, покрытая париетальной брюшиной; 5 — селезенка; 6 — брыжейка поперечной ободочной кишки (отрезана); 7 — поперечная ободочная кишка (отрезана); 8 — нисходящая ободочная кишка; 9 — левая околоободочная борозда; 10 — брыжейка тонкой кишки; 11 — левый брыжеечный синус; 12 — брыжейка сигмовидной кишки; 13 — сигмовидная ободочная кишка; 14 — прямая кишка; 15 — червеобразный отросток; 16 — слепая кишка; 17 — подвздошная кишка; 18 — правая околоободочная борозда; 19 — восходящая ободочная кишка; 20 — правый брыжеечный синус; 21 — верхняя часть двенадцатиперстной кишки; 22 — желчный пузырь; 23 — печень.

1 — lig. hepatoduodenále; 2 — lig. hepatogástricum (oméntum minus); 3 — pars cardíaca; 4 — páncreas, покрытая париетальной брюшиной; 5 — lién; 6 — mesocólon transvérsum (отрезана); 7 — cólon transvérsum (отрезана); 8 — cólon descéndens; 9 — súlcus paracólicum sinister; 10 — mesentérium; 11 — sinus mesentéricus sinister; 12 — mesocólon sigmoideum; 13 — cólon sigmoideum; 14 — réctum; 15 — appéndix vermifórmis; 16 — cáecum; 17 — ileum; 18 — súlcus paracólicum déxter; 19 — cólon ascéndens; 20 — sinus mesentéricus déxter; 21 — pars supérior duodéni; 22 — vésica féllea; 23 — hépar.

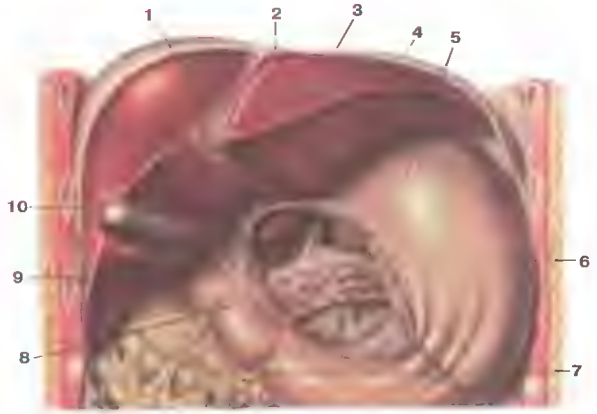

Печеночно-желудочная и печеночно-двенадцатиперстная связки. Вид спереди

1 — серповидная связка печени; 2 — диафрагма; 3 — печеночно-двенадцатиперстная связка; 4 — печеночно-желудочная связка; 5 — тело желудка; 6 — селезенка; 7 — большой сальник; 8 — привратниковая часть; 9 — верхняя часть двенадцатиперстной кишки; 10 — желчный пузырь.

1 — lig. falciforme (hépatis); 2 — diaphrágma; 3 — lig. hepatoduodenále; 4 — lig. hepatogástricum; 5 — córpus ventriculi; 6 — lién; 7 — oméntum május; 8 — pars pylórica; 9 pars supérior duódeni; 10 — vésica félléa.

ной кишки и петель тонкой кишки и образованная четырьмя листками брюшины, получила название *большого сальника* (oméntum május) (рис. 404). Часть большого сальника в виде двух листков брюшины, идущих от большой кривизны желудка и срастающихся с передней поверхностью поперечной ободочной кишки, получила название *желудочно-ободочной связки* (lig. gastrocólicum). Два листка брюшины, идущие от большой кривизны желудка влево к воротам селезенки, образуют *желудочно-селезеночную связку* (lig. gastrosplénicum [gastrolienále]). Листки брюшины, идущие от кардиальной части желудка к диафрагме, образуют *желудочно-диафрагмальную связку* (lig. gastrophrénicum).

Выше брыжейки поперечной ободочной кишки различают три относительно отграниченных друг от друга пространства, получившие названия сумок — печеночная, преджелудочная и сальниковая (рис. 405). *Печеночная сумка* находится в правом подреберье, вправо от серповидной связки печени. В печеночной сумке расположена правая доля печени. *Преджелудочная сумка* располагается во фронтальной плоскости впереди желудка и малого сальника. Передней стенкой преджелудочной сумки служит передняя брюшная стенка; верхняя стенка этой сумки образована диафрагмой. В преджелудочной сумке находятся левая доля печени и селезенка. *Сальниковая сумка* (búrsa omentális) расположена во фронтальной плоскости позади желудка и малого сальника. Эта сумка ограничена вверху хвостатой долей печени, внизу — двумя листками (задней пластинкой) большого сальника, сросшимися с брыжейкой поперечной ободочной кишки, спереди — задней поверхностью желудка, малого сальника и желудочно-ободочной связкой, а сзади — листком брюшины, покрывающим на задней стенке брюшной полости аорту, нижнюю полую вену, верхний полюс левой почки, левый надпочечник и поджелудочную железу. У сальниковой сумки различают три углубления (кармана). Вверху, между поясничной частью диафрагмы сзади и задней поверхностью хвостатой доли печени спереди, нахо-

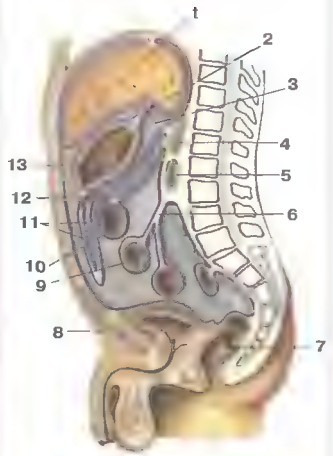

Большой и малый сальники и их отношение к печени, желудку и поперечной ободочной кишке. *Сагиттальный разрез*

1 — печень; 2 — печеночно-желудочная связка; 3 — сальниковая сумка; 4 — поджелудочная железа; 5 — двенадцатиперстная кишка; 6 — брыжейка тонкой кишки; 7 — прямая кишка; 8 — мочевой пузырь; 9 — тонкая кишка; 10 — поперечная ободочная кишка; 11 — большой сальник; 12 — брыжейка поперечной ободочной кишки; 13 — желудок.

1 — hépar; 2 — lig. hepatogástricum; 3 — búrsa omentális; 4 — páncreas; 5 — duodénum; 6 — mesentérium; 7 — réctum; 8 — vésica urinária; 9 — intestínum ténue; 10 — cólon transvérsum; 11 — oméntum május; 12 — mesocólon transvérsum; 13 — ventrículus.

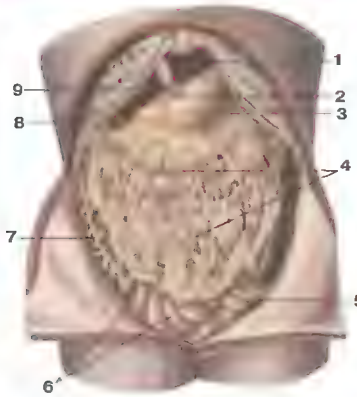

Рис. 414. Большой сальник. Вид спереди

1 — левая доля печени; 2 — малый сальник; 3 - желудок; 4 — большой сальник; 5 — сигмовидная ободочная кишка; 6 — подвздошная кишка; 7 — восходящая ободочная кишка; 8 — желчный пузырь; 9 — правая доля печени.

1 — lóbus hépatis sinister; 2 — oméntum minus; 3 — ventrículus; **4** — oméntum május; 5 — cólon sigmoideum; 6 — ileum; 7 — cólon ascéndens; 8 — vésica féllea; 9 — lóbus hépatis déxter.

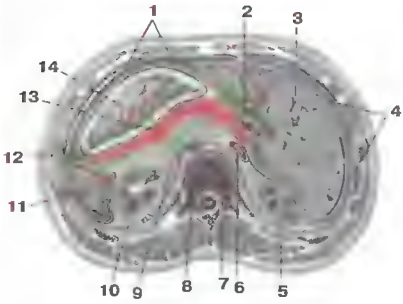

Рис. 415. Печеночная, поджелудочная и сальниковая сумки. Поперечный разрез на уровне XII грудного позвонка

1 — преджелудочная сумка; 2 — печеночно-двенадцатиперстная связка; 3 — печень; 4 — печеночная сумка; 5 — правая почка; 6 — нижняя полая вена; 7 — позвоночный столб; 8 — аорта; 9 — поджелудочная железа; 10 — левая почка; 11 — селезенка; 12 — селезеночное углубление; 13 — сальниковая сумка; 14 — желудок.

1 — búrsa pregástrica; 2 — lig. hepatoduodenále; 3 — hépar; 4 — búrsa hepática; 5 — rén déxter; 6 — v. cáva inférior; 7 — colúmna vertebrális; 8 — aórta; 9 — páncreas; 10 — rén sinister; 11 — lién; 12 — recéssus lienális; 13 — bursa omentális; 14 — ventrículus.

Правый и левый брыжеечные синусы. Вид спереди. Брыжеечная часть тонкой кишки и часть поперечной ободочной кишки удалены

1 — двенадцатиперстно-тощекишечный изгиб; 2 — левый изгиб ободочной кишки; 3 — поперечная ободочная кишка (отрезана); 4 — корень брыжейки тонкой кишки; 5 — левый брыжеечный синус; 6 — нисходящая ободочная кишка; 7 — сигмовидная ободочная кишка; 8 — прямая кишка; 9 — червеобразный отросток; 10 — слепая кишка; 11 — нижнее подвздошно-слепокишечное углубление; 12 — подвздошная кишка (отрезана); 13 — верхнее подвздошно-слепокишечное углубление; 14 — восходящая ободочная кишка; 15 — правый брыжеечный синус; 16 — правый изгиб ободочной кишки; 17 — правая доля печени; 18 — печеночно-желудочная связка; 19 — серповидная связка печени; 20 — венечная связка печени; 21 — желудок.

1 — flexúra duodenoejunális; 2 — flexúra cóli sinístra; 3 — cólon transvérsum (отрезана); 4 — rédix mesentérii; 5 — sinus mesentéricus sinister; 6 — cólon descéndens; 7 — cólon sigmoideum; 8 — réctum; 9 — appéndix vermifórmis; 10 — cáecum; 11 — recéssus ileocaecális inférior; 12 — ileum (отрезана); 13 — recéssus ileocaecális supárior; 14 — cólon ascéndens; 15 — sinus mesentéricus déxter; 16 — flexúra cóli déxter; 17 — lóbus hépatis déxter; 18 — lig. hepatogástricum; 19 — lig. falciférme hépatis; 20 — lig. coronárium hépatis; 21 — ventriculus.

дится *верхнее сальниковое углубление* (recéssus supérior omentális). Влево сальниковая сумка простирается вплоть до ворот селезенки, образуя *селезеночное углубление* (recéssus splénicus [lienális]). Передней стенкой этого углубления служит желудочно-селезеночная связка (lig. gastrolienále [gastrosplénicum]), задней стенкой — *диафрагмально-селезеночная связка* (lig. phrenicolienále [phrenicosplénicum]), которая представляет собой дубликатуру брюшины, идущую от диафрагмы к заднему концу селезенки. *Нижнее сальниковое углубление* (recéssus inférior omentális) находится между желудочно-ободочной связкой спереди и поперечной ободочной кишкой и ее брыжейкой сзади. Сальниковая сумка посредством *сальникового отверстия* (forámen epiplóicum [omentále]) сообщается с печеночной сумкой. Сальниковое отверстие диаметром 2-3 см расположено позади печеночно-двенадцатиперстной связки. Сверху сальниковое отверстие ограничено хвостатой долей печени, снизу — верхней частью двенадцатиперстной кишки, сзади — париетальной брюшиной, покрывающей нижнюю полую вену.

Ниже поперечной ободочной кишки и ее брыжейки выделяют два боковых канала (околоободочных борозды), имеющих вид узких вертикальных щелей, и два брыжеечных синуса (рис. 406, см. рис. 401). *Правая околоободочная борозда* (súlcus

Подвздошно-слепокишечное и межсигмовидное углубления брюшины на задней стенке брюшинной полости. Вид спереди

1 — сигмовидная кишка; 2 — брыжейка сигмовидной кишки; 3 — нисходящая ободочная кишка; 4 — межсигмовидное углубление; 5 — прямая кишка; 6 — мочевой пузырь; 7 — прямокишечно-пузырное углубление; 8 — червеобразный отросток; 9 — позадислепокишечное углубление; 10 — слепая кишка (поднята кверху); 11 — восходящая ободочная кишка; 12 — нижнее подвздошно-слепокишечное углубление; 13 — верхнее подвздошно-слепокишечное углубление; 14 — подвздошная кишка (отрезана); 15 — брыжейка тонкой кишки.

1 — cólon sigmoideum; 2 — mesocólon sigmoideum; 3 — cólon descéndens; 4 — recéssus intersigmoideum; 5 — réctum; 6 — vésica urinária; 7 — excavátio rectovesicális; 8 — appéndix vermifórmis; 9 — recéssus retrocaecális; 10 — caecum (поднята кверху); 11 — cólon ascéndens; 12 — recéssus ileocaecális inférior; 13 — recéssus ileocaecális supérior; 14 — ileum (отрезана); 15 — mesocólon.

paracólicus déxter), которую также называют правым боковым каналом, находится между правой латеральной стенкой брюшной полости с латеральной стороны, слепой и восходящей ободочной кишкой — с медиальной стороны. *Левая околоободочная борозда* (súlcus paracólicus sinister), или левый боковой канал, находится между левой стенкой брюшной полости слева, нисходящей ободочной и сигмовидной ободочной кишками справа.

Средняя часть брюшинной полости, ограниченная справа, сверху и слева ободочной кишкой, делится брыжейкой тонкой кишки на две довольно обширные ямки — правый и левый брыжеечные синусы (пазухи). *Правый брыжеечный синус* (sinus mesentéricus déxter) справа ограничен слепой кишкой, восходящей ободочной кишкой, сверху — корнем брыжейки поперечной ободочной кишки, слева — корнем брыжейки тонкой кишки. В глубине этого синуса, забрюшинно, находятся конечный отдел нисходящей части двенадцатиперстной кишки и ее горизонтальная (нижняя) часть, нижняя часть головки поджелудочной железы, нижняя полая вена, правый мочеточник, сосуды, нервы и лимфатические узлы. *Левый брыжеечный синус* (sinus mesentéricus sinister) слева ограничен нисходящей ободочной кишкой и брыжейкой сигмовидной ободочной кишки, справа — корнем брыжейки тонкой кишки. Внизу этот синус выраженной границы не имеет и свободно сообщается с полостью таза. В пределах левого брыжеечного синуса, забрюшинно располагаются восходящая часть двенадцатиперстной кишки, нижняя половина левой почки, конечный отдел брюшной части аорты, левый мочеточник, сосуды, нервы и лимфатические узлы.

В местах перехода брюшины с одного органа на другой или между краем органа и задней брюшной стенкой образуются складки и углубления — ямки, являющиеся местами возможного образования забрюшинных грыж. Между двенадцатиперстно-тощекишечным изгибом справа и верхней двенадцатиперстной складкой слева имеются *верхнее и нижнее двенадцатиперстные углубления* (recéssus duodenáles supérior et inférior). В месте впадения подаздошной кишки в слепую кишку брюшина образует складки, ограничивающие *верхнее и нижнее подвздошно-слепокишечные углубления* (recéssus ileocaecáles supérior et inférior), расположенные соответственно выше и ниже конечного отдела подвздошной кишки. *Позадислепокишечное углубление* (recéssus retrocaecális) располагается под нижней частью слепой кишки (рис. 407, см. рис. 406).

В брыжейке сигмовидной ободочной кишки находится небольшое *межсигмовидное углубление* (recéssus intersigmoideus). Из брюшной полости брюшина спускается в полость малого таза, где покрывает не только верхний и (частично) средний отделы прямой кишки, но и органы мочеполового аппарата. У мужчин брюшина с передней поверхности прямой кишки переходит на мочевой пузырь, его заднюю, а затем верхнюю стенку (см. рис. 397). Далее брюшина продолжается в париетальную брюшину передней брюшной стенки. Между мочевым пузырем и прямой кишкой образуется *прямокишечно-пузырное углубление* (excavátio rectovesicális), ограниченное по бокам *прямокишечно-пузырными складками* (plicae rectovesicáles). Эти складки идут от боковых поверхностей прямой кишки к мочевому пузырю. У женщин брюшина с передней поверхности прямой кишки переходит на заднюю стенку верхней части влагалища, поднимается кверху, покрывает сзади, а затем спереди матку и маточные трубы и переходит на мочевой пузырь (см. рис. 398). Между маткой и прямой кишкой образуется *прямокишечно-маточное углубление* (excavátio rectouterina). Это углубление ограничено по бокам *прямокишечно-маточными складками* (plicae rectouterinae). Между маткой и мочевым пузырем образуется *пузырно-маточное углубление* (excavátio vesicouterina).

Дыхательная система

Дыхательная система (sistéma respiratórum) снабжает организм кислородом и выводит из него углекислый газ. Она состоит из дыхательных путей и парных дыхательных органов — **легких** (рис. 408). Соответственно расположению дыхательные пути подразделяют на верхний и нижний отделы. К *верхним дыхательным путям* относят полость носа, носовую и ротовую части глотки. К *нижним дыхательным*

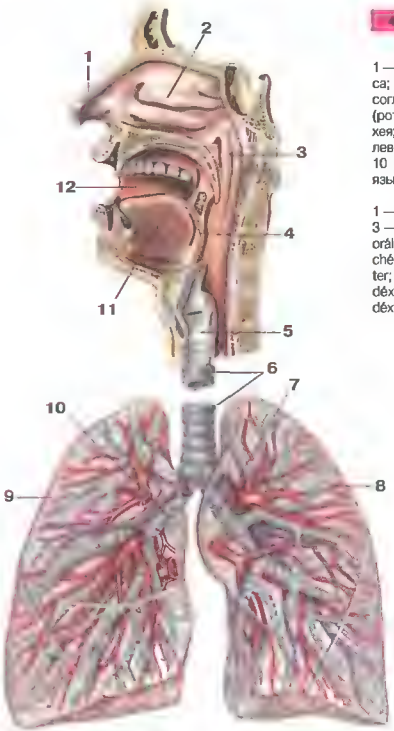

408 **Система органов дыхания. Схема**

1 — наружный нос; 2 — полость носа; 3 — носовая часть глотки (носоглотка); 4 — ротовая часть глотки (ротоглотка); 5 — гортань; 6 — трахея; 7 — левый главный бронх; 8 — левое легкое; 9 — правое легкое; 10 — правый главный бронх; 11 — язык; 12 — полость рта

1 — násus extérnus; 2 — cávitas násí; 3 — párs nasális pháryngis; 4 — párs orális pháryngis; 5 — lárynx; 6 — trachéa; 7 — brónchus principális sinister; 8 — púlmo sinister; 9 — púlmo déxter; 10 — brónchus principális déxter; 11 — lingua; 12 — cávitas óris.

путям относят гортань, трахею, бронхи (бронхиальное дерево). В дыхательных путях воздух согревается, увлажняется и очищается от инородных частиц. В легких происходит газообмен. Из альвеол легких в кровь поступает кислород, а обратно из крови в *альвеолы* выходит *углекислый газ*.

НОС

Область носа (régio nasális) включает наружный нос и полость носа.

Наружный нос (násus extérnus) состоит из корня носа, спинки, верхушки и крыльев носа. *Корень носа* (rádix nási) находится в верхней части лица, отделяясь от лба выемкой — переносьем. По срединной линии расположена *спинка носа* (dórsum nási), заканчивающаяся спереди верхушкой носа (ápex nási). Нижняя часть боковых отделов образует *крылья носа* (álae nási), ограничивающие *ноздри* (náres) — отверстия для прохождения воздуха. Ноздри по срединной линии разделены перепончатой частью носовой *перегородки носа* (séptum nási). Корень носа, верхняя часть спинки наружного носа имеют костную основу, образованную носовыми костями и лобными отростками верхнечелюстных костей. Средняя часть спинки и боковых отделов наружного носа в качестве основы имеют непарный *латеральный хрящ носа* (cartilágo nási laterális) (рис. 409). Внизу латеральный хрящ носа с каждой стороны соединен с *большим хрящом крыла носа* (cartilágo aláris májor), который ограничивает спереди и сбоку ноздри. *Малые хрящи крыла носа* (cartilágines aláres minores) в количестве 2-3 с каждой стороны расположены позади большого хряща крыла носа, между ним и краем костного грушевидного отверстия. Между латеральным хрящом и большим хрящом крыла носа встречаются различные по величине *добавочные носовые хрящи* (cartilágines nasáles accessóriae). К внутренней поверхности спинки носа примыкает непарный четырехугольной *формы хрящ перегородки носа* (cartilágo sépti nási).

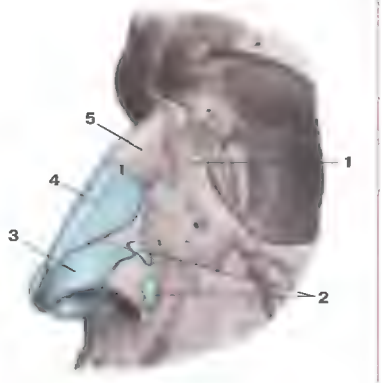

Хрящи наружного носа. Вид сбоку

1 — лобный отросток верхнечелюстной кости; 2 — малые хрящи крыла носа; 3 — большой крящ крыла носа; 4 — латеральный хрящ носа; 5 — носовая кость.

1 — procéssus frontális máxillae; **2** — cartilágines aláris minóres; **3** — cartilágo aláris májor; **4** — cartilágo nási laterális; 5 – os nasále.

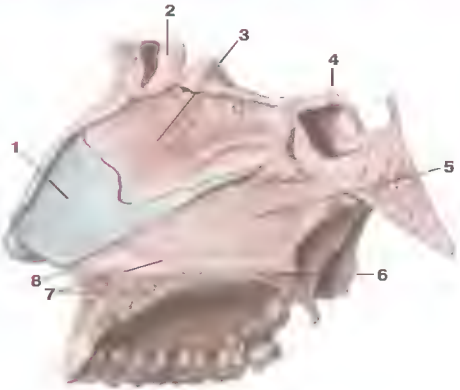

410 **Хрящ перегородки носа**

1 — хрящ перагородки носа; 2 – лобная пазуха; 3 – перпендикулярная пластинка решетчатой кости; 4 — клиновидная пазуха; 5 – сошник; 6 горизонтальная пластинка небной кости; 7 — небный отросток верхнечелюстной кости; 8 — передняя носовая ость.

1 — cartilágo sépti nási; 2 — sinus frontális; 3 lámina perpandiculáris óssis ethmoidális; 4 — sinus sphenoidális; 5 – vómer; 6 lámina horizontális óssis palátini; 7 — processus palátinus máxillae; 8 — spina nasális antárior.

Сзади и сверху этот хрящ соединяется с перпендикулярной пластинкой решетчатой кости, сзади и снизу — с сошником и передней носовой остью (рис. 410). Между нижним краем хряща перегородки носа и передним краем сошника расположен узкий *сошниково-носовой хрящ* (cartilágo vomeronasális). Хрящи носа соединены между собой и с прилежащими тканями соединительной тканью.

Полость носа

Полость носа (cávum nási) разделяется перегородкой носа на правую и левую половины. Сзади через *хоаны* (choánae) полость носа сообщается с носоглоткой. В каждой половине полости носа выделяют переднюю часть — *преддверие* и собственно полость носа, расположенную сзади. *Преддверие носа* (vestibulum nési) вверху ограничено небольшим возвышением — *порогом полости носа* (limen nási), образованным выступом верхнего края большого хряща крыла носа. На каждой боковой стенке полости носа имеются три вдающихся в полость носа возвышения — носовые раковины. Под *верхней, средней и нижней носовыми раковинами* (cóncha nasális supérior, cóncha nasális média, cóncha nasális inférior) располагаются продольные углубления: верхний, нижний и средний носовые ходы (рис. 411). *Верх-*

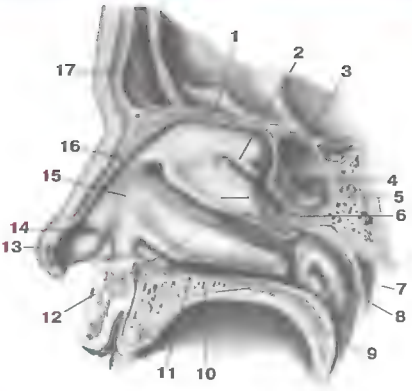

Носовые раковины и носовые ходы на латеральной стенке полости носа

1 — верхняя стенка полости носа; 2 — верхняя носовая раковина; 3 — клиновидная пазуха; 4 — верхний носовой ход; 5 — средняя носовая раковина; 6 — средний носовой ход; 7 — трубный валик; 8 — глоточное отверстие слуховой трубы; 9 — мягкое небо; 10 — твердое небо (нижняя стенка); 11 — нижний носовой ход; 12 — нижняя носовая раковина; 13 — преддверие полости носа; 14 — порог полости носа; 15 — преддверие среднего носового хода; 16 — валик носа; 17 — лобная пазуха.

1 — páries supérior cávum nási; 2 — cónche nasális supérior; 3 — sinus sphenoidális; 4 — meátus nási supérior; 5 — cónche nasális média; 6 — meátus nási médius; 7 — tórus tubárius; 8 — óstium pharyngeum túbae auditivae; 9 — palátum mólle; 10 — palátum ósseum; 11 — meátus nási inférior; 12 — cóncha nasális inférior; 13 — vestíbulum nási; 14 — límen nási; 15 — átrium meátus médii; 16 — ágger nási; 17 — sinus frontális.

ний носовой ход (meátus nási supérior) имеется лишь в задних отделах полости носа. Между перегородкой носа и медиальными поверхностями носовых раковин с каждой стороны расположен *общий носовой ход*, имеющий вид узкой вертикальной щели (рис. 412). В верхний носовой ход открываются клиновидная пазуха и задние ячейки решетчатой кости. *Средний носовой ход* (meátus nási médius) соединяется с лобной пазухой (через решетчатую воронку), с верхнечелюстной пазухой (через полулунную расщелину), а также с передними и средними ячейками решетчатой кости (рис. 413). Средний носовой ход через клиновидно-небное отверстие сообщается с крыловидно-небной ямкой. *Нижний носовой ход* (meátus nási inférior) через носослезный канал сообщается с глазницей.

У полости носа выделяют обонятельную и дыхательную области. *Обонятельная область* (régio olfactória) занимает верхние носовые раковины, верхнюю часть средних носовых раковин и верхнюю часть перегородки носа. Дыхательная область занимает остальные отделы стенок и перегородки полости носа. В эпителиальном покрове обонятельной области расположены нейросенсорные клетки, воспринимающие запах.

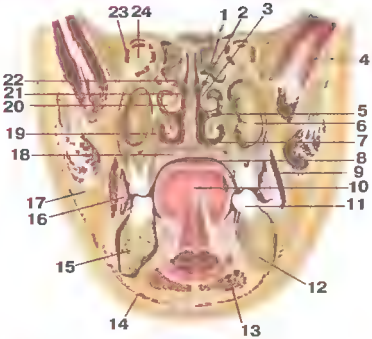

Носовые раковины и носовые ходы на фронтальном разрезе полости носа. Схема

1 — пазухи решетчатой кости; 2 — верхний носовой ход; 3 — средняя носовая раковина; 4 — височная мышца; 5 — средний носовой ход; 6 — верхнечелюстная пазуха; 7 — нижний носовой ход; 8 — собственно полость рта; 9 — щечная мышца; 10 — язык; 11 — зуб нижней челюсти; 12 — нижняя челюсть; 13 — мышцы шеи (подподъязычная группа); 14 — подкожная мышца шеи; 15 — нижняя челюсть; 16 — преддверие рта; 17 — жировое тело щеки; 18 — твердое нёбо; 19 — нижняя носовая раковина; 20 — средняя носовая раковина; 21 — перегородка носа; 22 — верхняя носовая раковина; 23 — латеральная прямая мышца глаза; 24 — глазное яблоко.

1 — cellúlae ethmoidáles; 2 — meátus násІ supérior; 3 — cóncha nasális média; 4 — m. temporális; 5 — meátus násІ médius; 6 — sinus maxillâris; 7 — meátus násІ inférior; 8 — cavitás óris propria; 9 — m. buccinátor; 10 — lingua; 11 — dens mandibulae; 12 — mandibula; 13 — mm. colli (suprahyoidei); 14 — platýsma; 15 — mandibula; 16 — vestíbulum óris; 17 — córpus adiposum buccae; 18 — palatum durum; 19 — cóncha nasális inférior; 20 — cóncha nasális média; 21 — sèptum násІ; 22 — cónche nasális supérior; 23 — m. rèctus laterâlis; 24 — búlbus óculi.

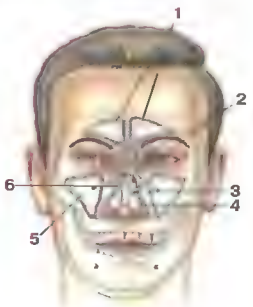

Положение придаточных пазух относительно полости носа. Вид спереди

1 — лобная пазуха; 2 — решетчатые ячейки; 3 — полость носа (общий носовой ход); 4 — нижняя носовая раковина; 5 — верхнечелюстная пазуха; 6 — средняя носовая раковина.

1 — sinus frontâlis; 2 — célluIae ethmoidáles; 3 — cávitas násІ (meátus násІ communis); 4 — cónche nasális inférior; 5 — sinus maxillâris; 6 — cóncha nasális média

В эпителии остальной части слизистой оболочки полости носа (дыхательная область) содержится большое количество бокаловидных клеток, выделяющих слизь, которая увлажняет вдыхаемый воздух. Воздух из полости носа через хоаны поступает в носовую, а затем в ротовую части глотки и далее в гортань. Строение глотки описано ранее.

Кровоснабжение стенок полости носа осуществляют клиновидно-небная артерия (из верхнечелюстной артерии), передняя и задняя решетчатые артерии (из глазной артерии). Венозная кровь оттекает в клиновидно-небную вену (приток крыловидного сплетения).

Лимфатические сосуды впадают в поднижнечелюстные и подбородочные лимфатические узлы.

В **иннервации** стенок полости носа участвуют в передней части — передний решетчатый нерв (из носо-ресничного нерва), в задней части — носо-небный нерв и задние носовые ветви (из верхнечелюстного нерва). Вегетативная иннервация — по волокнам околососудистых (симпатических) сплетений и из крылонебного узла (парасимпатическая).

ГОРТАНЬ

Гортань (lárynx) выполняет дыхательную и голосообразовательную функции. Гортань напоминает неправильной формы трубку, расширенную вверху и суженную внизу. Верхняя граница гортани находится на уровне нижнего края IV шейного позвонка, нижняя — у нижнего края VI шейного позвонка (рис. 414). Гортань располагается в передней области шеи. Вверху гортань прикреплена к подъязычной кости, внизу — продолжается в трахею. Спереди гортань прикрыта поверхностной и предтрахеальной пластинками шейной фасции и подподъязычными мышцами шеи. Спереди и с боков гортань охватывается правой и левой долями щитовидной железы (рис. 415). Позади гортани находится гортанная часть глотки. У гортани выделяют преддверие, межжелудочковый отдел и подголосовую полость (рис. 416). *Преддверие гортани* (vestibulum láringis) находится между *входом в гортань* (áditus láryngis) вверху и складками преддверия (ложными голосовыми складками) внизу. Между складками преддверия расположена *щель преддверия* (rima vestibuli). Передняя стенка преддверия образована надгортанником, сзади — черпаловидными хрящами. *Межжелудочковый отдел*, самый короткий, находится между складками преддверия вверху и голосовыми складками внизу. В толща боковой стенки гортани, между этими складками с каждой стороны имеется углубление — *желудочек гортани* (ventriculus láryngis). Правая и левая голосовые складки ограничивают *голосовую щель* (rima glóttidis). Ее длина у мужчин составляет 20-24 мм, у женщин — 16-19 мм. Бóльшую переднюю часть голосовой щели называют *межперепончатой частью* (pars intermembranácea), заднюю часть (между черпаловидными хрящами) — *межхрящевой частью* (pars intercartiláginea). *Подголосовая полость* (cávum infraglótticum), или нижний отдел гортани, находится между голосовыми складками вверху и входом в трахею внизу.

Основу гортани (скелет) образуют хрящи, парные и непарные (рис. 417 и 418). К непарным хрящам относят щитовидный, перстневидный хрящи и надгортанник. Парными хрящами являются черпаловидные, рожковидные, клиновидные и непостоянные зерновидные хрящи гортани.

Щитовидный хрящ (cartilágo thyroidea) — самый крупный хрящ гортани, состоит из двух четырехугольных пластинок, соединенных под углом в передней части гортани (рис. 419 и 420). У мужчин этот угол сильно выступает вперед, образуя *выступ гортани* (prominéntia láryngis), или «адамово яблоко». Правая и левая пластинки щитовидно-

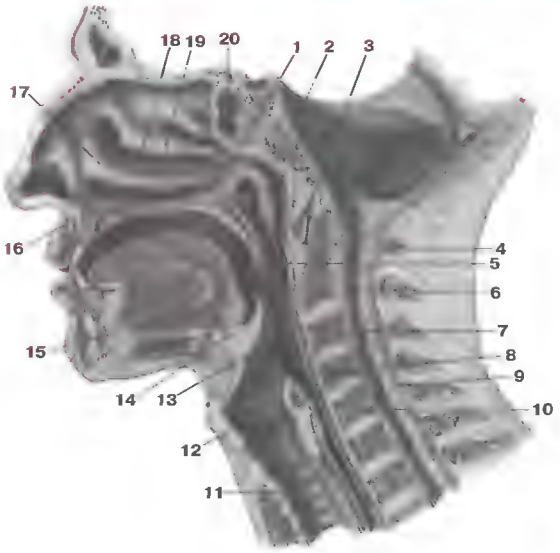

Взаимоотношения гортани с глоткой и шейным отделом позвоночного столба на сагиттальном разрезе головы

1 — хоана; 2 — носовая часть глотки; 3 — передняя дуга атланта; 4 — мягкое небо; 5 — зев; 6 — ротовая часть глотки; 7 — тело 4-го шейного позвонка; 8 — гортань; 9 — гортанная часть глотки; 10 — тело 6-го шейного позвонка; 11 — трахея; 12 — голосовая складка; 13 — надгортанник; 14 — подъязычно-надгортанная связка; 15 — корень языка; 16 — нижний носовой ход; 17 — нижняя носовая раковина; 18 — средний носовой ход; 19 — средняя носовая раковина; 20 — клиновидная пазуха.

1 — chóana; 2 — pars nasális pháryngis; 3 — árcus antérior (átlas); 4 — palátum mólle; 5 — fáuces; 6 — pars orális pháryngis; 7 — córpus vértebrae cervicális IV; 8 — lárynx; 9 — pars laríngea pháryngis; 10 — córpus vértebrae cervicális VI; 11 — trachéa; 12 — plica vocális; 13 — epiglóttis; 14 — lig. hyoepiglótticum; 15 — rádix linguae; 16 — meátus násІ inférior; 17 — cóncha nasális inférior; 18 — meátus násІ médius; 19 — cóncha nasális média; 20 — sinus sphenoidális.

Взаиморотношения гортани со щитовидной железой. Вид спереди

1 — подъязычная кость; 2 — щитовидный хрящ; 3 — перстнещитовидная связка; 4 — перстневидный хрящ; 5 — левая доля щитовидной железы; 6 — перешеек щитовидной железы; 7 — хрящи трахеи; 8 — правая доля щитовидной железы; 9 — перстнещитовидная мышца; 10 — верхняя щитовидная вырезка; 11 — щитоподъязычная мембрана.

1 — os hyoideum; 2 — cartilágo thyroidea; 3 — lig. cricothyroideus; 4 — cartilágo cricoideae; 5 — lóbus sinister glándulae thyroidea; 6 — isthmus glándulae thyroidea; 7 — cartilágines tracheáles; 8 — lóbus déxtra glándulae thyroidea; 9 — m. cricothyroideus; 10 — incisúra thyroidea supérior; 11 — membrána thyrohyoidea.

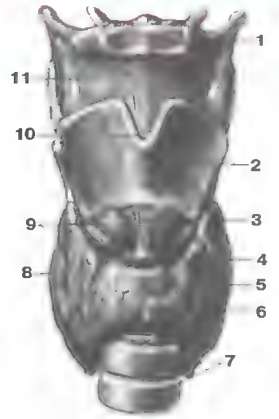

Отделы гортани на фронтальном ее разрезе

1 — преддверие гортани; 2 — надгортанный бугорок; 3 — желудочек гортани; 4 — подголосовая полость; 5 — хрящи трахеи; 6 — перстневидный хрящ; 7 — голосовая складка; 8 — складка преддверия; 9 — щитовидный хрящ; 10 — надгортанник.

1 — vestibulum láryngis; 2 — tubérculum epiglótticum; 3 — ventriculus láryngis; 4 — cávitas infraglóttica; 5 — cartilágines tracheáles; 6 — cartilágo cricoideae; 7 — plica vocális; 8 — plica vestibuláris; 9 — cartilágo thyroidea; 10 — epiglóttis.

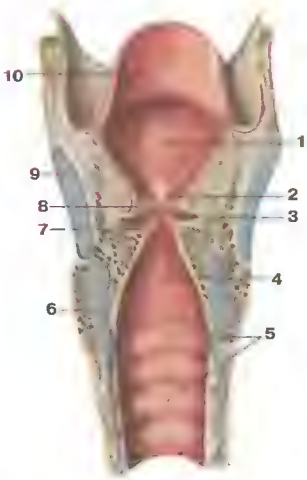

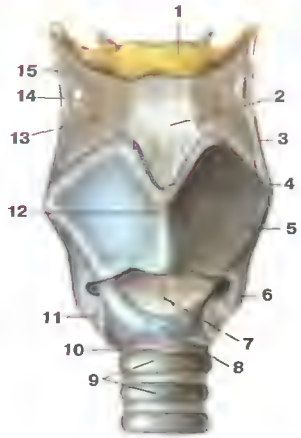

417 **Хрящи и связки гортани. Вид спереди**

1 — подъязычная кость; 2 — срединная подъязычно-щитовидная связка; 3 — верхний рог щитовидного хряща; 4 — *верхняя щитовидная вырезка*; 5 — левая пластинка щитовидного хряща; 6 — нижний рог щитовидного хряща; 7 — перстнещитовидная связка; 8 — перстневидный хрящ; 9 — хрящи трахеи; 10 — перстнетрахеальная связка; 11 — перстнещитовидный сустав; 12 — выступ гортани; 13 — подъязычно-щитовидная мембрана; 14 — латеральная подъязычно-щитовидная связка; 15 — зерновидный хрящ.

1 — os hyoideum; 2 — lig. thyrohyoideum mediánum; 3 — córnu supérior cartilágінis thyroidea; 4 — incisúra thyroídea supérior; 5 — lámina sinistra (cartilágo thyroídea); 6 — córnu inférius cartilágінis thyroídea; 7 — lig. cricothyroideum; 8 — *cartilágo cricoídeae*; 9 — cartilágines tracheáles; 10 — lig. cricotracheále; 11 — art. cricothyroídea; 12 — prominéntia laríngea; 13 — membrána thyrohyoídea; 14 — lig. thyrohyoideum laterále; 15 — cartilágo triticea.

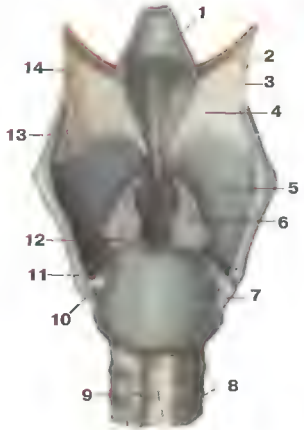

418 **Хрящи и связки гортани. Вид сзади**

1 — надгортанник; 2 — большой рог подъязычной кости; 3 — латеральная щитоподъязычная связка; 4 — *щитоподъязычная мембрана*; 5 — правая пластинка щитовидного хряща; 6 — черпаловидный хрящ; 7 — перстневидный хрящ; 8 — хрящи трахеи; 9 — перепончатая стенка трахеи; 10 — рожково-перстневидная связка; 11 — нижний рог щитовидного хряща; 12 — перстнечерпаловидный сустав; 13 — верхний рог щитовидного хряща; 14 — зерновидный хрящ.

1 — epiglóttis; 2 — córnu május óssis hyoídei; 3 — lig. thyrohyoideum laterále; 4 — membrána thyrohyoídea; 5 — lámina déxtra (cartilágo thyroídea); 6 — cartilágo arytenoídea; 7 — cartilágo cricoídea; 6 — cartilágines tracheáles; 9 — páries membranáceus trachéae; 10 — lig. ceratocricoideum; 11 — córnu inférius cartilágінis thyroídea; 12 — articulátio cricoarytenoídea; 13 - córnu supérior cartilágінis thyroídea; 14 — cartilágo triticea.

Щитовидный хрящ. Вид спереди

1 — верхняя щитовидная вырезка; 2 — верхний рог; 3 — левая пластинка; 4 — выступ гортани; 5 — нижний рог; 6 — нижняя *щитовидная вырезка*; 7 — *правая пластинка*; 8 — верхний щитовидный бугорок.

1 — incisúra thyroidea supérior; 2 — córnu supérius; 3 — lámina sinístra; 4 — prominéntia laryngea; 5 — córnu inférius; 6 — incisúra thyroidea inférior; 7 — lámina déxtra; 8 — tubérculum thyroideum supérius.

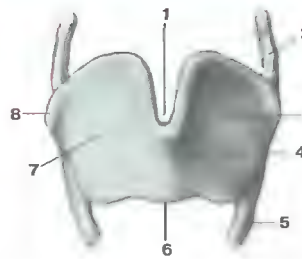

Щитовидный хрящ. Вид сбоку

1 — верхний рог; 2 — верхний щитовидный бугорок; 3 — косая линия; 4 — нижний щитовидный бугорок; 5 — нижний рог; 6 — левая пластинка; 7 — выступ гортани

1 — córnu supérius; 2 — tubérculum thyroideum supérius; 3 — linea obliqua; 4 — tubérculum thyroideum inférius; 5 — córnu inférius; 6 — lámina sinístra; 7 — prominéntia laryngea.

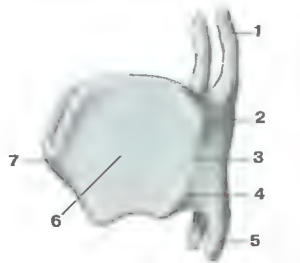

го хряща расходятся кзади и латерально, наподобие щита. На верхнем крае щитовидного хряща, над выступом гортани имеется глубокая *верхняя щитовидная вырезка* (incisúra thyroidea supérior). *Нижняя щитовидная вырезка* (incisúra thyroidea inférior) выражена слабо, она расположена на нижнем крае хряща. От заднего края пластинок с каждой стороны отходит более длинный *верхний рог* (córnu supérius) и короткий *нижний рог* (córnu inférius). На наружной поверхности обеих пластинок располагается *косая линия* (linea obliqua) щитовидного хряща — место прикрепления мышц.

Перстневидный хрящ (cartilágo cricoidea) по форме похож на перстень (рис. 421). У него имеется обращенная вперед *дуга перстневидного хряща* (árcus cartilâginis cricoideae) и назад — четырехугольная широкая *пластинка перстневидного хряща* (lámina cartilâginis cricoideae). На верхне-латеральном крае пластинки хряща с каждой стороны имеется суставная поверхность для сочленения с черпаловидным хрящом соответствующей стороны. На каждой боковой части пластинки перстневидного хряща находится суставная поверхность для соединения с нижним рогом щитовидного хряща (рис. 422).

Черпаловидный хрящ (cartilágo arytenoidea) внешне напоминает пирамиду с обращенным вниз *основанием* (básis cartilâginis arytenoideae). Вверх направлена верхушка хряща (ápex cartilâginis arytenoideae) (см. рис. 422, А и Б). Вперед от основания хряща отходит короткий *голосовой отросток* (procéssus vocâlis), латерально отхо-

Перстневидный и щитовидный хрящи. Вид сверху

1 — дуга перстневидного хряща; 2 — правая пластинка щитовидного хряща; 3 — пластинка перстневидного хряща; 4 — верхний рог; 5 — черпаловидная суставная поверхность; 6 — перстнещитовидный сустав; 7 — верхний щитовидный бугорок; 8 - верхняя щитовидная вырезка.

1 — árcus cartiláginis cricoideae; 2 — lámina déxtra cartiláginis thyroídea; 3 — lámina cartiláginis cricoídea; 4 — córnu supérius; 5 — fácies articuláris arytenoídea; 6 — articulátio cricothyroídea; 7 — tubérculum thyroideum supérius; 8 — incisúra thyroídea supérior.

дит *мышечный отросток* (procéssus musculáris). Черпаловидный хрящ имеет *переднелатеральную поверхность* (fácies anterolaterális) с небольшой *продолговатой ямкой* (fóssa oblongáta), а также *медиальную и заднюю поверхности* (fácies mediális et fácies postérior).

Надгортанник (epiglóttis) имеет листовидную форму, узкую нижнюю часть — *стебелек надгортанника* (petiólus epiglóttidis) и широкую, закругленную верхнюю часть (рис. 423, см. рис. 414, 416 и 418). Передняя поверхность надгортанника обращена к корню языка, задняя направлена в сторону преддверия гортани.

Рожковидный хрящ (cartiláqo corniculáta) располагается на верхушке черпаловидного хряща, образует *рожковидный бугорок* (tubérculum corniculátum) (см. рис. 422).

Клиновидный хрящ (cartiláqo cuneifórmis) располагается в толще черпало-надгортанной складки, формируя *клиновидный бугорок* (tubérculum cuneifórme).

Зерновидный хрящ (cartiláqo tritícea), или пшеничный, располагается в толще *латеральной* щито-*подъязычной* складки (см. рис. 418).

Хрящи гортани подвижны, что обеспечивается благодаря наличию двух парных суставов (см. рис. 417, 418 и 421). Перстне-щитовидный сустав (articulátio cricothyroídea), парный, образован соединением нижнего рога щитовидного хряща и суставной поверхностью на боковой стороне пластинки перстневидного хряща. В этом комбинированном суставе происходит движение вокруг фронтальной оси: щитовидный хрящ наклоняется вперед и возвращается в исходное положение. *Перстне-черпаловидный сустав* (articulátio cricoarytenoídea), парный, образован суставными поверхностями на основании черпаловидного хряща и на верхне-*латеральном* крае пластинки *перстневидного хряща*. При повороте черпаловидных хрящей вовнутрь их голосовые отростки сближаются (голосовая щель суживается), при повороте кнаружи голосовые отростки расходятся в стороны (голосовая щель расширяется).

Хрящи гортани соединяются также связками. *Щито-подъязычная мембрана* (membrána thyrohyoídea) соединяет гортань с подъязычной костью (см. рис. 417 и 418). У щито-подъязычной мембраны различают утолщенную а средней части *срединную щито-подъязычную связку* (lig. thyrohyoideum medianum) и также утолщенные пра-

Перстневидный и черпаловидные хрящи

А — вид спереди.
1 — холмик; 2 — черпаловидный хрящ; 3 — щитовидная суставная поверхность; 4 — голосовой отросток черпаловидного хряща; 5 — мышечный отросток; 6 — продолговатая ямка; 7 — треугольная ямка; 8 — рожковидный хрящ.
Б — вид сзади.
1 — черпаловидный хрящ; 2 — голосовой отросток; 3 — задняя перстнечерпаловидная связка; 4 — пластинка перстневидного хряща; 5 — щитовидная суставная поверхность; 6 — рожковидный хрящ.

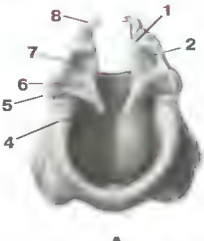

А

А — вид спереди.
1 — colliculus; 2 — cartilágo arytenoidea; 3 — fácies articulária thyroidea; 4 — procéssus vocális; 5 — procéssus musculáris; 6 — fóvea oblónga; 7 — fóvea triangulária; 8 — cartilágo corniculáta.
Б — вид сзади.
1 — cartilágo arytenoidea; 2 — procéssus vocális; 3 — lig. cricoarytenoideum postérior; 4 — lámina cartiláginis cricoideae; 5 — fácies articuláris thyroidea; 6 — cartilágo corniculáta

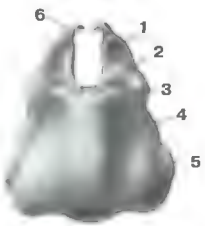

Б

Надгортанник. Вид сзади

1 — стебелек надгортанника; 2 — гортанная поверхность

1 petiolus epiglóttidis; 2 — fácies laryngea

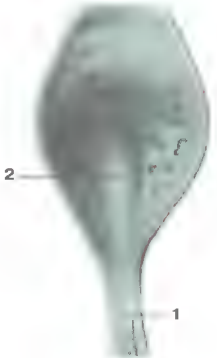

424 **Связки надгортанника и другие связки гортани. Вид с медиальной стороны. Срединный (сагиттальный) разраз гортани**

1 — тело подъязычной кости; 2 - подъязычно-надгортанная связка; 3 — надгортанник; 4 — большой рог подъязычной кости; 5 — зерновидный хрящ; 6 — латеральная щитоподъязычная связка; 7 — щитоподъязычная мембрана; 8 - верхний рог щитовидного хряща; 9 — черпаловидный хрящ; 10 — голосовой отросток черпаловидного хряща; 11 — задняя перстнечерпаловидная связка; 12 — перстневидный хрящ; 13 — перстнетрахеальная связка; 14 — щито-черпаловидная мышца; 15 — голосовая связка; 16 — связка преддверия; 17 — щитонадгортанная связка; 18 — срединная щитоподъязычная связка.

1 — os hyoideum (córpus); 2 — lig. hyoepiglótticum; 3 — epiglóttis; 4 — córnu május óssis hyoidei; 5 — cartilágo triticea; 6 — lig. thyrohyoideum laterále; 7 — membrána thyrohyoidea; 8 córnu supérius cartilágінis thyroidea; 9 – cartilágo arytenoidea; 10 — procéssus vocális; 11 — lig. cricoarytenoideus postérior; 12 cartilágo cricoidea; 13 — lig. cricotracheále; 14 m.thyroarytenoideus; 15 — lig. vocális; 16 lig. vestibuláre; 17 — lig. thyreoepiglótticum; 18 lig. thyrohyoideum mediánum.

вую и левую *латеральные щито-подъязычные связки* (ligg. thyrohyoideum laterále). Передняя поверхность надгортанника прикрепляется к подъязычной кости *подъязычно-надгортанниковой связкой* (lig. hyoepiglótticum), а к щитовидному хрящу — *щито-надгортанниковой связкой* (lig. thyroepiglótticum) (рис. 424). *Срединная перстне-щитовидная связка* (lig. cricothyroideum mediánum) начинается на верхнем крае дуги перстневидного хряща и прикрепляется к нижнему краю щитовидного хряща (см. рис. 417). *Перстне-трахеальная связка* (lig. cricotracheále) соединяет нижний край дуги перстневидного хряща с верхним краем 1-го хряща трахеи (см. рис. 417).

Мышцы гортани подразделяют на расширители голосовой щели, суживатели голосовой щели и мышцы, напрягающие голосовые связки. Все мышцы гортани (кроме поперечной черпаловидной) парные.

Расширяет голосовую щель одна мышца — **задняя перстне-черпаловидная мышца** (m. crycoarytenoideus postèrior). Эта мышца начинается на задней поверхности пластинки перстневидного хряща, идвт вверх и латерально и прикрепляется к мышечному отростку черпаловидного хряща (рис. 425). Эта мышца при сокращении тянет голосовой отросток назад, поворачивает черпаловидный хрящ кнаружи, расширяет голосовую щель.

Суживают голосовую щель латеральная перстне-черпаловидная, щито-черпаловидная, поперечная и косые черпаловидные мышцы (рис. 426, см. рис. 425). **Лате-**

Задняя перстнечерпаловидная мышца, поперечная и косые черпаловидные мышцы. Вид сзади

1 межчерпаловидная вырезка; 2 — черпалонадгортанная мышца; 3 — косая черпаловидная мышца; 4 — поперечная черпаловидная мышца; 5 — задняя перстнечерпаловидная мышца; 6 — перстнетрахеальная связка; 7 — пластинка перстневидного хряща; 8 — надгортанник.

1 — incisúra interarytenoidea; 2 — m. aryepiglóticus; 3 — m. arytenoideus obliquus; 4 — m. arytenoideus transvérsus; 5 — m. cricoarytenoideus postérior; 6 — lig. cricotracheále; 7 — lámina cartiláginis cricoideae; 8 — epiglóttis.

Латеральная перстнечерпаловидная и другие мышцы гортани. Вид сбоку. Правая пластинка щитовидного хряща удалена

1 — щитонадгортанная мышца; 2 — щиточерпаловидная мышца; 3 — правая пластинка щитовидного хряща (удалена); 4 — латеральная перстнечерпаловидная мышца; 5 — срединная перстнещитовидная связка; 6 — дуга перстневидного хряща; 7 — пластинка перстневидного хряща; 8 — задняя перстнечерпаловидная мышца; 9 — мышечный отросток черпаловидного хряща; 10 — верхний рог щитовидного хряща; 11 — черпалонадгортанная мышца; 12 — надгортанник.

1 — m.thyroepiglóticus; 2 — m.thyroarytenoideus; 3 — lámina déxtra cartiláginis thyroidea (удалена); 4 — m. cricoarytenoideus laterális; 5 - lig. cricothyroideum mediánum; 6 — árcus cartiláginis cricoidea; 7 — lámina cartiláginis cricoideae; 8 m. cricoarytenoideus postérior; 9 — procéssus musculáris; 10 — córnu supérius cartiláginis thyroidea; 11 — m. aryepiglóticus; 12 — epiglóttis.

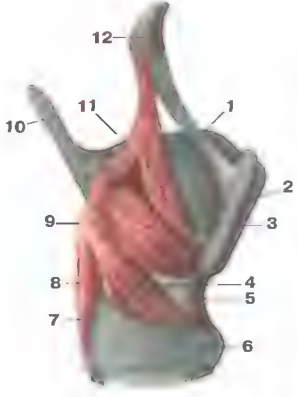

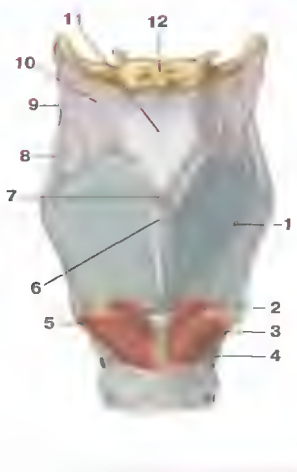

Перстнещитовидная мышца и щитоподъязычная мембрана. Вид спереди

1 — левая пластинка щитовидного хряща; 2 — перстнещитовидная мышца (прямая часть); 3 — перстнещитовидная мышца (косая часть); 4 — перстневидный хрящ; 5 — срединная перстнещитовидная связка; 6 — выступ гортани; 7 — верхняя щитовидная вырезка; 8 — верхний рог; 9 — латеральная щитоподъязычная связка; 10 — щитоподъязычная мембрана; 11 — срединная щитоподъязычная связка; 12 — подъязычная кость.

1 — lámina sinístra cartiláginis thyroídeae; **2** — m. cricothyroídeus (pars récta); **3** — m. cricothyroídeus (pars obliqua); **4** — cartiláqo cricoídea; **5** — lig. cricothyroídeum mediánum; **6** — prominéntia laryngea; **7** — incisúra thyroídea supérior; **8** — cornu supérius; **9** — lig. thyrohyoídeum laterále; **10** — membrána thyrohyoídea; **11** — lig. thyrohyoídeum mediánum; **12** — os hyoídeum.

ральная перстне-черпаловидная мышца (m. crycoarytenoideus laterális) начинается на латеральной части дуги перстневидного хряща, идет вверх и кзади, прикрепляется к мышечному отростку черпаловидного хряща. При сокращении этой мышцы мышечный отросток черпаловидного хряща смещается вперед, голосовой отросток движется вовнутрь, голосовая щель суживается.

Щито-черпаловидная мышца (m. thyroarytenoideus) начинается на внутренней поверхности пластинки щитовидного хряща, идет кзади и прикрепляется к мышечному отростку черпаловидного хряща. Мышца тянет мышечный отросток вперед, голосовые отростки при этом сближаются, голосовая щель суживается. **Поперечная черпаловидная мышца** (m. arytenoideus transvérsus), расположенная на задней поверхности обоих черпаловидных хрящей, сближает черпаловидные хрящи, суживая заднюю часть голосовой щели. **Косая черпаловидная мышца** (m. arytenoideus obliquus) идет от задней поверхности мышечного отростка одного черпаловидного хряща вверх и медиально к латеральному краю другого черпаловидного хряща (см. рис. 425). Мышечные пучки правой и левой косых черпаловидных мышц перекрещиваются позади поперечной черпаловидной мышцы, при сокращении сближают черпаловидные хрящи. Пучки косых черпаловидных мышц продолжаются в толщу черпало-надгортанных складок и прикрепляются к латеральным краям надгортанника (**черпало-надгортанная мышца,** m. aryepiglótticus). Черпало-надгортанные мышцы наклоняют надгортанник кзади, закрывая вход в гортань (при акте глотания).

Напрягают (натягивают) голосовые связки перстне-щитовидная и голосовая мышцы. **Перстне-щитовидная мышца** (m. cricothyroideus), состоящая из прямой и косой частей, начинается на передней поверхности дуги перстневидного хряща (рис. 427). *Прямая часть* (pars récta) прикрепляется к нижнему краю щитовидного хряща, *косая часть* (pars obliqua) — к нижнему рогу щитовидного хряща. Эта мышца (при двухсто-

Фиброзно-эластическая мембрана гортани. Вид сбоку. Прямая пластинка щитовидного хряща удалена

1 — подъязычно-надгортанная связка; 2 — четырехугольная мембрана; 3 — щитовидный хрящ; 4 — связка преддверия; 5 — голосовая связка; 6 — эластический конус; 7 — перстневидный хрящ; 8 — перстнетрахеальная связка; 9 — пластинка перстневидного хряща; 10 — перстнещитовидный сустав; 11 — черпаловидный хрящ; 12 — верхний рог щитовидного хряща; 13 — латеральная щитоподъязычная связка; 14 — щитоподъязычная мембрана; 15 — надгортанник; 16 — тело подъязычной кости.

1 — lig. hyoepiglóticum; 2 — membrána quadranguláris; 3 — cartilágo thyroidea; 4 lig. vestibuláre; 5 — lig. vocále; 6 — cónus elásticus; 7 — cartilágo cricoidea; 8 — lig. cricotracheále; 9 — lámina cartiláginis cricoideae; 10 — articulátio cricoarytenoidea; 11 — cartilágo arytenoidea; 12 — córnu supérius cartiláginis thyroideae; 13 — lig. thyrohyoideum laterále; 14 — membrána thyrohyoidea; 15 — epiglóttis; 16 — córpus óssis hyoidei.

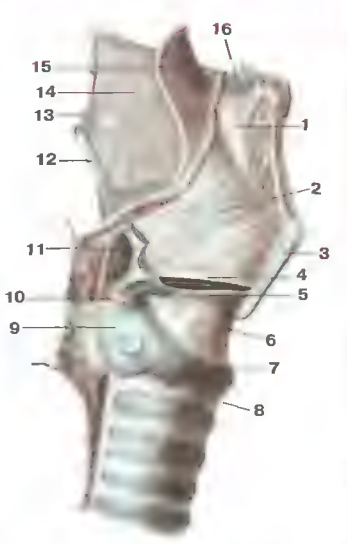

роннем сокращении) наклоняет вперед щитовидный хрящ. При этом расстояние между щитовидным хрящом и голосовыми отростками черпаловидных хрящей увеличивается, голосовые связки натягиваются (напрягаются). **Голосовая мышца** (m. vocális), или внутренняя, медиальная щито-черпаловидная мышца, начинается на латеральной поверхности голосового отростка чарпаловидного хряща и прикрепляется к внутренней поверхности угла щитовидного хряща (см. рис. 424). Часть волокон этой мышцы вплетается в голосовую связку. Мышца может сокращаться полностью или отдельными частями, напрягая голосовую связку целиком или отдвльные ее части.

Слизистая оболочка гортани выстлана многорядным реснитчатым эпителием. Голосовые связки покрыты плоским многослойным эпителием. *Подслизистая основа* содержит значительное количество фиброзных и эластических волокон и образует **фиброзно-эластическую мембрану гортани** (membrána fibroelástica láryngis). У фиброзно-эластической мембраны различают две части: четырехугольную мембрану и эластический конус (рис. 428). *Четырехугольная мембрана* (membrána quadranguláris) находится на уровне преддверия гортани, ее верхний край с каждой стороны достигает черпало-надгортанных складок. Нижний край этой мембраны образует с каждой стороны *связку преддверия гортани* (lig. vestibuláre), расположенную в толще одноименных складок. *Эластический конус* (cónus elásticus) соответствует расположению подголосовой полости. Верхний свободный край эластического конуса натянут между углом щитовидного хряща спереди и голосовыми отростками черпаловидных хрящей сзади, образуя *голосовые связки* (lig. vocále) (рис. 429, см. рис. 428).

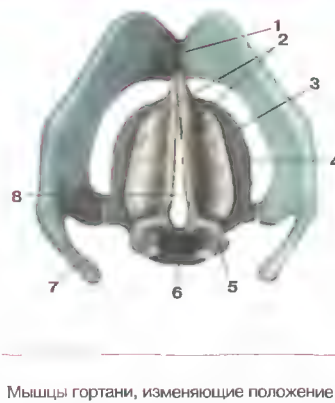

4.9 **Эластический конус гортани. Вид сверху**

1 — внутренний угол щитовидного хряща; 2 — голосовые связки; 3 — эластический конус; 4 — дуга перстневидного хряща; 5 — черпаловидный хрящ; 6 — пластинка перстневидного хряща; 7 — верхний рог щитовидного хряща; 8 — голосовая щель.

1 — ángulus intérnus cartilágінis thyroideae; 2 — ligg. vocália; 3 — cónus elásticus; 4 — árcus cartilágінis cricoideae; 5 cartilágo arytenoidea; *6 — lámina cartilágінis cricoideae;* 7 — córnu supérius cartilágінis thyroidea; 8 — rima glóttidis.

Мышцы гортани, изменяющие положение ее хрящей, расширяющие или суживающие голосовую щель, натягивающие или расслабляющие голосовые связки, способствуют образованию звука (голоса) различной силы и высоты (рис. 430).

Кровоснабжение гортани осуществляют верхняя гортанная артерия (из верхней щитовидной артерии) и нижняя гортанная артерия (из нижней щитовидной артерии). Венозная кровь оттекает в верхнюю и нижнюю гортанные вены (притоки внутренней яремной вены).

Лимфатические сосуды впадают в глубокие лимфатические узлы шеи (внутренние яремные, предгортанные).

Иннервация гортани: *верхний и нижний гортанные нервы* (*из блуждающего* нерва), гортанно-глоточные ветви (из симпатического ствола).

ТРАХЕЯ

Трахея (trahéa) — полый, трубчатый орган, служащий для прохождения воздуха в легкие и из легких. Начинается трахея на уровне нижнего края VI-го шейного позвонка, где она соединяется с гортанью, и заканчивается на уровне верхнего края V-го грудного позвонка (рис. 431 и 432). У трахеи различают ее шейную и грудную части. Впереди от шейной части трахеи (в верхних ее отделах) расположена нижняя часть щитовидной железы, предтрахеальная пластинка шейной фасции, грудиноподъязычные и грудино-щитовидные мышцы шеи. Сзади к трахее прилежит пищевод. По бокам располагаются общая сонная артерия, внутренняя яремная вена и блуждающий нерв. В грудной полости кпереди от трахеи находится дуга аорты, плечеголовной ствол, плечеголовная вена, начальная часть левой общей сонной артерии и тимус. Позади трахеи находится пищевод, по бокам — правая и левая медиастинальная плевра. Длина трахеи у взрослого человека равна 8,5-15 см. На уровне V грудного позвонка трахея разделяется на правый и левый **главные бронхи** (brónchii principáles). В просвет в области разделения (бифуркации) трахеи вдается ее выступ — *киль трахеи* (carina trochéae) (рис. 433).

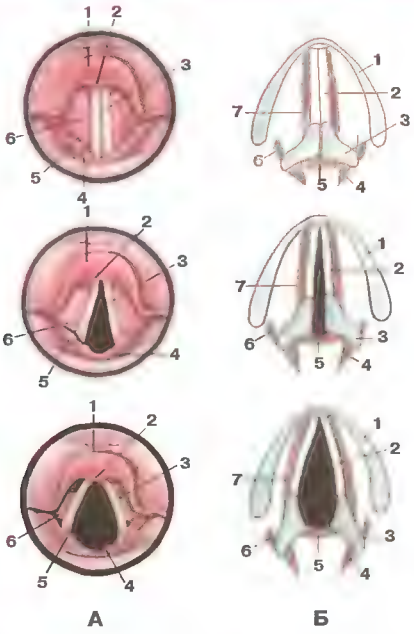

Положение голосовых связок гортани при различных ве функциональных состояниях. Схема. Вид сверху

А — ларингоскопическая картина.
1 — надгортанник; 2 — надгортанный бугорок; 3 — голосовая складка; 4 — рожковидный бугорок; 5 — клиновидный бугорок; 6 — складка преддверия.
Б — взаиморасположение голосовых складок (связок), голосовой щели и черпаловидных хрящей.
1 — правая пластинка щитовидного хряща; 2 — голосовая связка; 3 — *черпаловидный хрящ;* 4 — задняя перстнечерпаловидная мышца; 5 — поперечная черпаловидная мышца; 6 — латеральная перстнечерпаловидная мышца; 7 — щиточерпаловидная мышца.

А — ларингоскопическая картина.
1 — epiglóttis; 2 — tubérculum epiglótticum; 3 — plica vocális; 4 — tubérculum corniculátum; 5 — tubérculum cuneifórme; 6 — plica vestibulária.
Б — взаиморасположение голосовых складок (связок), голосовой щели и черпаловидных хрящей.
1 — lámina déxtra cartiláginis thyroideae; 2 — lig. vocális; 3 — cartiláqo arytenoidea; 4 — m. cricoarytenoideus postérior; 5 — m. arytenoideus transvérsus; 6 — m. cricoarytenoideus laterális; 7 — m. thyroarytenoideus.

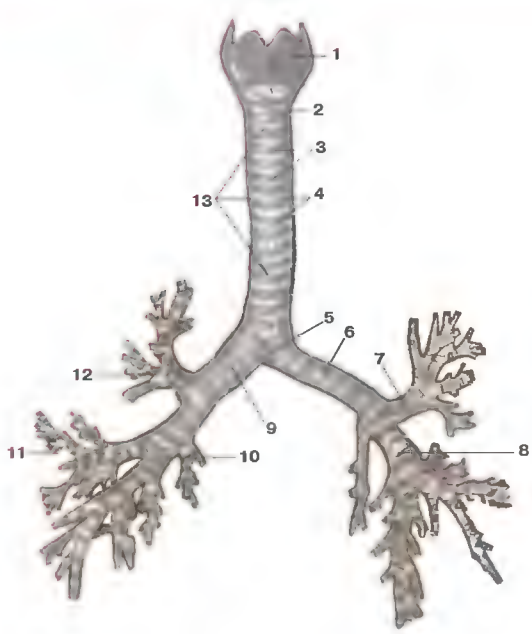

Трахея и главные бронхи. Вид спереди

1 — гортань; 2 — перстнетрахеальная связка; 3 — хрящи трахеи; 4 — кольцевые связки (трахеальные); 5 — бифуркация трахеи; 6 — левый главный бронх; 7 — левый верхний долевой бронх; 8 — левый нижний долевой бронх; 9 — правый главный бронх; 10 — правый нижний долевой бронх; 11 — правый средний долевой бронх; 12 — правый верхний долевой бронх; 13 — трахея.

1 — lárynx; 2 — lig. cricotracheále; 3 — cartilágines tracheáles; 4 — ligg. anulária (tracheália); 5 — bifurcátio trachéae; 6 — brónchus principális sinister; 7 — brónchus lobáris supérior sinister; 8 — brónchus lobáris inférior sinister; 9 — brónchus principális déxter; 10 — brónchus lobáris inférior déxter; 11 — brónchus lobáris médius déxter; 12 — brónchus lobáris supérior déxter; 13 — trachéa.

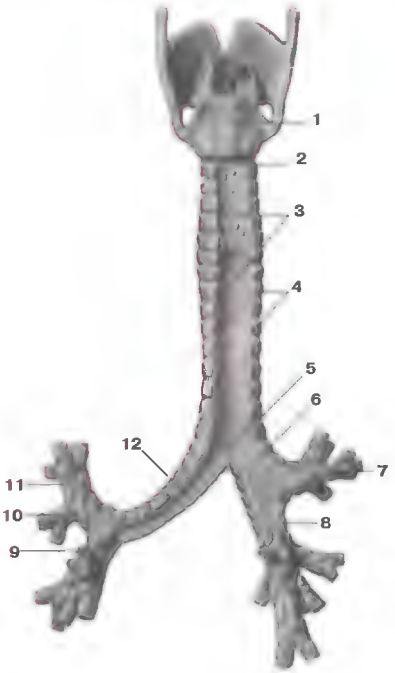

Трахея и главные бронхи. Вид сзади

1 — гортань; 2 — перстнетрахеальная связка; 3 — перепончатая часть стенки трахеи; 4 — хрящи трахеи; 5 — бифуркация трахеи; 6 — правый главный бронх; 7 — правый верхний долевой бронх; 8 — правый нижний долевой бронх; 9 — левый нижний долевой бронх; 10 — язычковый бронх; 11 — левый верхний долевой бронх; 12 — левый главный бронх.

1 — lárynx; 2 — lig. cricotracheále; 3 — páries membranáceus; 4 — cartilágines tracheáles; 5 — bifurcátio trachéae; 6 — brónchus principális déxter; 7 — brónchus lobáris supérior déxter; 8 — brónchus lobáris inférior déxter; 9 — brónchus lobáris inférior sinister; 10 — brónchus linguláris; 11 — brónchus lobáris supérior sinister; 12 — brónchus principális sinister.

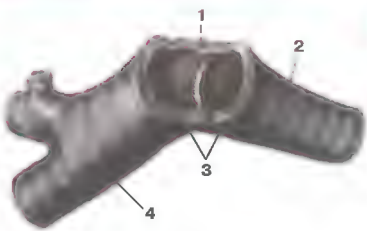

Киль трахеи. Вид сверху. Трахея отрезана на уровне ее бифуркации

t — киль трахеи; 2 — левый главный бронх; 3 - трахея (отрезана); 4 — правый главный бронх.

t — carina trachéae; 2 - brónchus principális sinister; 3 – trachéa (отрезана); 4 – brónchus principális déxter

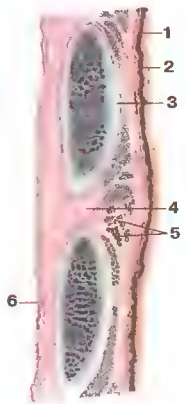

Строение стенки трахеи. Продольный разрез

t — эпителиальный покров слизистой оболочки; 2 — собственная пластинка слизистой оболочки; 3 — хрящ трахеи; 4 — кольцевая связка; 5 — железы трахеи; 6 — адвентиция.

t — epithélium; 2 — lámina própria mucósae; 3 — cartilágo tracheális; 4 — lig. annulária; 5 — gll.tracheáles; 6 — túnica adventítia.

Стенка трахеи состоит из *слизистой оболочки*, покрытой многорядным цилиндрическим эпителием, *подслизистой основы*, *волокнисто-хрящевой* и *адвентициальной оболочек* (рис. 434). Волокнисто-хрящевая оболочка образована 16-20 гиалиновыми **хрящами трахеи** (cartilágines tracheáles) и соединяющими их *кольцевыми связками* (ligg. annulária). Каждый хрящ имеет вид дуги, занимающей 2/3 окружности трахеи и незамкнутой сзади (рис. 435). Кольцевые связки вплетаются в надхрящницу, покрывающую хрящи трахеи. Задняя *перепончатая стенка* (páries membranáceus) трахеи образована плотной волокнистой соединительной тканью и пучками миоцитов. Снаружи трахея покрыта адвентициальной оболочкой.

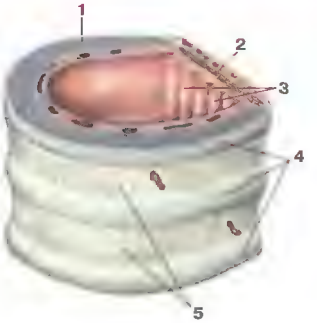

Фрагмент (участок) трахеи. Вид сбоку и сверху

1 — фиброзно-хрящевая оболочка; 2 — перепончатая стенка; 3 — продольные складки; 4 — хрящи трахеи; 5 — кольцевые связки.

1 — túnica fibrocartilágnea; 2 — péries membranáceus; 3 — plica longitudinális; 4 — cartilágines tracheális; 5 — ligg. annulária.

ГЛАВНЫЕ БРОНХИ

Главные бронхи (brónchi principáles), правый и левый, отходят от бифуркации трахеи на уровне верхнего края 5-го грудного позвонка и направляются к воротам правого и левого легких, где они делятся на долевые бронхи (см. рис. 408, 431 и 432). Над левым главным бронхом располагается дуга аорты, над правым — непарная вена. Правый главный бронх расположен более вертикально, имеет меньшую длину и больший диаметр, чем левый главный бронх. У правого главного бронха имеется 6-8 хрящей, у левого — 9-12 хрящей. Стенки главных бронхов имеют такое же строение, как и стенки трахеи.

Кровоснабжение трахеи и главных бронхов обеспечивают ветви нижней щитовидной, внутренней грудной артерии, грудной части аорты. Венозная кровь оттекает в плечеголовные вены

Лимфатические сосуды впадают в глубокие шейные латеральные (внутренние яремные) лимфатические узлы, пред- и паратрахеальные, верхние и нижние трахеобронхиальные лимфатические узлы.

Иннервация трахеи и главных бронхов осуществляется ветвями блуждающих нервов и симпатического ствола.

ЛЕГКИЕ

Легкие (púlmo), правое и левое, располагаются каждое в своей половине грудной полости. Между легкими находятся органы, образующие средостение. Спереди, сзади и сбоку каждое легкое соприкасается с внутренней поверхностью грудной полости. По форме легкое напоминает конус с уплощенной одной стороной и закругленной верхушкой (рис. 436). Легкое имеет три поверхности. *Диафрагмальная поверхность* (fácies diaphragmática) вогнутая, обращена к диафрагме. *Реберная поверх-*

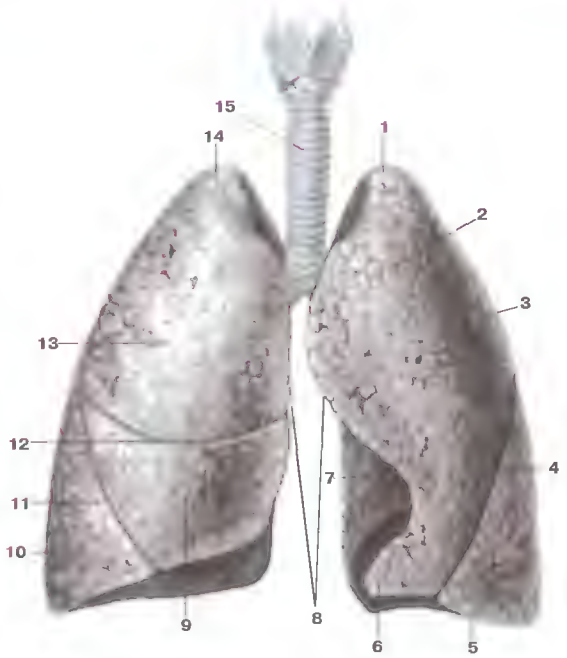

Легкие, правое и левое. Вид спереди

1 — верхушка левого легкого; 2 - верхняя доля; 3 реберная поверхность; 4 — косая щель; 5 — нижний край; 6 — язычок левого легкого; 7 — сердечное вдавление; 8 передние края; 9 — средняя доля (правого легкого); 10 — нижняя доля; 11 — косая щель; 12 — горизонтальная щель (правого легкого); 13 — верхняя доля; 14 — верхушка правого легкого; 15 — трахея.

1 — ápex pulmónis sinístri; 2 — lóbus supérior; 3 — fácies costális; 4 — fissúra oblíqua; 5 — márgo inférior; 6 — lingula pulmónis sinístri; 7 — impréssio cardíaca; 8 — márgo anterióres; 9 - lóbus médius (pulmónis déxtri); 10 — lóbus inférior; 11 — fissúra oblíqua; 12 — fissúra horizontális (pulmónis déxtri); 13 — lóbus supérior; 14 — ápex pulmónis déxtri; 15 — trachéa.

ность (fácies costális) выпуклая, прилежит к внутренней поверхности грудной стенки. *Медиальная поверхность* (fácies mediális) прилежит к средостению. Каждое легкое имеет *верхушку* (ápex pulmónis) и *основание* (básis pulmónis), обращенные к диафрагме. У легкого различают *передний край* (márgo antérior), который отделяет реберную поверхность от медиальной поверхности. *Нижний край* (márgo inférior) отделяет реберную и медиальную поверхности от диафрагмальной. На переднем крае левого легкого располагается углубление — *сердечное вдавление* (impréssio cardiáca), ограниченное снизу *язычком легкого* (lingula pulmónis).

Каждое легкое с помощью глубоких щелей подразделяется на доли (lobi). У правого легкого три доли (верхняя, средняя и нижняя), у левого — две (верхняя и нижняя). *Косая щель* (fissúra obliqua) имеется у обоих легких. Эта щель начинается на заднем крае легкого, на 6-7 см ниже его верхушки, идет вперед и вниз к переднему краю органа в нижней его части (см. рис. 436). Далее косая щель переходит на медиальную поверхность легкого и направляется к его воротам. Косая щель у обоих легких отделяет нижнюю долю. Правое легкое имеет также *горизонтальную щель* (fissúra horizontális), которая начинается на его реберной поверхности примерно на середине косой щели. Далее горизонтальная щель идет поперечно к переднему краю, затем поворачивает к воротам правого легкого (на медиальной его поверхности). Горизонтальная щель отделяет у правого легкого среднюю долю от верхней доли. Средняя доля правого легкого видна только спереди и с медиальной стороны.

Медиальная поверхность каждого легкого имеет углубление — *ворота легкого* (hilum pulmónis), через которые проходят сосуды, нервы и главный бронх, образующие *корень легкого* (rádix pulmónis). В воротах правого легкого в направлении сверху вниз располагаются главный бронх, ниже — легочная артерия, под которой лежат две легочные вены (рис. 437). В воротах левого легкого вверху находится легочная артерия, под ней — главный бронх, еще ниже — две легочные вены (рис. 438). Ворота у правого легкого несколько короче и шире, чем у левого легкого. В области ворот правый главный бронх делится на три долевых бронха (рис. 439). Долевые бронхи дают начало более мелким сегментарным (третичным) бронхам.

Правый верхний долевой бронх (brónchus lobáris supérior déxter) делится на верхушечный, задний и передний сегментарные бронхи. *Правый средний долевой бронх* (brónchus lobáris médius déxter) делится на латеральный и медиальный сегментарные бронхи. *Правый нижний долевой бронх* (brónchus lobáris inférior déxter) делится на верхний, медиальный (сердечный) базальный, передний базальный, латеральный базальный и задний базальный сегментарные бронхи. *Левый верхний долевой бронх* (brónchus lobáris supérior sinister) делится на верхушечный, задний, передний, верхний язычковый и нижний язычковый сегментарные бронхи. *Левый нижний долевой бронх* (brónchus lobáris inférior sinister) делится на верхний, медиальный (сердечный) базальный, передний базальный, латеральный базальный и задний базальный сегментарные бронхи.

Сегментарный бронх входит в сегмент, который представляет собой участок легкого, основанием обращенный к поверхности органа, а верхушкой — к воротам легкого. В соответствии и ветвлением долевых бронхов на сегментарные бронхи в каждом легком выделяют по 10 сегментов (рис. 440 и 441). Сегментарный бронх делится на ветви, которых насчитывается примерно 9-10 порядков (рис. 442). Состоит легочный сегмент из легочных долек.

Бронх диаметром около 1 мм, еще содержащий в своих стенках хрящ, входит в дольку легкого под названием *долькового бронха* (brónchus lobuláris). Внутри легочной дольки этот бронх делится на *18-20 концевых бронхиол* (bronchióli termináles), которых в обоих легких около 20 000. Стенки концевых бронхиол хрящей не содержат. Каждая концевая бронхиола делится дихотомически на *дыхательные бронхиолы* (bronchióli respiratórii), которые на своих стенках имеют легочные альве-

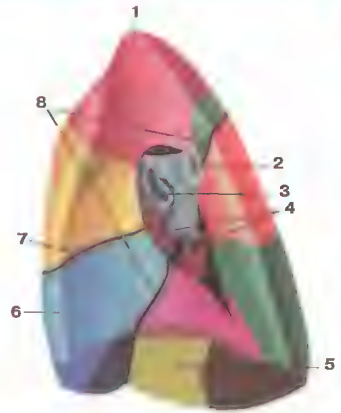

4.17 **Правое легкое, медиальная поверхность**

1 — верхушка легкого; 2 — правый главный бронх; 3 — правая легочная артерия; 4 — правые легочные вены; 5 — диафрагмальная поверхность; 6 — передний край; 7 — горизонтальная щель; 8 — косая щель.

1 — ápex pulmónis; 2 — *brónchus principális déxter*; 3 — a. pulmonális déxtra; 4 — vv. pulmonáles déxtrae; 5 — fácies diaphragmática; 6 — márgo antérior; 7 — fissúra horizontális; 8 — fissúra oblíqua.

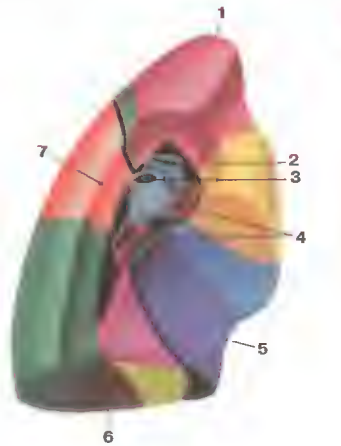

Левое легкое, медиальная поверхность

1 — верхушка легкого; 2 — левая легочная артерия; 3 — левый главный бронх; 4 — левые легочные вены; 5 — сердечная вырезка (левого легкого); 6 — диафрагмальная поверхность; 7 — медиальная поверхность.

1 — *ápex* pulmónis; 2 — a. pulmonális sinístra; 3 — brónchus principális sinister; 4 — vv. pulmonáles sinístrae; 5 — incisúra cardíaca pulmónis sinístri; 6 — fácies diaphragmática; 7 — fácies mediális.

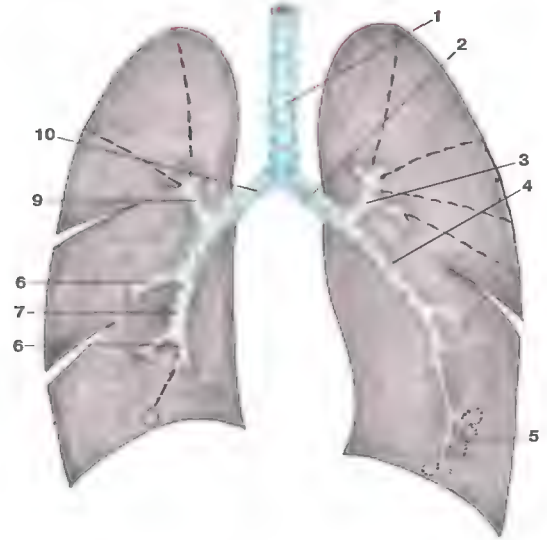

Ветвление бронхов в легких

1 — трахея; 2 — левый главный бронх; 3 — левый верхний долевой бронх; 4 — левый нижний долевой бронх; 5 — латеральный базальный сегментарный бронх; 6 — передний базальный сегментарный бронх; 7 — правый нижний долевой бронх; 8 — правый средний долевой бронх; 9 — правый верхний долевой бронх; 10 — правый главный бронх.

1 — trachéa; 2 — brónchus principális sinister; 3 — brónchus lobáris supérior sinister; 4 — brónchus lobáris inférior sinister; 5 — brónchus segmentális basális lateralis; 6 — brónchus segmentális basális antérior; 7 — brónchus lobáris inférior déxter; 8 — brónchus lobáris médius déxter; 9 — *brónchus* lobáris supérior déxter; 10 — brónchus principális déxter.

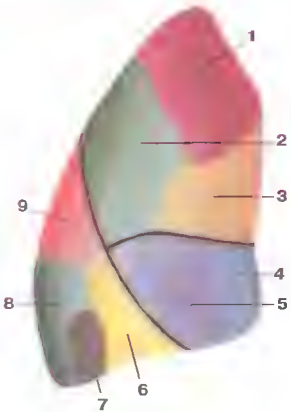

440 **Бронхолегочные сегменты правого легкого**

1 — верхушечный сегмент (верхняя доля) (C1); 2 — задний сегмент (C2); 3 — передний сегмент (C3); 4 — медиальный сегмент (C5); 5 — латеральный сегмент (C4); 6 — передний базальный сегмент (C8); 7 — латеральный базальный сегмент (C9); 8 — задний базальный сегмент (C10); 9 — верхушечный (верхний) сегмент (нижняя доля) (C6).

1 — seg. apicále (lóbus supérior) (SI); 2 — seg. postérius (SII); 3 — seg. antérius (SIII); 4 — seg. mediále (SV); 5 — seg. laterále (SIV); 6 — seg. basále antérius (SVIII); 7 — seg. basále laterále (SIX); 8 — seg. basále postérius (SX); 9 — seg. apicále (supérius), (lóbus inférior) (SVI).

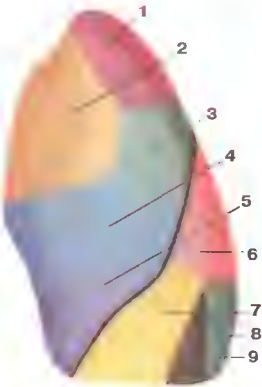

441 **Бронхолегочные сегменты левого легкого**

1 — верхушечный сегмент (верхняя доля) (C1); 2 — передний сегмент (C3); 3 — задний сегмент (C2); 4 — верхний язычковый сегмент (C4); 5 — нижний язычковый сегмент (C5); 6 — верхушечный (верхний) сегмент (нижняя доля) (C6); 7 — передний базальный сегмент (C6); 8 — латеральный базальный сегмент (C9); 9 — задний базальный сегмент (C10).

1 — seg. apicále (lóbus supérior) (SI); 2 seg. antérius (SIII); 3 — seg. postérius (SII); 4 — seg. linguláre supérius (SIV); 5 — seg. linguláre inférius (SV); 6 — seg. apicále (supérius), (lóbus inférior) (SVI); 7 — seg. basále antérius (SVIII); 8 — seg. basále laterále (SIX); 9 — seg. basále postérius (SX).

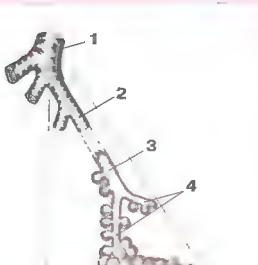

Схема ветвления долькового бронха в легком

1 — дольковый бронх; 2 — концевая бронхиола; 3 — дыхательная бронхиола; 4 — альвеолярные ходы; 5 — альвеолы легкого; 6 — альвеолярный мешочек.

1 — brónchus lobulàris; 2 — bronchiólus terminàlis; 3 — bronchiólus respiratórius; 4 — dúctuli alveoláres; 5 — alveóli pulmónis; 6 — sáccus alveoláris.

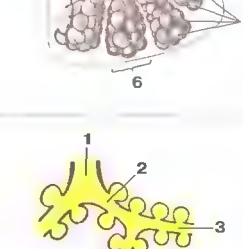

443 **Схема ветвления концевой бронхиолы и образование альвеолярных ходов**

1 — концевая бронхиола; 2 — дыхательная бронхиола первого порядка; 3 — дыхательная бронхиола второго порядка, 4 дыхательная бронхиола третьего порядка; 5 — альвеолярные ходы; 6 — альвеолярные мешочки; 7 — альвеолы легкого.

1 - bronchiólus terminàlis; 2 - bronchiólus respiratórius (I); 3 — bronchiólus respiratórius (II); 4 — bronchiólus respiratórius (III); 5 — dúctuli alveoláres; 6 — sácculi alveoláres; 7 — alveóli pulmónis.

олы (*рис.* 443 и 444). *От каждой дыхательной бронхиолы отходят альвеолярные ходы* (dúctuli alveoláres), имеющие на своих стенках альвеолы и заканчивающиеся *альвеолярными мешочками* (sácculi alveoláres). Стенки этих мешочков *состоят из легочных альвеол* (alveóli pulmónis). Бронхи различных порядков, начиная *от* главного бронха, служащие в легком для проведения воздуха в сторону концевых бронхиол, *составляют бронхиальное дерево* (árbor bronchiális). *Дыхательные бронхиолы, отходящие от* концевой бронхиолы, а также альвеолярные ходы, альвеолярные мешочки и альвеолы легкого образуют *альвеолярное дерево* (árbor alveoláris), *или легочный ацинус*, в котором происходит газообмен между воздухом и кровью.

Границы легких. Верхушка правого легкого спереди выступает над ключицей на 2 см, а над I ребром на 3-4 см. Сзади верхушка легкого проецируется на уровне ос-

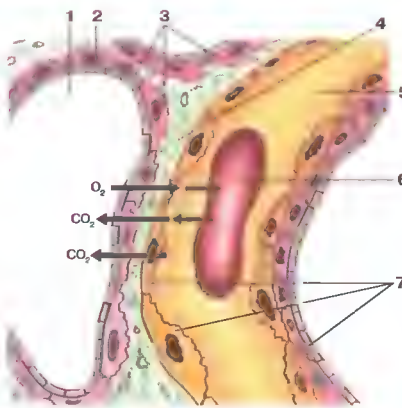

Схема строения воздушно-кровяного (аэрогематического) барьера

1 — альвеола; 2 — сурфактант; 3 — дыхательные альвеоциты; 4 — базальная мембрана; 5 — кровеносные капилляры; 6 — эритроцит; 7 — эндотелиоциты.

1 — alveóla; 2 — surphactánt; 3 — alveocitae respiratórii; 4 — membrána basális; 5 — vv. capillária; 6 — erythrocýtus; 7 — endotheliocýtes.

тистого отростка VII шейного позвонка (рис. 445). От верхушки правого легкого его передняя граница идет вниз к правому грудино-ключичному суставу, затем проходит через середину рукоятки грудины. Далее граница опускается позади тела грудины, левее срединной линии, до хряща VI ребра, где переходит в нижнюю границу легкого.

Нижняя граница легкого пересекает по среднеключичной линии VI ребро, по передней подмышечной линии — VII ребро, по средней подмышечной линии — VIII ребро, по задней подмышечной линии — IX ребро, по лопаточной линии — X ребро, по околопозвоночной линии заканчивается на уровне шейки XI ребра (рис. 446). Здесь нижняя граница легкого резко поворачивает кверху и переходит в заднюю его границу, идущую до головки II-го ребра (рис. 447).

Верхушка левого легкого также расположена над ключицей на 2 см и над первым ребром — на 3-4 см. Передняя граница направляется к левому грудино-ключичному суставу, затем через середину рукоятки грудины и позади ее тела опускается до уровня хряща IV ребра. Далее передняя граница левого легкого отклоняется влево, идет вдоль нижнего края хряща IV ребра до окологрудинной линии, где резко поворачивает вниз, пересекает четвертый межреберный промежуток и хрящ V ребра. На уровне хряща VI ребра передняя граница левого легкого круто переходит в его нижнюю границу.

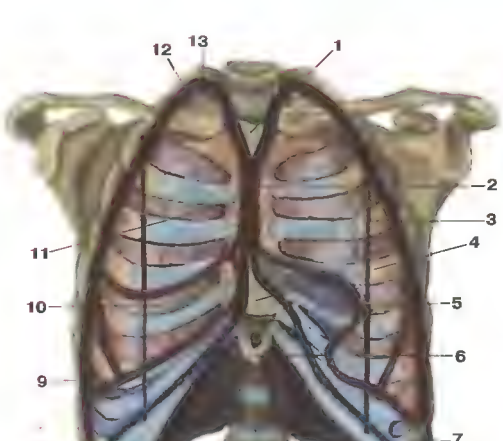

Проекция границ легких и плевры на грудную клетку. Вид спереди

1 — верхнее межплевральное поле; **2** — передняя граница (край) плевры; **3** — средняя ключичная линия; **4** — нижнее межплевральное поле; **5** — сердце (рельеф); **6** — мечевидный отросток; **7** — нижняя граница (край) плевры; **6** — XII грудной позвонок; **9** — нижняя доля правого легкого; **10** — средняя доля правого легкого; **11** — передняя граница (край) плевры; **12** — купол плевры; **13** — верхушка легкого.

1 — área interpleurális supérior; **2** — márgo anterior pléurae; **3** — linea medioclaviculáris; **4** — área interpleurális inférior; **5** — cór (рельеф); **6** — processus xiphoideus; **7** — márgo (граница) inférior pléurae; **8** — vértebra thorácica XII; **9** — lóbus inférior (pulmónis déxter); **10** — lóbus médius (pulmónis déxter); **11** — márgo antérior pléurae; **12** — cúpula pléurae; **13** — ápex pulmónis.

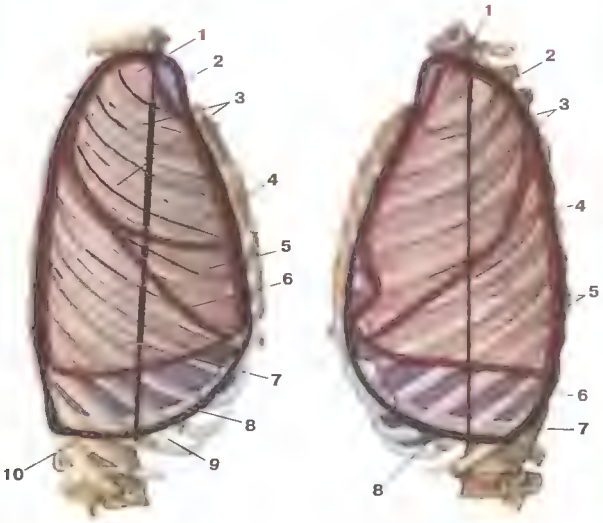

Проекция границ правого легкого (А) и левого легкого (Б), а также плевры на грудную клетку. Вид сбоку

А: 1 — верхушка легкого; 2 — средняя подмышечная линия; 3 — верхняя доля; 4 — горизонтальная щель; 5 — средняя доля; 6 — косая щель; 7 — нижняя доля; 8 — диафрагмальная плевра; 9 — нижняя граница (край) плевры; 10 — реберная плевра.
Б: 1 — верхушка легкого; 2 — средняя подмышечная линия; 3 — верхняя доля; 4 — косая щель; 5 — нижняя доля; 6 — диафрагмальная плевра; 7 — реберная плевра; 8 — нижняя граница (край) плевры.

А: 1 ápex pulmónis; 2 — linea axillàris média; 3 — lóbus supérior; 4 — fissúra horizontàlis; 5 — lóbus médius; 6 — fissúra obliqua; 7 — lóbus inférior; 8 — pléura diaphragmática; 9 — márgo (граница) inférior pléurae; 10 — pléura costális.
Б: 1 — ápex pulmónis; 2 — linea axillàris média; 3 — lóbus supérior; 4 — fissúra obliqua; 5 — lóbus inférior; 6 — pléura diaphragmática; 7 — pléura costális; 8 — márgo inférior pléurae.

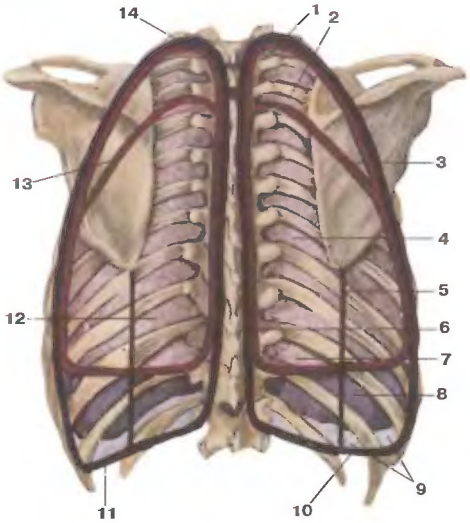

447 **Проекция задних границ легких и плевры. Вид сзади**

1 — верхушка легкого; 2 — верхняя доля; 3 — косая щель; 4 — нижняя доля; 5 — лопаточная линия; 6 — задняя граница (край) плевры; 7 — нижняя доля; 8 — диафрагмальная плевра; 9 — реберная плевра; 10 — нижняя граница (край) плевры; 11 — нижняя граница (край) плевры; 12 — нижняя доля; 13 — косая щель; 14 — купол плевры.

1 — apex pulmónis; 2 — lóbus supérior; 3 — fissúra oblíqua; 4 — lóbus inférior; 5 — linea scapulàris; 6 — márgo (граница) postérior pléurae; 7 — lóbus inférior; 8 — pléura diaphragmática; 9 — pléura costális; 10 — márgo inférior pléurae; 11 — márgo inférior pléurae; 12 — lóbus inférior; 13 — fissúra oblíqua; 14 — cúpula pléurae.

Нижняя граница левого легкого располагается несколько ниже, чем нижняя граница правого легкого (примерно на полребра). По околопозвоночной линии нижняя граница левого легкого переходит в заднюю его границу, проходящую слева вдоль позвоночника.

Кровоснабжение легких имеет особенности. Артериальная кровь в легкие поступает по бронхиальным ветвям из грудной части аорты. Кровь от стенок бронхов по бронхиальным венам оттекает в притоки легочных вен. По левой и правой легочным артериям в легкие поступает венозная кровь, которая в результате газообмена обогащается кислородом, отдает углекислоту и становится артериальной. Артериальная кровь из легких по легочным венам оттекает в левое предсердие.

Лимфатические сосуды легких впадают в бронхолегочные, нижние и верхние трахеобронхиальные лимфатические узлы.

Иннервация легких осуществляется из блуждающих нервов и из симпатического ствола, ветви которых в области корня легкого образуют легочное сплетение.

ПЛЕВРА И ПЛЕВРАЛЬНАЯ ПОЛОСТЬ

Плевра (pleura), являющаяся серозной оболочкой, покрывает оба легких, заходит в щели между их долями, также выстилает стенки грудной полости (рис. 448). В связи с этим выделяют висцеральную (легочную) и париетальную (пристеночную) плевру. *Париетальная плевра* (pleura parietalis) выстилает прилежащие к легкому стенки грудной полости. *Висцеральная (легочная) плевра* (pleura visceralis) плотно срастается с тканью легкого, покрывает его со всех сторон, заходит в щели между долями, а в области корня легкого переходит в париетальную плевру. Книзу от корня легкого висцеральная плевра образует вертикально расположенную *легочную связку* (lig. pulmonale). У париетальной плевры различают реберную, медиастинальную и диафрагмальную части. *Реберная плевра* (pleura costalis) покрывает изнутри внутреннюю поверхность ребер и межреберные промежутки и переходит в медиастинальную плевру спереди возле грудины и сзади — у позвоночника. *Медиастинальная плевра* (pleura mediastinalis) ограничивает сбоку органы средостения, сращана с перикардом. В области корня легкого медиастинальная плевра переходит в висцеральную плевру. Над куполом плевры на уровне головки I-го ребра реберная и медиастинальная плевры переходят друг в друга и образуют *купол плевры* (cupula pleurale). Внизу реберная и медиастинальная плевры переходят в *диафрагмальную плевру* (pleura diaphragmatica), покрывающую сверху диафрагму. Между париетальной и висцеральной плеврами расположена узкая щелевидная *плевральная полость* (cavum pleurale), которая содержит незначительное количество серозной жидкости. *Плевральная жидкость* (liquor pleurale) увлажняет листки плевры, устраняет трение их друг о друга при дыхании. В местах перехода реберной плевры в медиастинальную и в диафрагмальную плевру у плевральной полости имеются углубления — *плевральные синусы* (sinus pleurales). *Реберно-диафрагмальный синус* (sinus costodiaphragmaticus) находится в месте перехода реберной плевры в диафрагмальную. *Диафрагмально-медиастинальный синус* (sinus phrenicomedistinalis) расположен в месте перехода медиастинальной плевры в диафрагмальную. *Реберно-медиастинальный синус* (sinus costomediastinalis) находится при переходе переднего отдела реберной плевры в медиастинальную плевру.

Передняя и задняя границы плевры, а также купол плевры соответствуют границам правого и левого легких. Нижняя граница плевры расположена на 2-3 см (на одно ребро) ниже соответствующей границы легкого (см. рис. 445, 446 и 447). Нижняя граница плевры пересекает VII-е ребро среднеключичной линии, VIII-е ребро — по

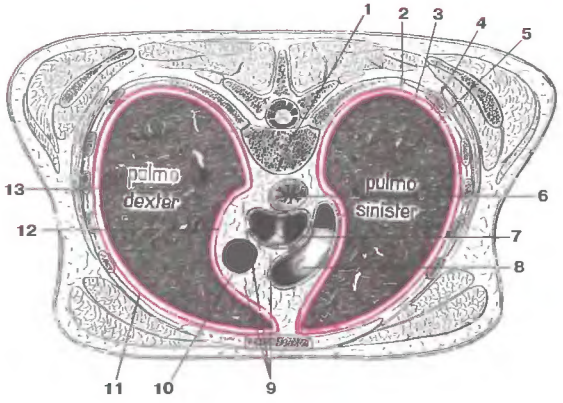

Париетальная и висцеральная плевра. Поперечный разрез груди на уровне *бифуркации трахеи*. Схема

1 — позвоночный столб; 2 — париетальная плевра; 3 — висцеральная плевра; 4 — плевральная полость; 5 — левое легкое; 6 — пищевод; 7 — бифуркация трахеи; 8 — дуга аорты; 9 — средостение; 10 — верхняя полая вена; 11 — реберная плевра; 12 — медиастинальная плевра; 13 — правое легкое.

1 — columna vertabrális; 2 — pléura parietális; 3 — pléura viscerális; 4 — cávitas pleurális; 5 — púlmo sinister; 6 — oesophágus; 7 — bifurcátio trachéae; 8 — árcus aórtae; 9 — mediastínum; 10 — v. cáva supérior; 11 — pléura costális; 12 — pléura mediastinális; 13 — púlmo déxter.

передней подмышечной, IX-е — по средней подмышечной, X-е — по задней подмышечной линии, XI-е — по лопаточной линии. На уровне XII-го ребра париетальная плевра поворачивает вверх и переходит в ее заднюю границу. Передние границы правой и левой реберной плевры вверху и внизу расходятся, образуя *межплевральные поля* (см. рис. 445). *Верхнее межплевральное поле* располагается позади рукоятки грудины и содержит тимус. *Нижнее межплевральное поле*, в котором расположена передняя часть перикарда, находится позади нижней половины тела грудины.

СРЕДОСТЕНИЕ

Средостение (mediástinum) представляет собой комплекс внутренних органов, ограниченных грудиной спереди, позвоночником — сзади, правой и левой медиастинальной плеврой с боков (см. рис. 448). Верхняя граница средостения соответствует верхней апертуре грудной клетки, нижняя ограничена диафрагмой. Средостение по-

дразделяют на верхний и нижний отделы, границей между которыми является горизонтальная плоскость, соединяющая спереди угол грудины, а сзади — межпозвоночный диск между IV и V грудными позвонками. В *верхнем отделе* средостения располагаются тимус, правая и левая плечеголовные вены, начальный отдел верхней полой вены, дуга аорты и начало плечеголовного ствола, левой общей сонной и левой подключичной артерий, трахея, верхняя часть пищевода, грудного лимфатического протока, симпатических стволов, блуждающих и диафрагмальных нервов. *Нижний отдел средостения* подразделяют на три части: переднее, среднее и нижнее средостения. *Переднее средостение* расположено между телом грудины и передней поверхностью перикарда. В этом отделе находятся внутренние грудные артерии и вены, окологрудинные и предперикардиальные лимфатические узлы. В *среднем средостении* располагаются сердце и перикард, начальные отделы аорты, легочного ствола, конечная часть верхней и нижней полых вен, а также главные бронхи, легочные артерии и вены, диафрагмальные нервы, нижние трахео-бронхиальные и латеральные перикардивльные лимфатические узлы. *Заднее средостение* включает органы, расположенные позади перикарда. В заднем средостении находится грудная часть аорты, непарная и полунепарная вены, соответствующие отделы симпатических стволов, блуждающих нервов, пищавода, грудного лимфатического протока, околопозвоночные лимфатические узлы.